Okołooperacyjna ocena anatomii pęcherza moczowego i cewki moczowej w badaniu ultrasonograficznym u pacjentek operowanych z powodu wysiłkowego nietrzymania moczu

Perioperative evaluation of anatomy of urinary bladder and urethra in ultrasound examination of female patients operated due to urinary stress incontinence

Marek Brzeziński[1], Anna Żurawik-Pietrzak[1], Dariusz Ostrowski[1], Tadeusz Żurawik[1], Mirosław Wielgoś[2]

[1]Oddział Ginekologiczno-Położniczy, Płocki Zakład Opieki Zdrowotnej w Płocku;
ordynator Oddziału: dr n. med. Tadeusz Żurawik
[2]I Katedra i Klinika Położnictwa i Ginekologii, Warszawski Uniwersytet Medyczny;
kierownik Katedry i Kliniki: prof. dr hab. n. med. Mirosław Wielgoś

Przegląd Menopauzalny 2013; 3: 235–239

Streszczenie

Cel pracy: Analiza wybranych parametrów ultrasonograficznych anatomii dolnego odcinka układu moczowego u pacjentek leczonych operacyjnie z powodu wysiłkowego nietrzymania moczu.

Materiał i metody: Badanie miało charakter prospektywny. W badaniu wzięły udział 43 kobiety, u wszystkich pacjentek założono taśmę podcewkową. Badanie ultrasonograficzne przeprowadzano przez krocze w pozycji leżącej przed zabiegiem i 3–6 dni po zabiegu. Pomiary wykonywano w spoczynku i podczas próby Valsalvy. Oceniano następujące parametry: tylny kąt cewkowo-pęcherzowy β, zagięcie cewki, wysokość i odległość szyi pęcherza od spojenia łonowego – Dx i Dy, zmianę kąta przy próbie Valsalvy – Δβ, ruchomość szyi pęcherza przy próbie Valsalvy i inne.

Wyniki: Średnia wartość tylnego kąta cewkowo-pęcherzowego β w spoczynku nie uległa zmianie po operacji, natomiast przy próbie Valsalvy β zmniejszyła się z 150,6 ±17,9 przed do 127,5 ±15,1 po zabiegu. Odnotowano również różnicę w zmianie kąta przy próbie Valsalvy Δβ z 32,2 ±19,7 przed zabiegiem do 5,4 ±11,3 po zabiegu. Przy próbie Valsalvy po operacji szyja pęcherza moczowego znajdowała się bliżej spojenia łonowego, natomiast ruchomość szyi pęcherza przy próbie Valsalvy po zabiegu znacznie się zmniejszyła.

Wnioski: Operacje slingowe wpływają na wiele mechanizmów odpowiedzialnych za trzymanie moczu: zmniejszają tylny kąt cewkowo-pęcherzowy β przy parciu, zbliżają i podnoszą cewkę moczową do spojenia łonowego przy parciu, zmniejszają ruchomość cewki moczowej.

Słowa kluczowe: wysiłkowe nietrzymanie moczu, diagnostyka ultrasonograficzna, taśma przezzasłonowa, beznapięciowa taśma podcewkowa.

Summary

Aim of the study: The aim of the thesis was to analyse selected ultrasound parameters concerning anatomy of the lower part of the urinary tract in female patients operated due to stress incontinence.

Material and methods: The study was prospective and included 43 patients, who had the suburethral tape implemented during the procedure. Perineal ultrasound examination in the supine position was performed before and 3-6 days after the procedure. Measurements were performed at rest and during the Valsalva test. The following parameters were evaluated: posterior urethro-vesical angle – β, urethral angle curve, height and distance of urinary neck from pubic symphysis – Dy and Dx, angle alteration at the Valsalva test – Δβ, urinary neck mobility at the Valsalva test and other.

Results: The average value of posterior urethro-vesical angle β at rest did not change after the surgery, but in the case of the Valsalva test it decreased from 150.6 ±17.9 before to 127.5 ±15.1 after surgery. We also

Adres do korespondencji:
Marek Brzeziński, Oddział Ginekologiczno-Położniczy, Płocki Zakład Opieki Zdrowotnej, ul. Kościuszki 28, 09-402 Płock, tel. +48 24 364 51 00

observed a difference in angle alteration with the Valsalva test from 32.2 ±19.7 before to 5.4 ±11.3 after the procedure. At the Valsalva test after the operation the urinary bladder neck was closer to pubic symphysis, while urinary bladder neck mobility at the Valsalva test, after the procedure decreased significantly.

Conclusions: Sling surgeries influence numerous mechanisms responsible for urinary continence: they decrease posterior urethro-vesical angle under pressure, they approach and lift urethra to pubic symphysis under pressure and decrease urethral mobility.

Key words: stress incontinence, ultrasound diagnostics, trans-obturator tape, tension-free tape.

Wstęp

Nietrzymanie moczu u kobiet jest poważnym problemem klinicznym, mogącym występować w różnym wieku, znacząco wpływającym na jakość ich życia [1–3]. Mimo tak dużego znaczenia tego schorzenia, nadal tylko niewielka grupa pacjentek zgłasza się do lekarza z tym problemem [1, 4]. Powodów takiej sytuacji jest wiele: przede wszystkim większość traktuje tę chorobę jako bardzo wstydliwą, kolejna grupa kobiet uważa to zjawisko za nieodwracalne, związane z wiekiem i niepoddające się leczeniu. Zadaniem lekarza ginekologa jest zaoferowanie im szybkiej, łatwo dostępnej, akceptowalnej diagnostyki i skutecznej, niepowikłanej terapii. W dobie rozkwitu systemów terapeutycznych opartych na taśmach podcewkowych jednym z ważniejszych problemów stał się optymalny dobór pacjentek do tego typu operacji i powikłania po tych zabiegach. Skuteczność tego typu zabiegów jest wysoka, jednak sposób ich działania nie został do końca poznany [5, 6]. Wszystkie dostępne badania specjalistyczne, jakie można zaoferować pacjentce z nietrzymaniem moczu, mają znaczne ograniczenia i nie są w stanie dostarczyć kompleksowych informacji na temat anatomii i funkcji dolnych dróg moczowych i narządu rodnego. W postępowaniu klinicznym u tych pacjentek rzadko wykorzystuje się badania obrazowe, choć mogłyby stanowić cenne uzupełnienie procesu diagnostycznego i wnieść wiele informacji na temat funkcjonowania dolnych dróg moczowych i struktur odpowiedzialnych za statykę narządu rodnego [7]. W przeszłości do tych celów używano technik rentgenowskich, jednak miały one wiele ograniczeń (wpływ promieniowania jonizującego, konieczność podawania kontrastu). Obecnie dysponujemy bezpieczniejszymi metodami diagnostycznymi – ultrasonografią (USG) i rezonansem magnetycznym. Z powodu ograniczonej dostępności rezonans magnetyczny jest bardzo rzadko wykorzystywany do tego typu diagnostyki. Zaletą USG jest nie tylko jego powszechna dostępność, lecz także fakt, że jest to badanie dynamiczne, które w czasie rzeczywistym dostarcza informacji na temat anatomii struktur miednicy mniejszej. Można więc zaobserwować i analizować zmiany powstałe w okolicy dna miednicy przy wzroście ciśnienia w jamie brzusznej (np. kaszel bądź próba Valsalvy), co ułatwia zrozumienie wielu problemów w uroginekologii. Brakuje jak dotąd uniwersalnych parametrów w badaniu USG dna miednicy mniejszej, które byłyby szeroko akceptowane w uroginekologii.

Cel pracy

Podstawowym celem pracy była obserwacja anatomii pęcherza moczowego i cewki moczowej w badaniu USG u kobiet dotkniętych problemem nietrzymania moczu oraz prospektywne prześledzenie zmian w anatomii tych struktur po zabiegu operacyjnym.

Materiał i metody

Badanie miało charakter prospektywny. Pomiędzy listopadem 2008 r. a grudniem 2010 r. na oddziale Ginekologiczno-Położniczym SPZZOZ w Gostyninie przeprowadzono 115 operacji slingowych nietrzymaniu moczu. Pacjentki były kwalifikowane do tej procedury zgodnie z „Rekomendacją PTG w sprawie diagnostyki i leczenia nietrzymania moczu u kobiet" [8].

Badanie ultrasonograficzne przeprowadzano przed zabiegiem i 3–6 dni po zabiegu. Wykonywano pomiary w spoczynku i podczas próby Valsalvy przez krocze w pozycji leżącej, przy miernie wypełnionym pęcherzu moczowym (objętość poniżej pierwszego uczucia parcia), używając aparatów GE 500 i Acuson X300 sondą typu Convex 3,5 MHz. Pomiary były wykonywane przez jednego badacza. W trakcie jednego badania wykonywano pomiary kilkakrotnie. W analizie uwzględniono pomiar wskazujący na największy wzrost ciśnienia w jamie brzusznej (największej wartości Dx i najniższym Dy)

Oceniano następujące parametry (ryc. 1.):

- tylny kąt cewkowo-pęcherzowy β,
- kąt zagięcia cewki,
- wysokość szyi pęcherza względem spojenia łonowego – Dy,
- odległość szyi pęcherza od spojenia łonowego – Dx.

Analizie poddano również zmianę kąta przy próbie Valsalvy Δβ, którą definiowano jako różnicę między wartością kąta przy próbie Valsalvy i kąta w spoczynku w trakcie tego samego badania, ruchomość szyi pęcherza przy próbie Valsalvy, którą definiowano jako różnicę między odległością (wysokością) szyi pęcherza od spojenia przy próbie Valsalvy i odległością (wysokością) w spoczynku w trakcie tego samego badania – ΔDx i ΔDy, wiek pacjentki, wskaźnik masy ciała (*body mass index* – BMI), rodność i zaleganie moczu po mikcji (ryc. 2. i 3.).

Do obliczeń statystycznych wykorzystano test T dla zmiennych powiązanych. Za istotne statystycznie uzna-

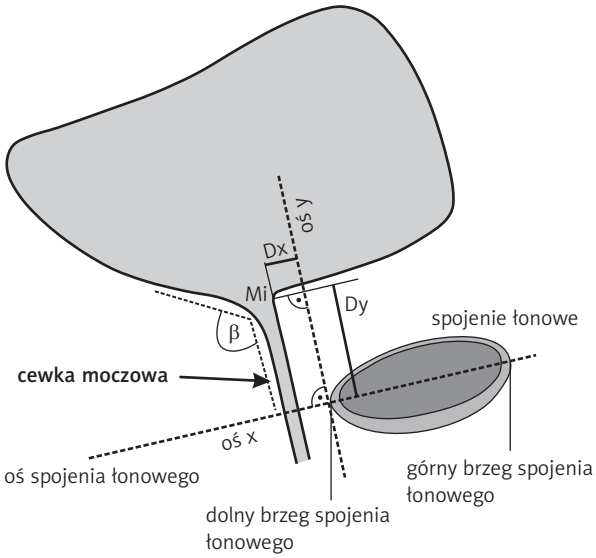

Ryc. 1. Schemat ilustrujący badane parametry

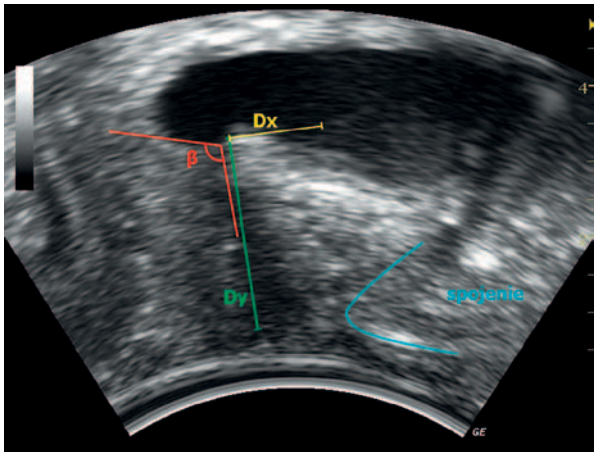

Ryc. 2. Badane parametry w spoczynku

β – tylny kąt cewkowo-pęcherzowy; Dx – odległość szyi pęcherza od spojenia łonowego; Dy – wysokość szyi pęcherza moczowego względem spojenia łonowego

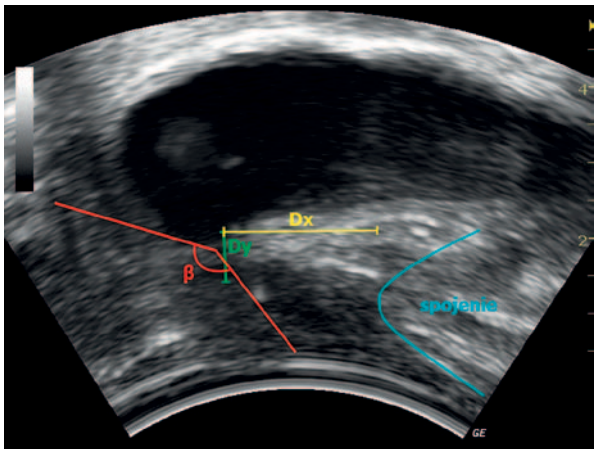

Ryc. 3. Badane parametry przy próbie Valsalvy

β – tylny kąt cewkowo-pęcherzowy; Dx – odległość szyi pęcherza od spojenia łonowego; Dy – wysokość szyi pęcherza moczowego względem spojenia łonowego

no różnice wartości dla $p < 0,05$. Wyniki wartości średnich przedstawiono wraz z odchyleniem standardowym.

W badaniu wzięły udział 43 pacjentki. Średnia wieku operowanych pacjentek wynosiła 57 ±8,7 roku. U 7 pacjentek występowała postać mieszana nietrzymania moczu z dominującymi objawami wysiłkowego nietrzymania moczu. Rodność badanych kobiet zawierała się w granicach od 0 do 6. Średnia wartość BMI wynosiła 28,7 ±5,5 kg/m^2. Średni czas, jaki upłynął między wystąpieniem objawów a momentem, w którym kobiety zgłaszały się do leczenia, wynosił 5 lat. Operacja polegała na założeniu taśmy podcewkowej. W zdecydowanej większości, bo u 42 pacjentek (91%), taśmę podcewkową zakładano przezzasłonowo, a tylko u 4 pacjentek (9%) założono taśmę załonowo. Były to pacjentki, u których poprzednie operacyjne leczenie nietrzymania moczu zakończyło się niepowodzeniem, u 3 w przeszłości wykonano zabieg slingowy, u 1 operację laparoskopową sposobem Burcha.

Wyniki

Średnia wartość tylnego kąta cewkowo-pęcherzowego β przed operacją w spoczynku wynosiła 118,4 ±18,5°, a po zabiegu 122,1 ±12,9°; różnica ta nie była znamienna statystycznie (ryc. 4.). Z kolei wartość kąta β przy próbie Valsalvy zmniejszyła się z 150,6 ±17,9° przed zabiegiem do 127,5 ±15,1° po zabiegu ($p < 0,05$) (ryc. 5.). Odnotowano również różnicę w zmianie kąta przy próbie Valsalvy Δβ przed operacją i po zabiegu. Wartość ta zmniejszyła się z 32,2 ±19,7° do 5,4 ±11,3° ($p < 0,05$). Nie zaobserwowano grzbietowego zagięcia cewki moczowej przy próbie Valsalvy po zabiegu.

Kolejnym obserwowanym parametrem była odległość Dx i wysokość Dy szyi pęcherza moczowego względem spojenia łonowego. W spoczynku po operacji szyja pęcherza moczowego w porównaniu ze stanem przed zabiegiem znajdowała się wyżej względem spojenia łonowego (Dy wzrosło) (tab. I). Przy próbie Valsalvy po operacji szyja pęcherza moczowego znajdowała się bliżej spojenia łonowego (Dx zmalało) i wyżej względem niego (Dy wzrosło) (tab. II).

Również ruchomość szyi pęcherza przy próbie Valsalvy po zabiegu znacznie się zmniejszyła (tab. III).

Znaczące zaleganie moczu po mikcji (101 ml) w badaniu po operacji stwierdzono tylko u jednej pacjentki (leczono ją zachowawczo z dobrym efektem). Pozostałe pacjentki miały po operacji objętość moczu po mikcji poniżej 30 ml.

Dyskusja

Przedstawione wyniki ułatwiają zrozumieć, jaką funkcję spełnia zakładana w trakcie zabiegu taśma pod-

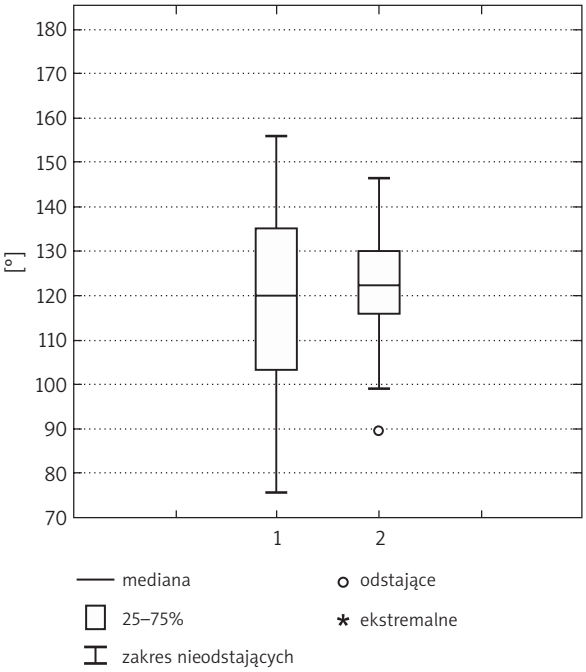

Ryc. 4. Wartość tylnego kąta cewkowo-pęcherzowego β w spoczynku przed zabiegiem (1) i po (2) zabiegu

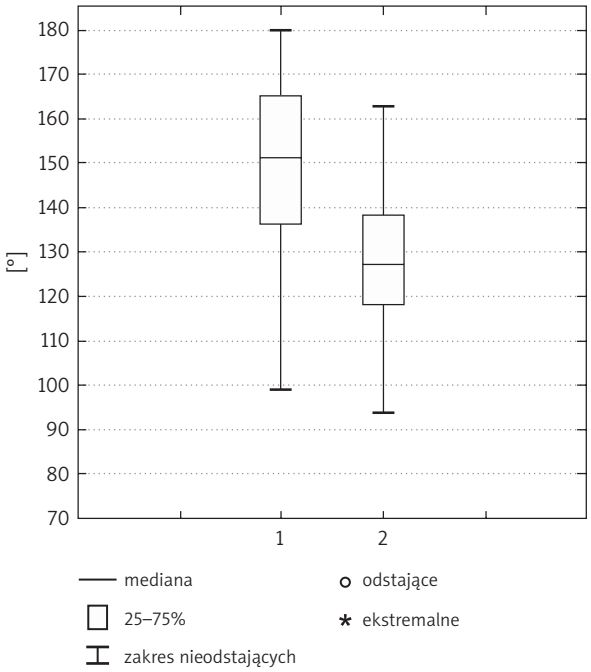

Ryc. 5. Wartość tylnego kąta cewkowo-pęcherzowego β przy próbie Valsalvy przed zabiegiem (1) i po (2) zabiegu

Tab. I. Badane parametry Dx i Dy przed zabiegiem i po zabiegu

Badana wartość	W spoczynku		
	przed zabiegiem (średnia wartość w mm)	po zabiegu (średnia wartość w mm)	
Dx	6,3 ±6,1	3,8 ±5,7	$q > 0,05$
Dy	20,8 ±5,1	23,9 ±4,1	$q < 0,05$

Tab. II. Badane parametry Dx i Dy przed zabiegiem i po zabiegu

Badana wartość	Przy próbie Valsalvy		
	przed zabiegiem (średnia wartość w mm)	po zabiegu (średnia wartość w mm)	
Dx	14,9 ±7,9	7,7 ±6,5	$q < 0,05$
Dy	10,5 ±7,0	19,2 ±5,5	$q < 0,05$

Tab. III. Badane parametry ΔDx i ΔDy przed zabiegiem i po zabiegu

Badana wartość	Przed zabiegiem (średnia wartość w mm)	Po zabiegu (średnia wartość w mm)	
ΔDx	8,6 ±7,4	3,8 ±4,2	$q < 0,05$
ΔDy	–10,3 ±6,6	–4,6 ±4,1	$q < 0,05$

cewkowa. Przytrzymuje ona cewkę moczową blisko spojenia łonowego, podnosi szyję pęcherza ku górze, zmniejsza ruchomość cewki przy obciążeniu (np. próbie Valsalvy). Można więc wnioskować, że taśma przejmuje funkcję uszkodzonego więzadła cewkowo-łonowego, co jest zgodne z przedstawioną przez Petros i Ulmsten w 1990 r. teorią integralną [9]. Dodatkowo wzmacnia mechanizm trzymania moczu zależny od tylnego kąta cewkowo-pęcherzowego. O roli tylnego kąta cewkowo-pęcherzowego w nietrzymaniu moczu donosi Lu i inni. W swej pracy odnotował on, że w wysiłkowym nietrzymaniu moczu tylny kąt cewkowo-pęcherzowy znamiennie wzrasta i występuje dodatnia korelacja między nasileniem objawów wysiłkowego nietrzymania moczu i wartością tylnego kąta cewkowo-pęcherzowego [10]. Powyższe obserwacje nie są jednak podzielane przez wszystkich badaczy. W swym badaniu Tsia-Shu i inni nie odnotowali różnicy w ruchomości szyi pęcherza moczowego przed operacją i po zabiegu [11]. Podobnie Sarlos i Schaer nie odnotowali zmniejszenia ruchomości cewki moczowej i szyi pęcherza moczowego, a efekt działania taśmy wiązali z zagięciem cewki moczowej i zbliżaniem się taśmy do spojenia łonowego [12]. Jednak w obydwu tych przypadkach autorzy badali zmianę anatomii po operacji taśm zakładanych załonowo (TVT) w przeciwieństwie do niniejszej pracy (91% pacjentek miało wykonaną operację przezzasłonowo [TOT]). Na różnicę w sposobie działania taśm załonowych w porównaniu z taśmą przezzasłonową wskazuje również praca Long i Hsu [13]. Odnotowali oni, że taśmy zakładane załonowo znacznie częściej powodują grzbietowe zagięcie cewki moczowej w porównaniu z taśmami przezzasłonowymi (odpowiednio 87% do 25%). Przekładało się to na wzrost maksymalnego ciśnienia za-

mknięcia cewki moczowej w grupie TVT z 69,2 cm H_2O do 83,6 cm H_2O, w przeciwieństwie do grup pacjentek operowanych metodą przezzasłonową, gdzie wartość ta nie uległa zmianie.

Uzyskane w badaniu wyniki wnoszą dodatkowe informacje w diagnostyce nietrzymania moczu, jak również pomagają zrozumieć zmienioną patologicznie anatomię pęcherza i cewki moczowej. Pozwalają również lepiej zrozumieć sposób i ideę operacji tego typu, a przez to lepiej zaplanować sam zabieg.

Niewątpliwym ograniczeniem badania jest fakt, że maksymalny nacisk na dno miednicy mniejszej przy próbie Valsalvy jest zmienny i zależny od wielu czynników, co utrudnia interpretację wyników. Jednak Brandt i inni, którzy w swym badaniu w trakcie parcia monitorowali ciśnienie w jamie brzusznej (*intra-abdominal pressure* – IAP) i obserwowali w USG zmiany w szyi pęcherza i bliższym fragmencie cewki moczowej, donoszą, że nie ma potrzeby monitorowania IAP u pacjentek z małą objętością moczu w pęcherzu, gdyż nie było zależności między maksymalną wartością IAP a badanymi w USG parametrami [14]. Na interpretację wyników może mieć wpływ również fakt, że ocena ultrasonograficzna po zabiegu dokonywana była we wczesnym okresie rekonwalescencji.

Celem wykluczenia ww. ograniczeń i sprawdzenia trwałości tych zmian zasadne wydaje się przeprowadzenie ponownych badań w tej grupie pacjentek po zakończeniu rekonwalescencji.

Wnioski

1. Po operacji slingowej zmniejsza się tylny kąt cewkowo-pęcherzowy przy pierwszej próbie Valsalvy.
2. Nie odnotowano różnicy w wartościach tylnego kąta cewkowo-pęcherzowego w spoczynku przed zabiegiem i po zabiegu.
3. Po operacji slingowej zmniejsza się również zmiana kąta w trakcie próby Valsalvy.
4. Po zabiegu szyja pęcherza moczowego przy próbie Valsalvy jest bliżej spojenia łonowego. Szyja pęcherza moczowego po zabiegu znajduje się wyżej względem spojenia łonowego zarówno w spoczynku, jak i przy próbie Valsalvy.
5. Operacje slingowe zmniejszą ruchomość szyi pęcherza moczowego przy próbie Valsalvy.

Piśmiennictwo

1. Minassian VA, Drutz HP, Al-Badr A. Urinary incontinence as a worldwide problem.INT J Gynaecol Obstet 2003; 82: 327-38.
2. Grimby A, Milsom I, Molander U, et al. The Influence of Urinary Incontinence on the Quality of Life of Elderly Women Age Ageing 1993; 22: 82-9.
3. Wehbe SA, Kellogg S, Whitmore K Urogenital complaints and female sexual dysfunction. Part 2. J Sex Med 2010; 7: 2304-17.
4. Rechberger T. Epidemiologia nietrzymania moczu, Nietrzymanie moczu i zaburzenia statyki dna miednicy u kobiet. Rechberger T (red.). Termedia, Poznań 2009; 22-3.
5. Castillo-Pino E, Sasson A, Pons JE. Comparison of retropubic and transobturator tension-free vaginal implants for the treatment of stress urinary incontinence. J Gynaecol Obstet 2010; 110: 23-6.
6. Lee JH, Cho MC, Oh SJ, et al. Long-term outcome of the tension-free vaginal tape procedure in female urinary incontinence: a 6-year follow-up. Korean J Urol 2010; 51: 409-15.
7. Tunn R, Schaer G, Peschers U. Aktualisirte Empfehlungen zur Sonographie im Rahmen der urogynaekologischen Diagnostik. Frauenarzt 2004; 45: 473-8.
8. Polskie Towarzystwo Giekologiczne. Rekomendacje Polskiego Towarzystwa Ginekologicznego w sprawie diagnostyki i leczenia nietrzymania moczu u kobiet. Ginekol Pol 2005; 76: 848-54.
9. Petros PE, Ulmsten Ul. An integral theory of female urinary incontinence. Experimental and clinical consideration. Acta Obstet Gynecol Scand Suppl 1990; 153: 7-31.
10. Lu JH, Li Q, Zhu H. Diagnosis of stress urinary incontinence using poster urethrovesical angle measured by ultrasonography. Zhnghua Fu Chan Ke Zhi 2010; 45: 338-41.
11. Lo TS, Soong YK. Ultrasonographic and urodynamic evaluation after tension free vaginal tape procedure. Int Urogynecol J Pelvic Floor Dysfunct 2006; 17: 466-71.
12. Sarlos D, Kuronen M, Schaer GN. How does tension-free vaginal tape correct stress incontinence? Investigation by perineal ultrasound. Urogynecol J Pelvic Floor Dysfunct 2003;14: 395-8.
13. Lang CY, Hsu CS, Liu CM. Clinical and ultrasonographic comparison of tension-free vaginal tape and transobturator tape procedure for the treatment of stress urinary incontinence. J Minim Invasive Gynecol 2008; 15: 425-30.
14. Brandt FT, Lorencato FR, Nobrega LV. Intra-abdominal pressure measurement during ultrasound assessment of women with stress urinary incontinence : a novel model. Acta Cir Bras 2006; 21: 237-41.