

REHABILITACJA U CHORYCH PO OPERACJI KLASYCZNEJ TĘTNIAKA AORTY BRZUSZNEJ – MODEL STOSOWANY W SZPITALU ZAKONU BONIFRATRÓW ŚW. JANA GRANDEGO W KRAKOWIE



Rehabilitation in abdominal aortic aneurysms after open surgical repair – The St. John Grande Hospital model

Anna Spannbauer^{1,2}, Piotr Mika³, Maciej Chwała^{1,2}, Jolanta Jaworek⁴, Beata Białko², Ewa Niżnik², Joanna Danek²,
Arkadiusz Berwecki^{2,5}, **Andrzej Cencora^{1,2}**

¹Zakład Chorób Naczyń, Uniwersytet Jagielloński, *Collegium Medicum* w Krakowie

²Wojewódzki Oddział Chirurgii Naczyń i Angiologii, Szpital Zakonu Bonifratrów w Krakowie

³Katedra Rehabilitacji Klinicznej, Akademia Wychowania Fizycznego w Krakowie

⁴Zakład Fizjologii Medycznej, Wydział Nauk o Zdrowiu, Uniwersytet Jagielloński, *Collegium Medicum* w Krakowie

⁵Zakład Kinezyterapii, Katedra Fizjoterapii, Akademia Wychowania Fizycznego w Krakowie

Pielęgniarstwo Chirurgiczne i Angiologiczne 2010; 2: 40–49

Adres do korespondencji

mgr **Anna Spannbauer**, Zakład Chorób Naczyń, Uniwersytet Jagielloński, *Collegium Medicum* w Krakowie, ul. Trynatarska 11, 31-061 Kraków,
e-mail: aspennbauer@poczta.fm

Streszczenie

Tętniak aorty brzusznej to odcinkowe uwypuklenie aorty w obrębie jamy brzusznej, które powstało na skutek zmniejszonej odporności ściany naczynia tętniczego. Radykalne leczenie tętniaków aorty brzusznej metodą klasyczną wykonuje się poprzez wycięcie tętniaka i wszycie protezy naczyniowej. Integralną częścią leczenia chorych po klasycznej operacji tętniaka aorty brzusznej jest fizjoterapia. Rehabilitacja przedoperacyjna ma na celu nauczenie pacjenta ćwiczeń, które będzie wykonywał po zabiegu. Rehabilitacja pooperacyjna to przede wszystkim ćwiczenia, które zapobiegają ewentualnym powikłaniom pozabiegowym, takim jak zapalenie płuc czy zły na choroba zakrzepowo-zatorowa.

Słowa kluczowe: tętniak aorty brzusznej, operacja klasyczna, rehabilitacja.

Obserwowany obecnie wzrost liczby osób z tętniakiem aorty brzusznej jest związany głównie ze zwiększaniem się średniej długości życia. Również dzięki badaniom przesiewowym i ogólnie większej dostępności do badań diagnostycznych w ostatnich latach znacznie zwiększyła się wykrywalność tętniaków, a co za tym idzie – diametralnie zwiększyła się liczba wykonywanych interwencji naczyniowych [1]. Tętniak aorty brzusznej (TAB) to odcinkowe uwypuklenie ściany aorty w obrębie jamy brzusznej, które powstało wskutek zmniejszonej odporności

Summary

An abnormal bulging of the abdominal aorta, called an abdominal aortic aneurysm, results from decreased resistance of aortic wall. The open surgical repair, performed as resection of aneurysm and following implantation of aortic or aortobifemoral graft, is one of therapeutic options in abdominal aortic aneurysm. Rehabilitation is the integral part of management after open surgical repair. The main goal of preoperative rehabilitation is making the patient familiar with exercises which would be performed after surgery. Postoperative rehabilitation has to protect patients from potential complications such as pneumonia and venous thromboembolic disease.

Key words: abdominal aorta aneurysm, open surgical repair, rehabilitation.

ściany naczynia tętniczego [2]. Do stopniowego poszerzenia światła tętnicy i rozwoju tętniaka dochodzi na skutek spadku zawartości elastyny w ścianie tętnicy i działania siły mechanicznej, jaką jest ciśnienie tętnicze [3]. Głównymi modyfikowalnymi czynnikami ryzyka spotykanymi u większości pacjentów są nadciśnienie tętnicze i palenie papierosów oraz zaburzona gospodarka lipidowa [4]. Choroba dotyka przeważnie mężczyzn, a ryzyko jej wystąpienia jest wprost proporcjonalne do wieku. Największą liczbę tętniaków aorty brzusznej rejestruje się

u osób w wieku ok. 70 lat. Ponad 95% tętniaków aorty brzusznej jest umiejscowionych poniżej odejścia tętnic nerkowych [5], a objawy są zależne od lokalizacji tętniaka i jego wielkości. Mały tętniak może nie dawać żadnych dolegliwości i zostać wykryty zupełnie przypadkowo w trakcie badania USG jamy brzusznej. Stopniowy jego wzrost może z kolei powodować wystąpienie bólu brzucha i pleców w okolicy lędźwiowo-krzyżowej wywołanych uciskiem na sąsiednie narządy. Dolegliwości te mogą przypominać rwę kulszową i bywają mylnie interpretowane, co może mieć dramatyczne konsekwencje w przypadku pęknięcia tętniaka [6]. Wskaźnik śmiertelności wśród osób z pękniętym tętniakiem aorty brzusznej wynosi prawie 90%. Ponad 80% pacjentów umiera przed przetransportowaniem do szpitala, natomiast zabieg chirurgiczny jest obciążony 50-procentowym ryzykiem zgonu [7]. Niektórzy pacjenci z tętniakiem aorty brzusznej odczuwają „bicie drugiego serca w brzuchu”. Czasami ból promieniuje do pachwiny, krocza, jąder i ud. Może mu także towarzyszyć brak apetytu wraz z utratą masy ciała. W obrębie jamy brzusznej często wyczuwalny jest też elastyczny, tętniący zgodnie z akcją serca guz [8].

Najlepszym czynnikiem prognostycznym ryzyka pęknięcia tętniaka aorty brzusznej jest jego średnica. Tętniak o wielkości mniejszej niż 4 cm, gdy roczne ryzyko pęknięcia nie przekracza ryzyka śródoperacyjnego, nie stanowi wskazania do zabiegu chirurgicznego i powinien być obserwowany w kontrolnym badaniu USG wykonywanym co 3–6 miesięcy. Gdy średnica tętniaka aorty brzusznej przekracza 5 cm, roczne ryzyko jego pęknięcia wzrasta do 5–15% i stanowi wskazanie do operacji w trybie planowym. Gdy średnica przekracza 8 cm, ryzyko pęknięcia może wynieść nawet 50% i wtedy interwencja naczyniowa powinna być przeprowadzona w trybie pilnym [1].

Rys historyczny

Od pierwszej operacji TAB wykonanej przez Charlesa Dubosta minęło ponad pół wieku. Kolejne doniesienia o operacjach tętniaków to również pionierskie zabiegi chirurgiczne w Polsce prowadzone najpierw przez Jana Nielubowicza (1965 r.), Józefa Dryjskiego (1968 r.), Jana Molla (1970 r. – *Tętniaki i miażdżycy kończyn dolnych*) czy w końcu Stefana Bąka (1973 r. – *Rozpoznawanie i leczenie tętniaków*, 1975 r. – *Bezobjawowe tętniaki aorty brzusznej z równoczesną miażdżycą tętnic kończyn dolnych*) [9]. Te ostatnie prace powstawały na pierwszym w Polsce Oddziale Angiologii szpitala bonifraterskiego, otwartym w 1963 r., kierowanym najpierw przez prof. Stefana Bąka, a następnie przez prof. Andrzeja Cencorę [10]. W latach 2004–2008 w Szpitalu Zakonu Bonifratrów wykonano 709 klasycznych operacji tętniaków aorty brzusznej, z czego 460 zabiegów to operacje planowe i pilne, a 249 to pęknięte tętniaki aorty brzusznej operowane w trybie nagłym.

Śmiertelność okotooperacyjna dla tętniaków niepękniętych wyniosła 21/460 (4,5%), a dla tętniaków pękniętych – 121/249, co stanowi 48,5%. W latach 1970–2008 z powodu tętniaka aorty brzusznej operowano 1818 osób [9].

Leczenie operacyjne i rehabilitacja

W przypadku zaistnienia wskazań podstawową metodą postępowania w TAB jest leczenie zabiegowe. Leczenie zachowawcze ma na celu jedynie zmniejszenie tempa rozwoju tętniaka oraz obniżenie ryzyka jego pęknięcia przez kontrolę ciśnienia, aby zmniejszyć napięcie ściany tętnicy [1, 11]. Radykalne leczenie tętniaków aorty brzusznej metodą klasyczną wykonuje się poprzez wycięcie tętniaka i wszycie protezy naczyniowej.

W zależności od warunków anatomicznych oraz rozległości tętniaka rekonstrukcję aorty przeprowadza się przy użyciu protez prostych lub rozwidlonych (ryc. 1A–C) [12].

Integralną częścią leczenia chorych po klasycznej operacji TAB jest rehabilitacja ruchowa, która znalazła należne jej miejsce w medycynie, w tym w chirurgii naczyń. Wczesna, pooperacyjna rehabilitacja stanowi kluczowy okres w oddziaływaniu terapeutycznym. Jej celem jest przede wszystkim zapobieganie ewentualnym powikłaniom, takim jak zapalenie płuc czy żylna choroba zakrzepowo-zatorowa, na które narażeni są pacjenci po przebytym zabiegu, jak również uzyskanie maksymalnej możliwej sprawności, a co za tym idzie – poprawy jakości życia [13].

W pracy przedstawiono model postępowania fizjoterapeutycznego stosowany na Wojewódzkim Oddziale Chirurgii Naczyń i Angiologii oraz Oddziale Intensywnej Opieki Medycznej Szpitala Zakonu Bonifratrów w Krakowie u chorych po operacji metodą klasyczną tętniaka aorty brzusznej. Prezentowane poglądy są wynikiem doświadczeń w rehabilitacji tego typu pacjentów, zapoczątkowanych w latach 70. ubiegłego wieku przez prof. Stefana Bąka, który stworzył kilkunastoosobowy szpitalny zespół rehabilitacji naczyniowej.

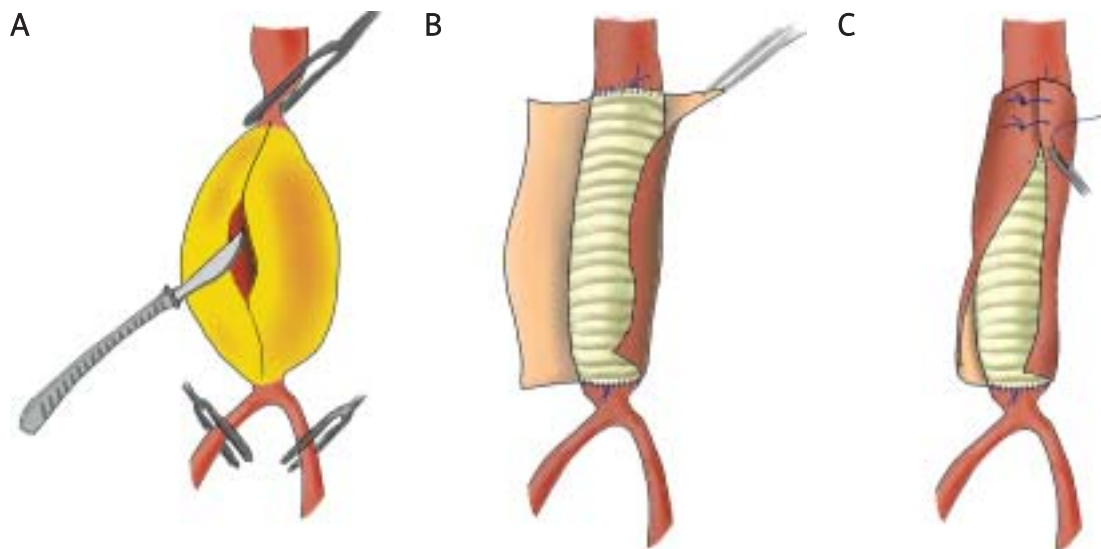
Rehabilitacja chorych poddawanych planowym zabiegom chirurgicznym tętniaka aorty brzusznej dzieli się na dwa etapy:

I – przedoperacyjny,

II – pooperacyjny.

I. Etap przedoperacyjny

Wczesne, przedoperacyjne zapoznanie chorego z przebiegiem rehabilitacji i nauczenie go określonych ćwiczeń ułatwia postępowanie terapeutyczne po zabiegu chirurgicznym, kiedy to dolegliwości bólowe oraz działanie środków znieczulających utrudniają, a niekiedy nawet uniemożliwiają wprowadzanie nowych elementów terapii i ich egzekwowanie. Odpowiedni instruktaż i demonstracja pozwalają ponadto choremu nauczyć się niezbędnych ćwiczeń, które stanowią istotną ochronę przed powikłaniami płucnymi i zakrzepowymi.



Ryc. 1. A – nacięcie ściany tętniaka, B – szycie protezy naczyniowej, C – pokrycie protezy ścianą tętniaka

Cele rehabilitacji przedoperacyjnej obejmują:

- naukę ćwiczeń oddechowych zapobiegających zapaleniu płuc i poprawiających wydolność oddechową przez zwiększenie ruchomości klatki piersiowej i poprawę parametrów spirometrycznych; wyróżnia się:
 - ćwiczenia oddechowe statyczne, dynamiczne,
 - ćwiczenia oddechowe torem przeponowym (w czasie wdechu uwypukla się brzuch) oraz torem piersiowym (w czasie wdechu unoszą się żebra),
 - ćwiczenia oddechowe z wykorzystaniem aparatów ułatwiających ich wykonywanie, a zwiększających pojemność płuc, oraz trenujących mięśnie oddechowe (np. aparat kulkowy Tri-Flo, Voldyna, butelka z wodą i rurką);
- naukę efektywnego kaszlu umożliwiającego odkrztuszenie zalegającej wydzieliny w okresie pooperacyjnym (toaleta drzewa oskrzelowego);
- naukę ćwiczeń przeciwzakrzepowych zapobiegających groźnym powikłaniom w obrębie żył głębokich kończyn dolnych;
- naukę ćwiczeń ogólnousprawniających zwiększających wydolność organizmu [14].

II. Etap pooperacyjny

A. Wczesna rehabilitacja na Oddziale Intensywnej Opieki Medycznej (OIOM)

B. Rehabilitacja na Oddziale Chirurgii Naczyń

A. Wczesna rehabilitacja na Oddziale Intensywnej Opieki Medycznej (OIOM)

Po zabiegu operacyjnym tętniaka aorty brzusznej w dobie zabiegowej pacjent jest przewożony na Oddział Intensywnej Opieki Medycznej (ryc. 2.).

Pierwsza doba po zabiegu

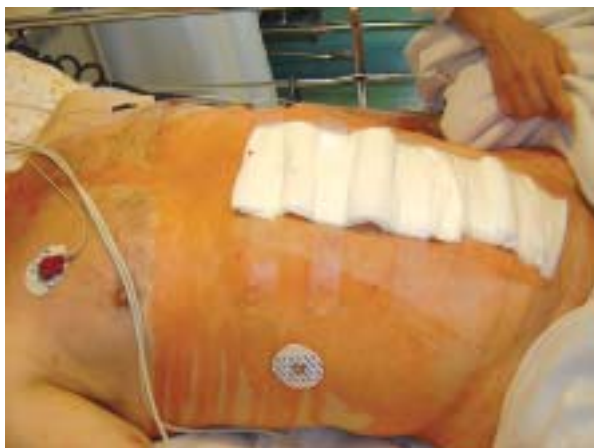Rehabilitant rozpoczyna kinezyterapię w pierwszej dobie po zabiegu chirurgicznym, po uprzedniej konsul-

tacji z prowadzącym lekarzem anestezjologiem. Jeżeli pacjent został już rozintubowany, rehabilitacja rozpoczyna się od ćwiczeń oddechowych, których rodzaj i liczba powtórzeń uzależnione są od stanu psychofizycznego pacjenta i jego kontaktu z fizjoterapeutą.

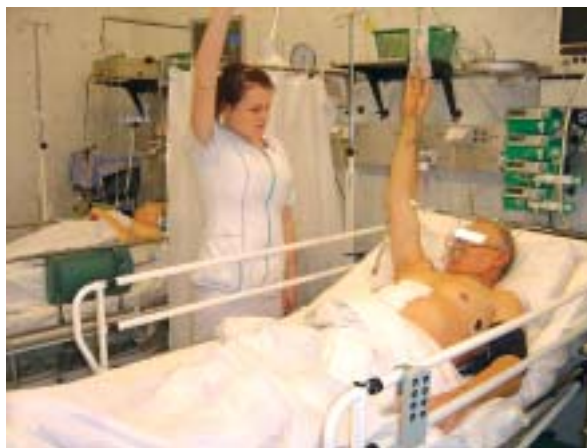Jeżeli pacjent jest przytomny i świadomy, to w pierwszej dobie po zabiegu rehabilitant poleca choremu wykonywanie ćwiczeń oddechowych, których został nauczony jeszcze przed zabiegiem chirurgicznym. Najpierw są to ćwiczenia oddechowe statyczne. Pacjent, pozostając w pozycji leżącej, w fazie wydechu wymawia głośno, przez kilkanaście sekund głoski „s”, „sz”, „r”, „h”, co delikatnie wspomaga kaszel. Kolejno wprowadzane są ćwiczenia oddechowe dynamiczne, asymetryczne (pacjent w czasie wdechu samodzielnie unosi jedną kończynę górną, a w czasie wydechu opuszcza ją) lub dynamiczne symetryczne (w czasie wdechu pacjent unosi obie kończyny do góry) (ryc. 3., 4.).

Prowadząc ćwiczenia oddechowe, należy zwrócić uwagę na poszczególne ich składowe. Krótki, głęboki wdech powinien być wykonany nosem, a długi, głęboki wydech ustami. Korzystnie jest, gdy wydech wykonywany jest przez tak zwane „zasznurowane usta” i trwa aż do poczucia braku powietrza. Stosunek wdechu do wydechu wynosi wtedy 1 : 2 lub 1 : 3. Oddychanie odbywa się torem żebrowym, najlepiej w serii 3–4 powtórzeń. Na tym etapie usprawniania unika się wykonywania ćwiczeń oddechowych torem przeponowym, które to są zarezerwowane wyłącznie dla stanów po resekcji pęcherzyka, stanów zapalnych otrzewnej i plastyki przepuklin [15].

W kolejnym ćwiczeniu pacjent energicznie dmucha na płat ligniny, aktywizując tym samym układ oddechowy (ryc. 5.). Wizualizacja ćwiczenia przez wykorzystanie przyborów zawsze ułatwia jego wykonanie.



Ryc. 2.



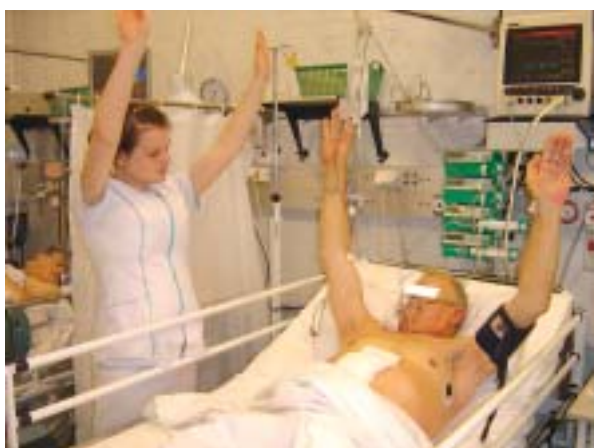Ryc. 3.

Istotnym elementem gimnastyki oddechowej jest zmiana pozycji i układanie się pacjenta na boki (na zmianę lewy i prawy) oraz wykonywanie wyżej wymienionych ćwiczeń. Wykorzystując ułożenie na boku, należy również oklepywać pacjenta po plecach dłońmi ułożonymi w kształt „łódeczki”, rozpoczynając powyżej nerek, omijając wystające elementy kostne, takie jak łopatki czy kręgosłup. Szybkie oklepywanie, które nigdy nie może być bolesne, ułatwi odkrztuszenie zalegającej wydzieliny (ryc. 6.) [16].

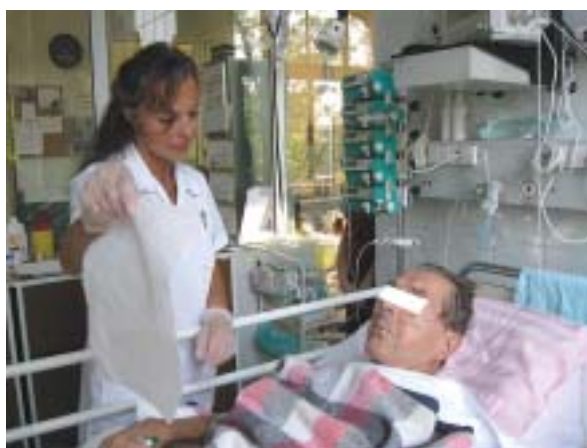Kolejne ćwiczenia oddechowe pacjent wykonuje, wykorzystując powszechnie stosowane aparaty kulkowe (ryc. 7., 8.). W czasie ćwiczenia chory stara się zrobić kilkakrotnie głęboki, energiczny wdech, tak aby wszystkie 3 kulki w aparacie uniosły się do góry (co stanowi 1200 ml objętości). Odwrócenie aparatu kulkowego do góry nogami pozwala na wykonywanie pogłębionych wydechów na tej samej zasadzie. Aparat do ćwiczeń

pozostawiony na szafce chorego przypomina o konieczności wykonywania ćwiczeń w ciągu dnia.

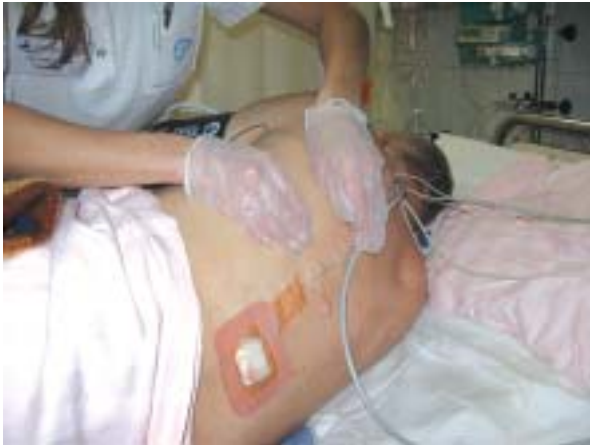Następnym elementem rehabilitacji oddechowej prowadzonej na tym etapie są próby efektywnego kaszlu, tj. intensywnego kaszlu na szczycie wydechu, nazywanego często „huraganem w drzewie oskrzelowym” ze względu na znaczną prędkość przepływu powietrza (ok. 180 km/godz.). Intensywny kaszel umożliwia odkrztuszenie wydzieliny, której zaleganie często prowadzi do powikłania, jakim jest zapalenie płuc. Tej techniki kaszlu warto nauczyć pacjenta przed zabiegiem, zanim jeszcze pojawi się ból i lęk przed bólem, a także obawa przed uszkodzeniem rany. Ćwiczenia efektywnego kaszlu należy prowadzić przy stabilizacji rany, zbliżając jej brzegi bądź uciskając ją, co zmniejsza ewentualny ból. Najlepiej, gdy pacjent stabilizuje ranę własnymi dłońmi (ryc. 9.). Każdy chory powinien być również wyposażony



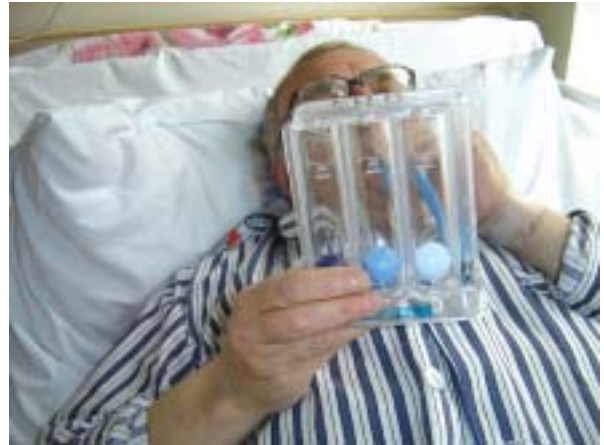Ryc. 4.



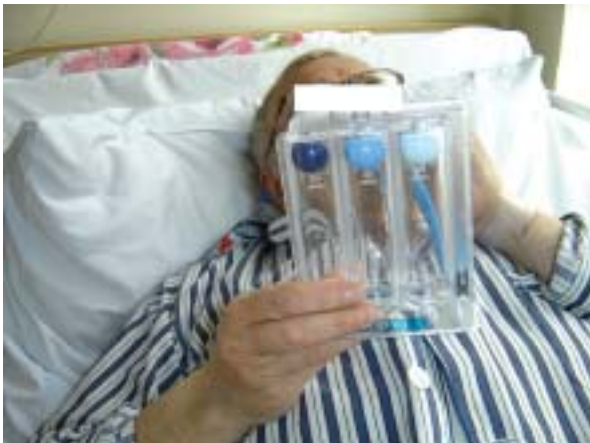Ryc. 5.



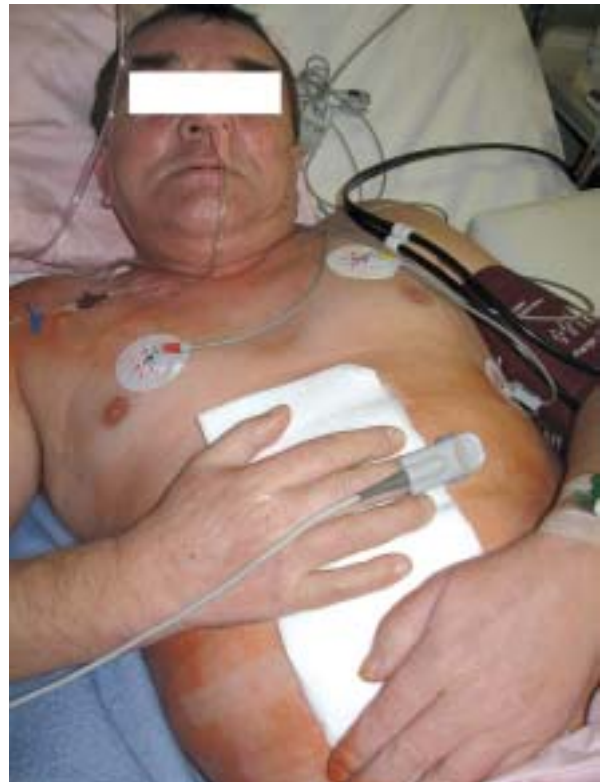Ryc. 6.



Ryc. 7.



Ryc. 8.



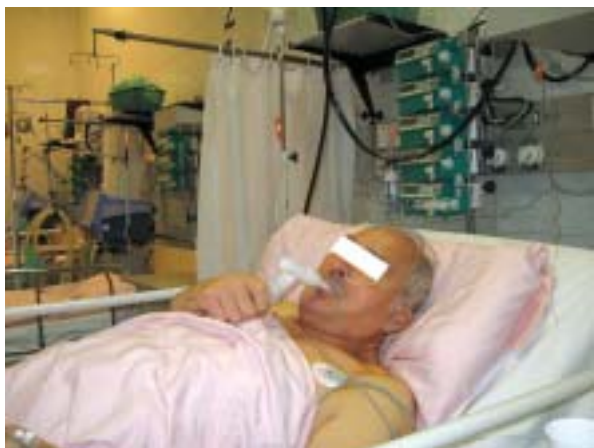Ryc. 9.

w ligninę, w którą będzie wykrztuszał wydzielinę, oraz pojemnik na zużytą ligninę.

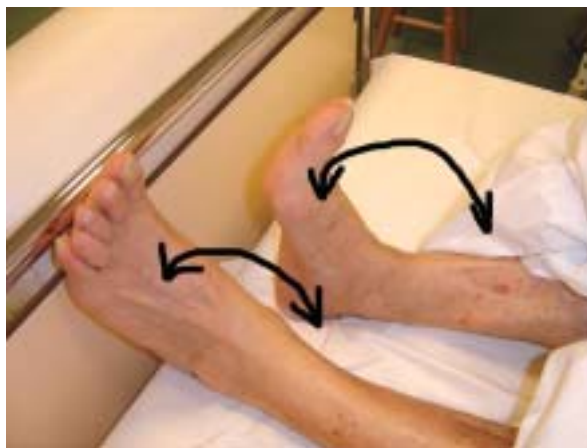Usunięcie zalegającej wydzieliny z drzewa oskrzelowego uzyskuje się, wykonując inhalację/nebulizację z leków rozszerzających oskrzela i leków rozrzedzających wydzielinę (ryc. 10.). Korzystny efekt inhalacji zwiększa się, gdy są one zakończone oklepywaniem i wibracją klatki piersiowej pacjenta.

Ćwiczenia oddechowe przeplatane są zawsze ćwiczeniami przeciwzakrzepowymi, aby nie doprowadzić do hiperwentylacji. Ćwiczenia przeciwzakrzepowe dotyczą przede wszystkim kończyn dolnych, szczególnie zaś ich części dystalnych, i mają na celu uruchomienie pompy mięśniowej łydki. W pierwszej dobie po zabiegu pacjent wykonuje równocześnie i naprzemiennie ćwiczenia w stawach skokowych. Są to zgięcia grzbietowe i podeszwo-we stóp w rytmie oddechowym 16–18/min oraz krążenia stóp (ryc. 11.).

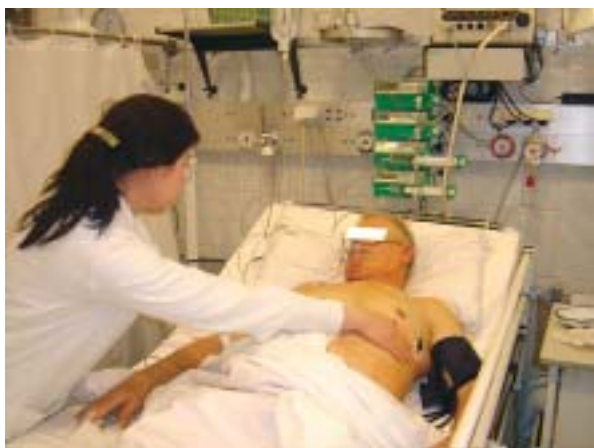Powszechnie przyjmuje się, że aby skutecznie zapobiec ryzyku wystąpienia zakrzepicy, pacjent powinien wykonać ok. 1000 różnych ruchów kończynami dolnymi dziennie. Początkowo obejmują one małe grupy mięśniowe i dystalne części ciała, a w kolejnych etapach rehabilitacji większe grupy mięśniowe i również proksymalne części ciała. U pacjentów, którym wszczepiono protezy rozwidłone, w pierwszej dobie po zabiegu chirurgicznym



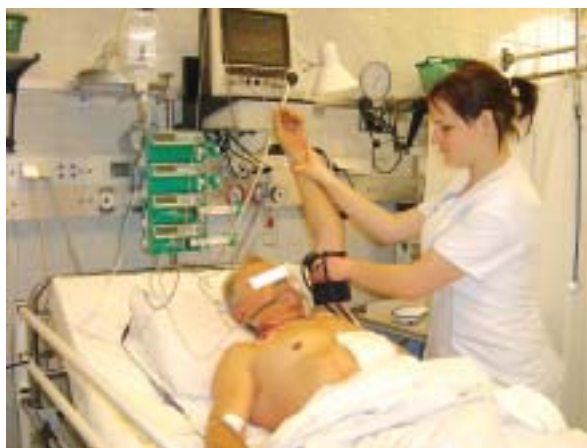Ryc. 10.



Ryc. 11.



Ryc. 12.



Ryc. 13.

unikania się ćwiczeń z nadmiernym zgięciem w stawach biodrowych oraz ćwiczeń czynnych kończyn dolnych na tzw. długiej dźwigni, czyli z wyprostowanymi stawami kolanowymi, aby nie obciążać mięśni brzucha. Zaleca się raczej, aby pacjent wykonywał większą liczbę powtórzeń ćwiczeń czynnych w stawach skokowych, jak również kończyn górnych, obręczy barkowej oraz szyi i głowy.

Jeżeli chory jest podsypiający i kontakt z nim jest nieco ograniczony, to wówczas można zastosować stymulację oddychania dolnożebrowego dłońmi (ryc. 12.). Układając dłonie po obu stronach klatki piersiowej leżącego w łóżku pacjenta, lekko oporując, fizjoterapeuta prosi, aby chory nabrał głęboko powietrza. Na szczycie wdechu fizjoterapeuta zwalnia lekki opór, co umożliwia pacjentowi pogłębienie fazy wdechu.

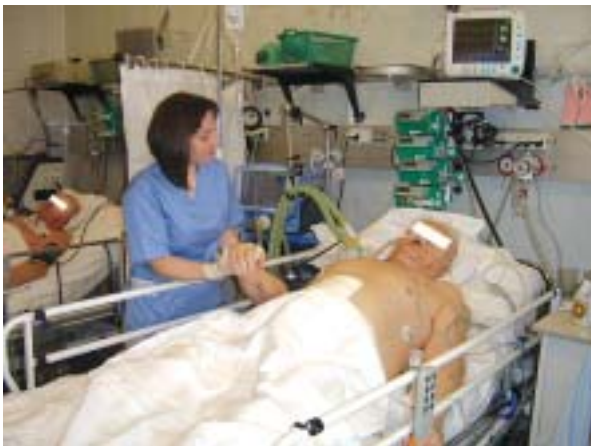Fizjoterapeuta może również wykonywać ćwiczenia bierne lub wspomagane (całkowita lub częściowa pomoc) kończynami górnymi w czasie kolejnych, następujących po sobie faz oddechowych, tj. wdechu z równoczesnym

uniesieniem kończyn i wydechu z opuszczeniem kończyn i odpoczynkiem (ryc. 13.).

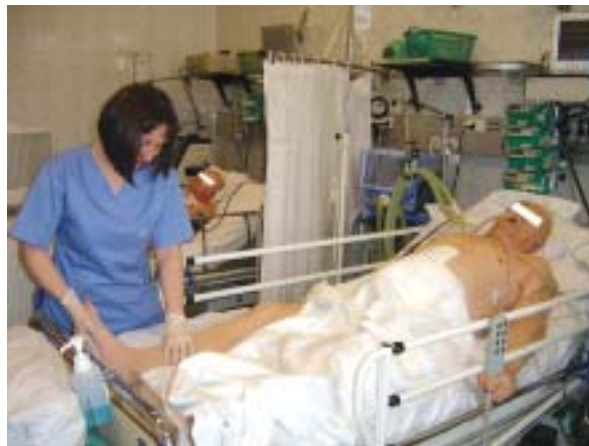W pierwszej dobie po zabiegu, kiedy pacjenci nie otrzymują jeszcze żadnych płynów doustnie, unika się wykonywania popularnych ćwiczeń oddechowych z wykorzystaniem butelki z wodą i rurką. Wiąże się to z ryzykiem połknięcia wody. Nierzadko zdarza się bowiem, że pacjenci w czasie wykonywania tego ćwiczenia omyłkowo nabierają przez rurkę do ust wody i połykają ją, zamiast wykonywać zalecane wydechy z oporem.

Jeżeli pacjent jest nieprzytomny i nierozintubowany, to prowadzona wówczas rehabilitacja ulega całkowitej modyfikacji. Fizjoterapeuta nie prowadzi ćwiczeń oddechowych, a koncentruje się na ćwiczeniach biernych, ćwicząc kończyny dolne i górne chorego nieprzytomnego po ok. 10 min, co łącznie daje ok. 40 min kinezyterapii (ryc. 14., ryc. 15.).

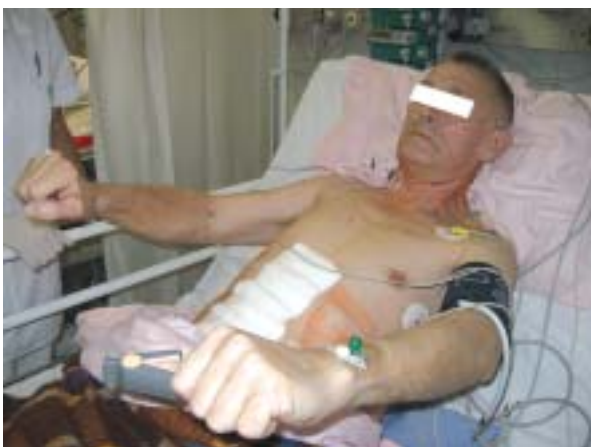Ćwiczenia bierne są postępowaniem wartościowym, gdyż stanowią część profilaktyki przeciwzakrzepowej,



Ryc. 14.



Ryc. 15.



Ryc. 16.

a ponadto mogą być czynnikiem przyspieszającym powrót świadomości u osób nieprzytomnych poprzez stymulację ośrodkowego układu nerwowego ruchem.

Wykonywanie ćwiczeń biernych rozpoczyna się od stawów obwodowych. Zaleca się ostrożność z ćwiczeniami w stawach ramiennych, aby nie doprowadzić do podwichnięcia przednio-tylnego [14].

Druga doba po zabiegu

Jeżeli pacjent jest przytomny, świadomy lub podsy-piający, to w drugiej dobie po zabiegu chirurgicznym (TAB) jest on w ciągu dnia kilkakrotnie biernie pionizowany w obrębie łóżka, tzn. podnosi się zagłówek łóżka, tak aby chory przyjął pozycję siedzącą, co sprzyja drenażowi, a następnie wykonywał znane już kombinacje wyżej wymienionych ćwiczeń (ryc. 16.).

Jeżeli stan pacjenta pozwala, fizjoterapeuta przechodzi do kolejnego etapu uruchamiania i, asekurując, pomaga choremu usiąść w łóżku ze spuszczone nogami. Przy tej częściowej pionizacji rehabilitant zawsze zabezpiecza

ranę pooperacyjną i stabilizuje mięśnie brzucha medycznym pasem brzuszным, indywidualnie dobranym do potrzeb pacjenta na podstawie pomiarów obwodu brzucha (ryc. 17., ryc. 18.). Pas zakłada się w pozycji leżącej. Przyjmuje się, że chory będzie korzystał z pasa brzuszного w codziennej aktywności przez około miesiąc od zabiegu, w szczególności gdy jest otyły, chyba że chirurg naczyniowy zdecyduje inaczej.

Wczesna rehabilitacja pacjentów na OIOM po zabiegu chirurgicznym TAB jest prowadzona przez ok. 20–30 min, 2–3 razy dziennie i może być modyfikowana w zależności od stanu psychofizycznego pacjenta i jego potrzeb. Przekonanie pacjenta o celowości ćwiczeń oraz konieczności samodzielnego ich wykonywania w ciągu dnia pogłębia efekty terapeutyczne. W trakcie ćwiczeń pacjent pozostaje pod stałą kontrolą monitorów rejestrujących EKG, częstość akcji serca (CAS), ciśnienie tętnicze (CTK) oraz saturację (SpO_2), co umożliwia ocenę stanu chorego i efektywności stosowanych ćwiczeń, a także ich odpowiednie indywidualne dozowanie.

Trzecia doba po zabiegu

B. Rehabilitacja na Oddziale Chirurgii Naczyń

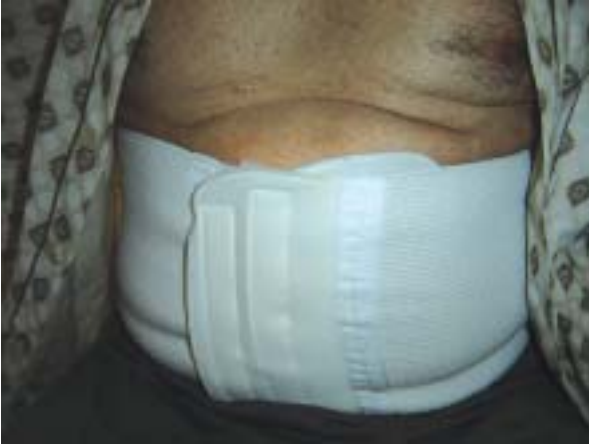Jeżeli leczenie postępuje zgodnie z przewidzianym tokiem i bez powikłań, około trzeciej doby po zabiegu TAB pacjent jest przewożony na Oddział Chirurgii Naczyń, gdzie rozpoczyna drugi etap rehabilitacji szpitalnej.

Cele tego etapu rehabilitacji obejmują:

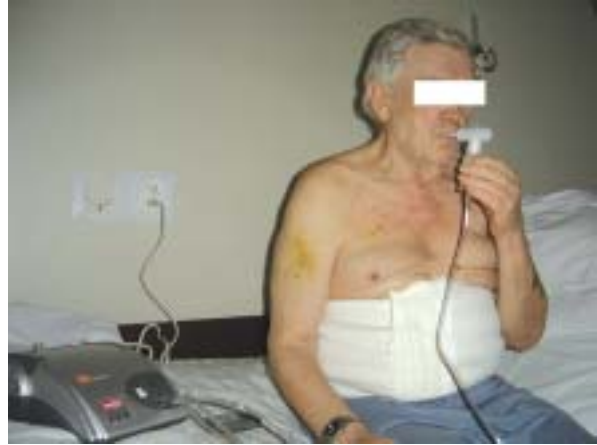- dalsze, stałe intensywne uruchamianie,
- intensyfikację ćwiczeń oddechowych,
- zwiększenie samodzielności pacjenta w zakresie samoobsługi i codziennej aktywności,
- edukację pacjenta w zakresie zdrowego stylu życia.

W pozycji siedzącej ze spuszczone nogami pacjent wykonuje pod nadzorem fizjoterapeuty:

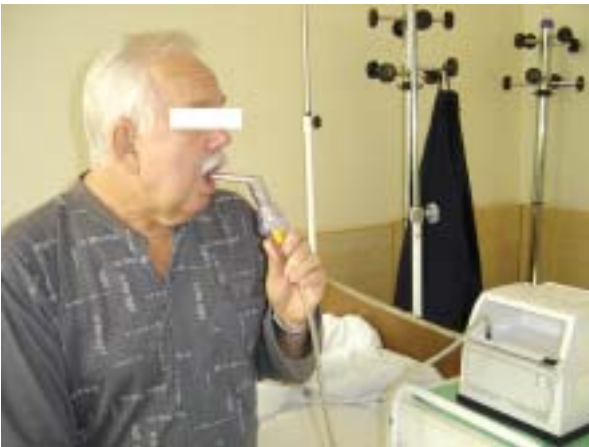- ćwiczenia oddechowe torem żebrowym,
- ćwiczenia przeciwzakrzepowe,
- ćwiczenia ogólnousprawniające,



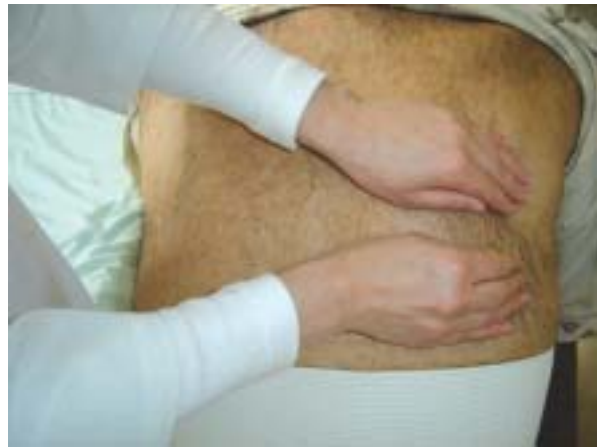Ryc. 17.



Ryc. 18.



Ryc. 19.



Ryc. 20.

- inhalacje, oklepywanie i wibracje klatki piersiowej,
- efektywny kaszel [17] (ryc. 19–21).

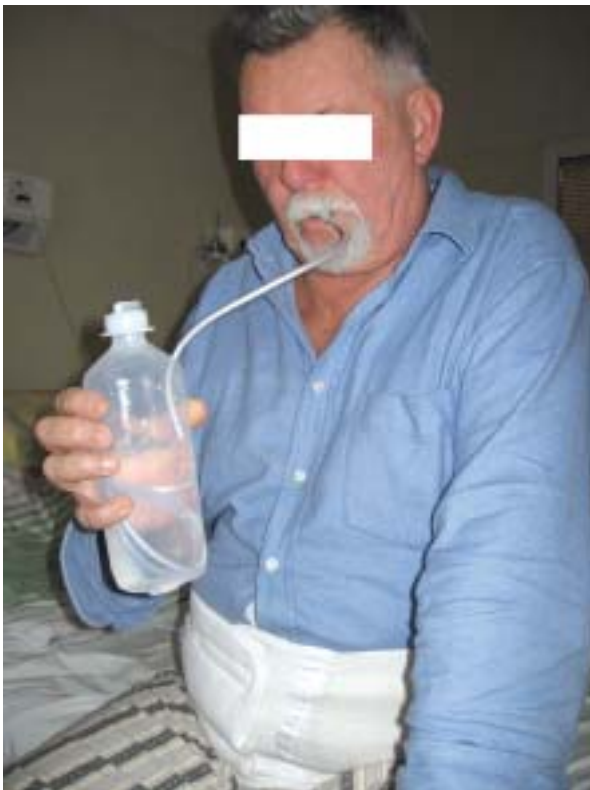W trzeciej dobie po zabiegu, w asyście fizjoterapeuty, pacjent zabezpieczony pasem brzuszny jest pionizowany i może stanąć przy łóżku, wspierając się o balkonik (ryc. 22).

Procedura ta wykonywana jest kilkakrotnie i przeplatana krótkimi odpoczynkami oraz ćwiczeniami oddechowymi w pozycji siedzącej. Następnie chory z asekuracją fizjoterapeuty i z użyciem balkonika wykonuje wolny marsz. Długość pierwszego pokonywanego dystansu zależy od stanu, wieku pacjenta i waha się od 5 m do 15 m. Rehabilitacja poprzedzona jest i zakończona wykonaniem pomiarów ciśnienia i tętna w celu oceny optymalizacji wysiłku fizycznego.

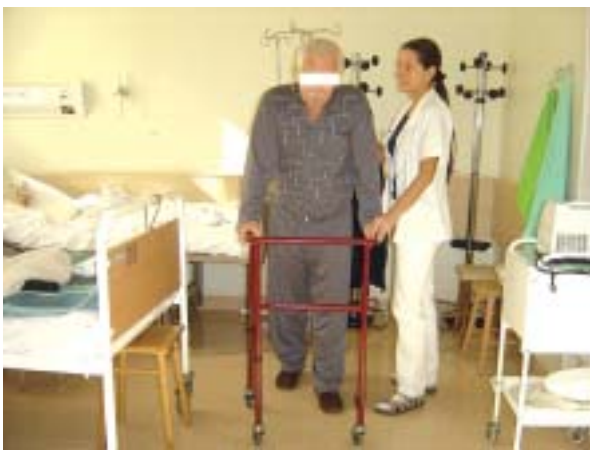Kolejne etapy rehabilitacji to: intensyfikacja uruchamiania przez wydłużanie dystansu marszu, samodzielne chodzenie z balkonikiem bez asekuracji fizjoterapeu-

ty, kolejno: spacerzy bez balkonika oraz wchodzenie i schodzenie ze schodów (jedno piętro).

Fizjoterapia prowadzona przez całą hospitalizację (średnio 9–10 dni) ma na celu powrót pacjenta do możliwej na tym etapie maksymalnej sprawności. Rehabilitacja wiąże się również z edukacją pacjenta. Chory musi być świadomy, że po wypisaniu ze szpitala, w warunkach domowych powinien kontynuować ćwiczenia, zwiększać pokonywane przez siebie dystanse w czasie kolejnych spacerów, a także chronić okolicę operowaną przed zbyt wczesnym nadmiernym obciążeniem. Przez ok. 6 miesięcy pacjent po przebytych zabiegu TAB unika dźwigania, sportów siłowych i zachowuje ostrożność w przechodzeniu z pozycji niskich do wysokich, gdy mocno napinają się mięśnie brzucha [17]. Wartościowe jest także zaznajomienie chorego z elementami masażu, które wprowadza się po około miesiącu od zabiegu. Masowanie blizny zwiększa jej elastyczność i ruchomość [18].



Ryc. 21.



Ryc. 22.

Odrębną grupę pacjentów stanowią chorzy przyjmowani do szpitala w trybie pilnym z pękniętym tętniakiem aorty brzusznej. Wtedy nauka kolejnych ćwiczeń i edukacja pacjenta odbywa się dopiero po zabiegu chirurgicznym ratującym życie. Nierzadko rehabilitacja jest utrudniona i wydłużona w czasie ze względu na powikłania pooperacyjne, takie jak zawał serca, ostre niedokrwienie kończyny, porażenie nerwu strzałkowego, niedokrwienie jelita grubego, zator tętnicy płucnej czy zapalenie płuc [5].

Warto pamiętać, że pooperacyjne zaburzenia wentylacji płuc są spowodowane bólem rany pooperacyjnej, unieruchomieniem w pozycji leżącej, która jest niekorzystna ze względu na mechanikę oddychania, działaniem narkotycznych środków znieczulenia ogólnego powodujących zniesienie odruchu kaszlowego oraz porażeniem aparatu rzęskowego oskrzeli, a w konsekwencji zaleganiem wydzieliny. Nie bez znaczenia dla ograniczenia ruchów oddechowych i upośledzenia wentylacji pozostaje pooperacyjne wzdęcie jelit i odruchowe wyższe ustawienie przepony [19].

W piśmiennictwie można odnaleźć prace, które dowodzą, że operacja tętniaka aorty brzusznej wiąże się ze znacznymi zaburzeniami w odczuwaniu jakości życia, a także że chorzy z TAB zarówno przed zabiegiem chirurgicznym, jak i po nim powinni mieć zapewnioną stałą opiekę psychologa [20]. Psychoterapia spada jednak najczęściej na barki fizjoterapeutów i pielęgniarek opiekujących się chorym, gdyż szpitale o specjalności naczyniowej rzadko zatrudniają psychologów.

Wieloletnie obserwacje dowodzą, że powikłania pooperacyjne szczególnie dotyczą chorych operowanych przed dniami wolnymi od pracy. Brakuje w tym czasie opieki fizjoterapeuty, pacjent nie ma umiejętności lub chęci wykonywania ćwiczeń zapobiegających powikłaniom, co często powoduje zagrożenie dla jego zdrowia lub życia. Wydaje się, że stały fachowy nadzór fizjoterapeutyczny w specjalnościach zabiegowych powinien być postępowaniem rutynowym [14]. Niestety, często tak się nie dzieje. Najprostszym wytłumaczeniem tego zjawiska są względy ekonomiczne. Brak środków finansowych nie może jednak tłumaczyć zaniechania rehabilitacji u chorych po przebytej operacji klasycznej TAB. Fizjoterapię powinno się zatem prowadzić, wykorzystując również opiekę przeszkolonego w tym zakresie personelu pielęgniarskiego.

Piśmiennictwo

- Zubilewicz T. Tętniaki. W: Jak sobie radzić z chorobami tętnic. Zubilewicz T, Terlecki P (red). Via Medica, Gdańsk 2009.
- Noszczyk W. Miażdżycza i inne choroby tętnic obwodowych. Wydawnictwo Lekarskie PZWL, Warszawa 2005.
- Dobrin PB. Elastin collagen and pathophysiology of arterial aneurysms. In: Keen RR, Dobrin PB (eds). Development of aneurysms. Georgetown, TX: Landes Bioscience 2000; 43-73.
- Strauss E, Waliszewski K, Majewski W, Pawlak A. Asocjacje pomiędzy wiekiem operowanych chorych z tętniakiem aorty brzusznej lub miażdżycą aortowo-biodrową a paleniem tytoniu i dyslipidemią w kontekście genotypu PON1-108C>T. Acta Angiol 2008; 4: 131-146.
- Synowiec T, Chęciński P, Micker M. Tętniaki aorty i tętnic obwodowych. W: Chęciński P (red.). Choroby naczyń. Termedia, Poznań 2006.
- Spannbauer A, Danek J, Niżnik E i wsp. Maski chorób naczyniowych źródłem poważnych pomyłek diagnostycznych i leczniczych. Piel Chir Angiol 2008; 1: 19-20.
- Thompson M, Bell P. Tętniaki. W: ABC chorób tętnic i żył. Donnelly R (red). Via Medica, Gdańsk 2002.
- Noszczyk W. Tętniak Aorty brzusznej. W: Chirurgia tętnic i żył obwodowych. Noszczyk W. (red). Wydawnictwo Lekarskie PZWL, Warszawa 1998.
- Mrowiecki T. Operacje tętniaków aorty brzusznej w Szpitalu Zakonu Bonifratrów w Krakowie. Warsztaty interwencji naczyniowych. Kraków 9-10.10.2009.

10. Mrowiecki T. Warsztaty Interwencji Naczyniowych. W: Nasze szlachetne Zdrowie (red). Aleksandra Orman. Kraków. Stowarzyszenie Przyjaciół Zakonu Bonifratrów św. Jana Grandego w Karkowie 2009.
11. Cnotliwy M, Gutowski P, Sych Z i wsp. Jak rozpoznajemy tętniaka aorty brzusznej. *Pol Przegl Chir* 1998; 70: 1017-1023.
12. Cencora A, Mrowiecki T. Uwagi o niektórych zmianach jakie dokonały się na przestrzeni trzydziestu lat w chirurgii tętniaków aorty brzusznej. *Pol Przegl Chirur* 2000; 72: 1098-1110.
13. Spannbauer A, Berwecki A, Niżnik E i wsp. Specyfika postępowania rehabilitacyjnego u chorych po amputacjach naczyniowych. *Piel Chir Angiol* 2009; 1: 5-13.
14. Rutowski R, Mraz M. Rehabilitacja w chirurgii jamy brzusznej. W: Rehabilitacja w chirurgii. Woźniwski M, Kołodziej J. (red.). Wydawnictwo Lekarskie PZWL, Warszawa 2006.
15. Rostawski A, Woźniwski M. Fizjoterapia oddechowa. AWF Wrocław 2001.
16. Droszcz W. Rehabilitacja w chorobach układu oddechowego. W: Rehabilitacja. Kuch J (red.). Wydawnictwo Lekarskie PZWL, Warszawa 1989.
17. Woźniwski M. Rehabilitacja w specjalnościach zabiegowych. W: Rehabilitacja medyczna. Kwolek A (red). Urban & Partner, Wrocław 2003.
18. Zborowski A. Masaż w wybranych jednostkach chorobowych. AZ, Kraków 1999.
19. Mazurek M. Metody wspomaganie wydolności oddechowej w okresie okołoperacyjnym. *Piel Chir Angiol* 2009; 2: 47-52.
20. Michalak A, Michalak K, Bocian R i wsp. Jak zmienia się ocena stanu jakości życia u chorych po operacji z powodu tętniaka aorty brzusznej. *Piel Chir Angiol* 2009; 3: 93-109.