Współczesna Onkologia (2003) vol. 7; 3 (214–219)

*Angiogeneza naczyń odgrywa istotną rolę w procesie rozwoju nowotworów ze względu na fakt, iż guzki mogą rozwijać się na drodze zwykłej dyfuzji tylko do wielkości 2–3 mm. Celem pracy było określenie znaczenia liczby naczyń w obrębie i obrzeżach zmian chorobowych oraz wartości sumy wszystkich przepływów skurczowych (Vsum) w tych naczyniach w diagnostyce różnicowej zmian złośliwych i niezłośliwych gruczołów sutkowych. Badaniami objęto 120 pacjentek z niezłośliwym oraz 75 ze złośliwym charakterem zmian gruczołów sutkowych.*

*W grupie zmian złośliwych brak unaczynienia stwierdzono u 4 proc. badanych, natomiast w drugiej grupie u 32,8 proc. Średnia liczba naczyń przypadających na guzek złośliwy wynosiła 4, natomiast w zmianach niezłośliwych 1,8. Między obydwoma badanymi grupami istniały różnice istotne statystycznie (p<0,0001).*

*Średnia wartość Vsum uzyskana w grupie nowotworów złośliwych wynosiła 81,7 cm/s i była ponadtrzykrotnie większa niż w zmianach niezłośliwych (25,35 cm/s). Między obydwoma badanymi grupami istniały różnice istotne statystycznie (p<0,0001).*

*Liczba naczyń, jak i suma wszystkich prędkości skurczowych w obrębie zmian może przyczynić się do ustalenia właściwego charakteru zmian gruczołów sutkowych.*

*Słowa kluczowe: kolorowy Doppler, guzy sutka.*

# Ocena przydatności wybranych parametrów kolorowego Dopplera w diagnostyce różnicowej zmian złośliwych i niezłośliwych gruczołów sutkowych

## *Usefulness of the selected parameters of the Colour Doppler technique in differential diagnosis of breast lesions*

Bogusław Dębniak

Samodzielny Publiczny Szpital Wojewódzki w Gorzowie Wlkp.

## WSTĘP

Ścisły związek zjawiska angiogenezy z procesami nowotworowymi został stwierdzony po raz pierwszy przez Folkmana, który swoje spostrzeżenia opublikował w 1971 r. w pracy *Tumor Angiogenesis: Therapeutic Implications* [11].

Próby oceny tego procesu zachodzącego w zmianach złośliwych gruczołów sutkowych przy wykorzystaniu techniki kolorowego Dopplera podjęto już na początku lat 90. ubiegłego stulecia [3, 8, 17]. Mimo licznych kontrowersji otrzymane w wielu ośrodkach wyniki badań wskazują na dużą użyteczność tej metody w diagnostyce różnicowej zmian złośliwych i niezłośliwych gruczołów sutkowych [5, 7, 9, 19, 22, 23, 25].

Celem pracy była ocena znaczenia liczby naczyń w zmianach złośliwych i niezłośliwych oraz sumy wszystkich przepływów skurczowych w tych naczyniach w diagnostyce różnicowej zmian chorobowych gruczołów sutkowych w oparciu o technikę kolorowego Dopplera.

## MATERIAŁ I METODYKA

Badaniami zostały objęte pacjentki, które zgłosiły się do Wojewódzkiej Poradni Onkologicznej w Gorzowie Wlkp. z powodu zmian wykrytych w obrębie gruczołu sutkowego badaniem palpacyjnym, ultrasonograficznym bądź mammograficznym.

Wg przyjętych zasad dokonano oceny zmian gruczołów sutkowych metodą konwencjonalnej skali szarości, a następnie kolorowego Dopplera. Do analizy zakwalifikowano 75 pacjentek z potwierdzonymi histopatologicznie złośliwymi zmianami oraz 120 kobiet, u których stwierdzono niezłośliwy charakter zmian.

Przy użyciu techniki kolorowego Dopplera dokonano oceny ilości naczyń zlokalizowanych w obrębie zmian gruczołów sutkowych oraz

*Angiogenesis is an important factor involved in the development of human malignancies. One of the reasons is that simple diffusion allows for tumor growth up to 2–3 mm in size. The aim of the study was to evaluate the significance of the number of blood vessels in breast lesions and significance of the Vsum value in these vessels in differential diagnosis of benign and malignant breast tumors. Two groups of patients were examined: 75 women with breast cancer and 120 women with benign breast tumors.*
*In the group of breast cancer cases, the absence of blood perfusion was recognized in 4% of patients; while in the second group – in 32.8%. The difference between the mean number of vessels detected in malignant tumors (4) and in benign lesions (1.8) was statistically significant (p<0.0001).*
*The mean Vsum value recorded in malignant tumors was 81.7 cm/s and was over three times higher in comparison to benign lesions (25.35 cm/s). This difference was also statistically significant (p<0.0001).*
*In conclusion, both features (number of blood vessels and the mean value of Vsum) can be applied in the differential diagnosis of malignant and benign breast tumors.*

*Key words: Colour Doppler, breast tumors.*

ich obrzeżach nieprzekraczających 2 cm od granic zmiany oraz przeprowadzono badania prędkości fali przepływu krwi w tych naczyniach. Pomiary prędkości przepływu krwi wykonywano aparatem firmy Acuson 128XP (Acuson Corp., Mountain View, Kalifornia, USA) zaopatrzonym w sondę liniową 7 MHz, pracującym w czasie rzeczywistym, z opcjami pulsacyjnego oraz kolorowego Dopplera (nazwa handlowa stosowana przez firmę Acuson: Color Doppler Velocity-CDV) i angiografii dopplerowskiej (AD). W czasie badania używano filtr o częstotliwości 125 MHz celem wyeliminowania zakłóceń. Używano jak najmniejszej, w stosunku do badanego naczynia, bramki dopplerowskiej, aby wyeliminować dodatkowe sygnały, które mogłyby pochodzić ze ściany naczynia.

## WYNIKI

### Ocena stopnia unaczynienia zmian chorobowych

W grupie 75 pacjentek ze złośliwymi nowotworami przebadano łącznie 295 naczyń, natomiast w zdecydowanie większej grupie, obejmującej 120 pacjentek z niezłośliwym charakterem zmian analizą były objęte 202 naczynia. Poddano badaniu te naczynia, w których można było ocenić parametry prędkości fali przepływu krwi metodą kolorowego Dopplera (tab. 1., ryc. 1.).

Znaczenie liczby naczyń w diagnostyce różnicowej zmian złośliwych i niezłośliwych gruczołów sutkowych przedstawia krzywa ROC (ryc. 2.).

### Suma wszystkich prędkości skurczowych (Vsum)

Suma wszystkich prędkości skurczowych (Vsum) uzależniona jest od liczby naczyń w obrębie i na obrzeżach guza, od średnicy i struktury nowo powstałych naczyń, od wielkości samego guza, od wartości ciśnienia hydrostatycznego wywieranego przez guz oraz od pracy mięśnia sercowego. Liczba naczyń oraz ich średnica wydają się mieć najistotniejsze znaczenie w ogólnym ukrwieniu zmian [6, 16, 19].

Ocena przydatności Vsum w różnicowaniu zmian złośliwych i niezłośliwych została dokonana przy pomocy krzywej (ryc. 4.)

## OMÓWIENIE WYNIKÓW I DYSKUSJA

Zmiany nowotworowe złośliwe mogą rozwijać się na drodze zwykłej dyfuzji bez współudziału naczyń do wielkości nieprzekraczającej 2–3 mm. Dalszy ich rozwój jest natomiast uzależniony od procesu angiogenezy [12, 13]. Stopień unaczynienia guza nowotworowego zależny jest nie tylko od jego wielkości, ale i od typu histologicznego nowotworu. Raki typu zrazikowego mają gorsze ukrwienie niż przewodowe i inne ich postacie [8, 20]. Możliwość oceny zarówno stopnia unaczynienia zmian, jak i przydatności pomiaru prędkości przepływu krwi metodą kolorowego Dopplera znalazła już swoje miejsce w sonomammografii. Należy jednak zdać sobie sprawę z pewnych ograniczeń tej metody. Zdaniem Delorma, nawet przy zastosowaniu wyrafinowanego sprzętu, w 10 proc. raków nie wykrywa się sygnałów, bądź jedynie rejestruje się bardzo słabe, nienadające się do ich oceny techniką kolorowego Dopplera [6]. Związane jest to z ograniczeniami oceny szybkości bardzo wolnych przepływów oraz nieprawidłową strukturą naczyń krwionośnych powstających w procesie neoangiogenezy. Ocena przepływów których prędkość nie przekracza 1 cm/s, podobnie jak ocena naczyń włosowatych nie jest możliwa [6, 16]. W konsekwencji sygnały kolorowego Dopplera umożliwiają jedynie ocenę nieco większych naczyń.

W badaniach własnych, brak unaczynienia w grupie kobiet ze

**Tab. 1. Wartość prognostyczna liczby naczyń w badanych zmianach gruczołu sutkowego w różnicowaniu zmian złośliwych i niezłośliwych**

| Liczba naczyń | Czułość (proc.) | Swoistość (proc). | Pozytywna wartość predykcyjna (proc.) | Negatywna wartość predykcyjna (proc.) |
|---|---|---|---|---|
| 0 | 4 | 67,5 | 7,2 | 53 |
| 1–2 | 22,7 | 58,3 | 25,3 | 54,7 |
| powyżej 2 | 73,3 | 74,2 | 64,0 | 81,6 |
| powyżej 3 | 57,3 | 85,0 | 75,4 | 76,1 |

zmianami złośliwymi stwierdzono u 4 proc. badanych, natomiast w grupie zmian niezłośliwych u 32,8 proc. badanych pacjentek (ryc. 1.). Podobne wyniki uzyskało również wielu badaczy [1, 3, 14, 18, 21, 26]. Brak unaczynienia pierwszej grupy dotyczył 3 pacjentek, wśród których u jednej średnica guzka wynosiła zaledwie 5 mm i był to rak zrazikowy bez przerzutów do węzłów chłonnych. U pozostałych 2 pacjentek stwierdzono postać przewodową raka, a średnice badanych guzków były w granicach 12–15 mm. U żadnej z nich nie stwierdzono również przerzutów do węzłów chłonnych. W badaniach własnych, w grupie pacjentek z nowotworami złośliwymi przypadało średnio 4 naczynia na 1 guzek, natomiast w zmianach niezłośliwych 1,8. Wyniki te różniły się istotnie statystycznie (p<0,0001). Wielkości guzków obydwu grup pacjentek były porównywalne, mimo niewielkich różnic istotnych statystycznie. W wykonanych badaniach stwierdzono, że wśród pacjentek ze zmianami złośliwymi 57,4 proc. guzków miało średnicę poniżej 2 cm ze średnią liczbą 3,1 naczyń, natomiast pozostałe 42,6 proc. guzków o średnicy 2–5 cm wykazywało średnio 5 naczyń. W grupie zmian niezłośliwych 72,5 proc. guzków miało średnicę poniżej 2 cm ze średnią liczbą 1,3 naczyń, natomiast pozostałe 27,5 proc. guzków w przedziale 2–5 cm wykazywało średnio 2,5 naczyń. Wyraźny wzrost liczby naczyń możliwych do oceny w systemie kolorowego Dopplera obserwowany szczególnie w zmianach złośliwych, związany był więc ze wielkością guza. Zależność tę wykazały liczne badania wykonane w innych ośrodkach [2, 8, 10]. Rozkład liczby naczyń w obydwu grupach nie był jednak identyczny. Wraz ze wzrostem liczby naczyń

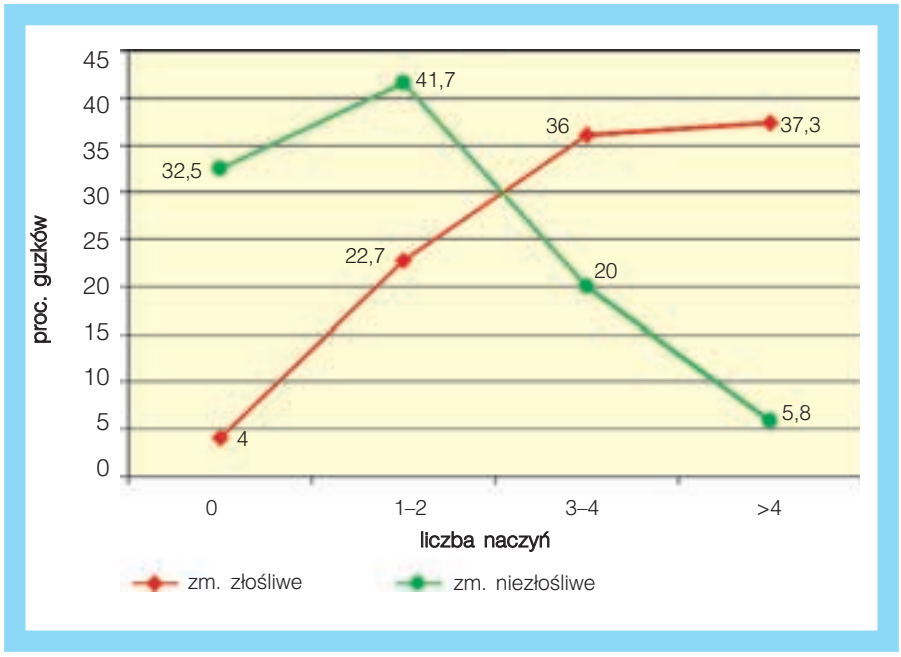


**Ryc. 1. Rozkład naczyń w badanych guzkach gruczołów sutkowych**

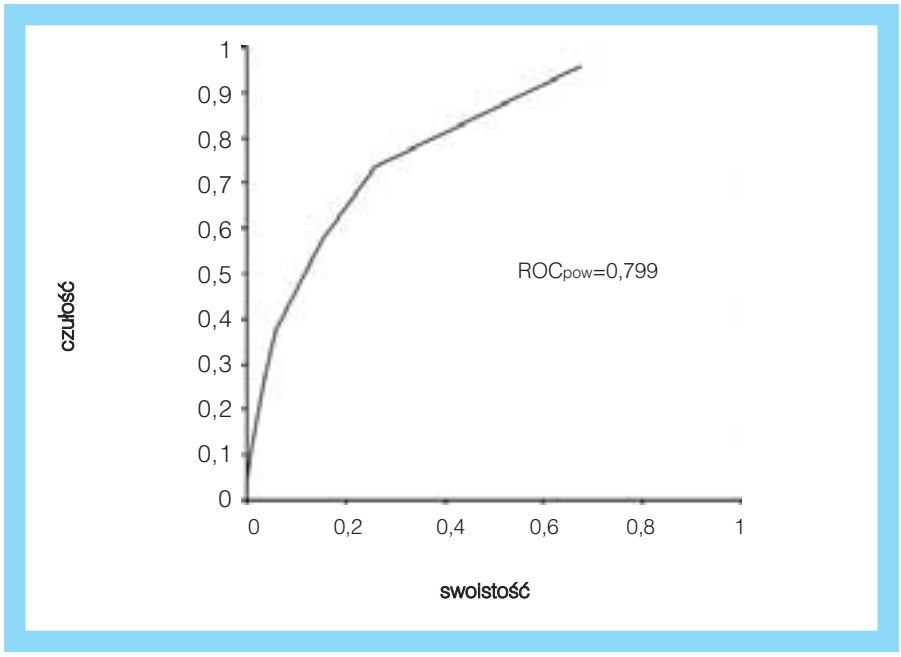


**Ryc. 2. Krzywa ROC dla rozkładu naczyń badanych guzków gruczołów sutkowych**

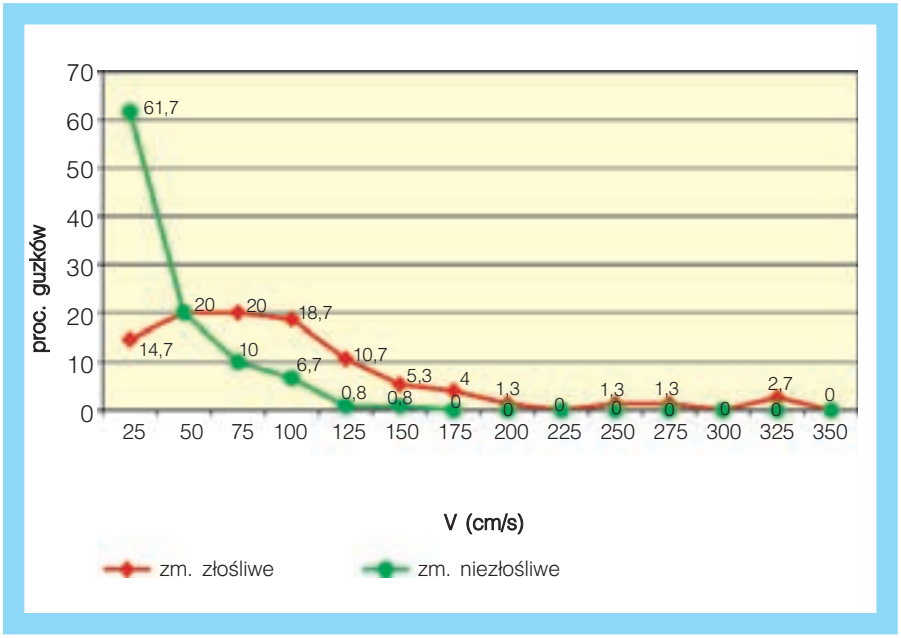


**Ryc. 3. Rozkład wartości sumy wszystkich prędkości skurczowych przepływu krwi w badanych naczyniach w zależności od charakteru zmiany**

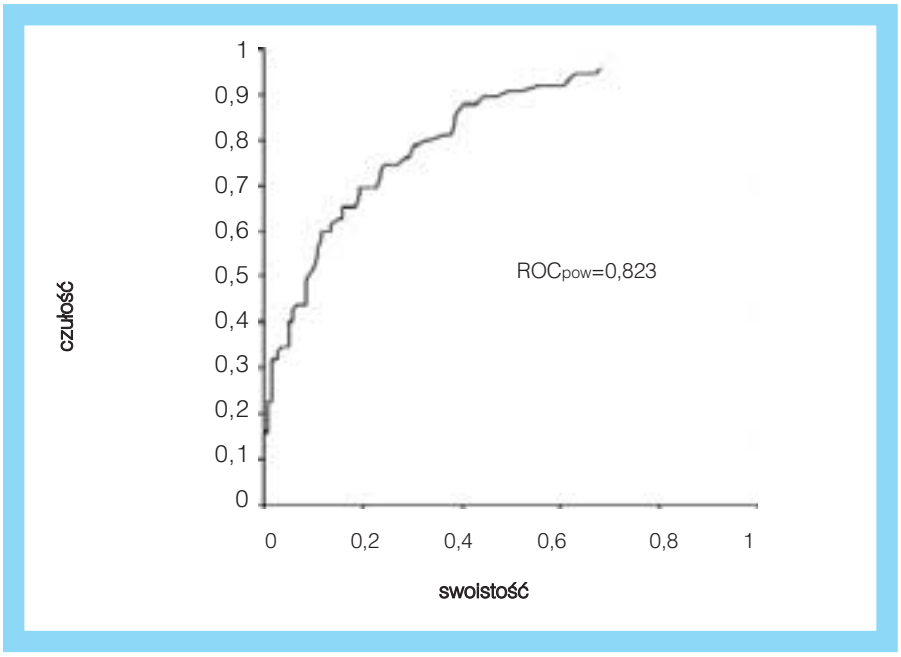


**Ryc. 4. Krzywa ROC dla oceny wszystkich prędkości skurczowych**

zmniejszała się liczba pacjentek z niezłośliwymi zmianami, a wzrastała liczba kobiet ze złośliwym charakterem zmian. Wydaje się, że graniczną liczbą naczyń mogącą mieć znaczenie w różnicowaniu zmian w obrębie gruczołów sutkowych są 3 naczynia (ryc. 1.). Przyjmując 3 naczynia jako kryterium oceny zmiany, osiągnięta czułość tej metody wyniosła 73,3 proc., swoistość 74,2 proc., PWP 64,0 proc., natomiast NWP 81,6 proc. W miarę wzrostu liczby naczyń w obrębie guza rosła swoistość, ale malała czułość (tab. 1.). Różnice stopnia unaczynienia zmian złośliwych i niezłośliwych zostały potwierdzone licznymi badaniami [1, 4, 8, 14, 15, 18, 21, 24]. Pole powierzchni pod krzywą (ROCpow=0,799) wykazuje, że omawiany parametr kolorowego Dopplera ma dość dobrą wartość użyteczną w diagnostyce różnicowej zmian gruczołów sutkowych (ryc. 2.).

Suma wszystkich prędkości skurczowych (Vsum), będąc głównie uzależniona od wartości przepływów w poszczególnych naczyniach oraz liczby naczyń, najlepiej odzwierciedla właściwe ukrwienie guzka. Szczególnie duże zasługi w ocenie przydatności tego parametru kolorowego Dopplera w diagnostyce różnicowej zmian chorobowych należy przyznać Madjarowi [8, 19]. W badaniach własnych, średnia wartość Vsum uzyskana w grupie nowotworów złośliwych wynosiła 81,7 cm/s i była ponadtrzykrotnie większa niż w zmianach niezłośliwych (25,35 cm/s). Między obydwoma badanymi grupami istniały różnice istotne statystycznie ($p<0,0001$). Wartość Vsum 40 cm/s można przyjąć za graniczną, bowiem powyżej niej znacznie wzrasta prawdopodobieństwo rozpoznania złośliwego charakteru zmiany.

**Tab. 2. Wartość prognostyczna sumy wszystkich prędkości skurczowych (Vsum) w różnicowaniu zmian złośliwych i niezłośliwych**

| Vsum | Czułość (proc.) | Swoistość (proc.) | Pozytywna wartość predykcyjna (proc.) | Negatywna wartość predykcyjna (proc.) |
|---|---|---|---|---|
| do 25 cm/s | 15,0 | 38,7 | 13,0 | 41,9 |
| do 40 cm/s | 25,3 | 25,2 | 17,4 | 34,9 |
| powyżej 40 cm/s | 74,7 | 74,8 | 65,1 | 82,6 |
| powyżej 82 cm/s | 34,7 | 95,0 | 81,2 | 69,7 |

Uzyskana przy tej wartości Vsum zarówno czułość, swoistość, jak pozytywna i negatywna wartość predykcyjna są niemal identyczne, jak w przypadku oceny wartości stopnia unaczynienia, przyjmując za kryterium oceny liczbę naczyń powyżej 2 w obrębie zmiany (tab. 2.). Bardzo wysoka swoistość uzyskana przy wartości Vsum powyżej 82 cm/s, wskazuje na bardzo duże prawdopodobieństwo rozpoznania złośliwego charakteru zmiany przy tej wielkości sumy przepływów skurczowych. Nie stwierdzono żadnego przypadku w grupie zmian niezłośliwych, w którym Vsum przekraczała 126 cm/s, natomiast w zmianach złośliwych takie przepływy wykazano w 12 przypadkach (16 proc.). Mimo zastrzeżeń, wynikających zdaniem Huber z koniecznością wykonywania dużej liczby badań [16], uzyskane wyniki jak również wielkość pola powierzchni pod krzywą ROC (ROCpow = 0,823) (ryc. 4.), wskazują na dużą przydatność tego parametru kolorowego Dopplera w diagnostyce różnicowej zmian chorobowych gruczołów sutkowych, potwierdzając jednocześnie dużą jego zależność od ilości naczyń w obrębie zmiany.

## PIŚMIENNICTWO


1. Adler D, Carson PL, Rubin JM, Ouinn-Reid D. *Doppler Ultrasound Color Flow Imaging in the Study of Breast Cancer: Preliminary Findings.* Ultrasound in Med-Biolog 1990; 16, 6: 553-9.
2. Chao TC, Lo YF, Chen MF. Color *Doppler ultrasound in benign and malignant breast tumors.* Breast Cancer Res Treat 1999; 57 (2): 193-9.
3. Cosgrove DO, Bamber J, Davey JB, McKinna JA, Sinnet HD. *Color Doppler Signals from Breast Tumors.* Radiology 1990; 176: 175-80.
4. Cosgrove DO, Kedar RP, Bamber JC, Al-Murrani B, Davey JBN, Fisher C, McKinna JA, Svensson WE, Tohno E, Vagios E, Alsanjari NA. *Breast Diseases: Color Doppler US in Differential Diagnosis.* Radiology 1993; 189: 99-104.
5. Delorme S, Zuna I, Huber S, Albert B, Bahner ML, Junkermann H, van Kaick G. *Colour Doppler sonography in breast tumours: an update.* Eur Radiol 1998; 8: 189-193.
6. Delorme S, Huber S. *Doppler Sonography of Breast Tumours.* Anticancer Research 1998; 18: 2155-8.
7. Dębniak B, Dubiel M, Kozber H, Ratajczak P, Bręborowicz GH, Słomko Z. *Zastosowanie techniki kolorowego Dopplera w diagnostyce łagodnych schorzeń gruczołu piersiowego.* Gin Pol 1997; 68, 7, 308-12.
8. Dixon JM, Walsh J, Paterson D, Chetty U. *Colour Doppler ultrasonography studies of benign and malignant breast lesions.* Br J Surg 1992; 79: 259-60.
9. Draghi F, Coopmans De Yoldi G. *Color-Doppler ultrasonography of the breast. Image results.* La Radiologia Medica 1995; 89: 158-63
10. Ellis RL. *Differentiation of Benign versus Malignant Breast Disease.* Radiology 1999; 210, 3: 878-9.
11. Folkman J, Watson K, Ingber D, Hanahan D. *Induction of angiogenesis during the transition from hyperplasia to neoplasia.* Nature 1989; 339: 58-61.
12. Folkman J. *What Is the Evidence That Tumors Are Angiogenesis Dependent?* Journal of the National Cancer Institiute 1990; 82, 1: 4-6.
13. Gimbrone MA, Leapman SB, Cotran RS, Folkman J. *Tumor Dormancy in Vivo by Prevention of Neovascularization.* The Journal of Experimental Medicine 1972; 136: 261-76.
14. Giuseppetti GM, Baldassarre S, Marconi E. *Color Doppler sonography.* EJR 1998; 27: 254-8.
15. Grischke EM, von Fournier D, Sohn Ch, Wallwiener D, Bastert G. *Diagnostische Wertigcheit der Dopplersonographie bei der Beurteilung von Mammatumoren.* Zentralbl Gynekol 1996; 118, 10: 553-9.
16. Huber S. *Doppler Ultrasound in the Diagnosis of Breast Lesions.* Anticancer Research 1998; 18: 2147-50.
17. Madjar H, Prompeler HJ, Kommoss F, Goppinger A. *Ergänzt der Farbdoppler die Mammadiagnostik?* Radiologe 1992; 32: 568-75.
18. Madjar H, Prompeler HJ, Sauerbrei W, Wolfarth R. *Color Doppler Flow Criteria of Breast Lesions.* Ultrasound in Med Biol 1994; 20, 9: 849-58.
19. Madjar H, Prompeler HJ, Sauerbrei W, Mundinger A, Pfleiderer A. *Differentia diagnosis of breast lesions by color Doppler.* Ultrasound Obstet Gynecol 1995; 6: 199-204.
20. Mehta T, Raza S, Baum JK. *Use of Doppler Ultrasound in the Evaluation of Breast Carcinoma.* Seminars in Ultrasound, CT, and MRI, 2000; 21, 4: 297-307.
21. Peters-Engl C, Medl M, Leodolter S. *The use colour-coded and spectral Doppler ultrasound in the differentiation of benign and malignant breast lesions.* British Journal of Cancer 1995; 71: 137-9.
22. Rizzatto G, Chersevani R. *Breast ultrasound and new technologies.* EJR 1998; 27: 242-9.
23. Sohn Ch, Thiel C, Baudendistel AV, Fournier D, Bastert G. *Welche Sicherheit bietet die konventionale Mammasonographie und farbcodierte Sonographie in der Diagnostik von Mammatumoren.* Zentralbl Gynekol 1996; 118: 142-7.
24. Weidner N. *Intratumor Microvessel Density as a Prognostic Factor in Cancer.* Am J Pathol 1995; 147, 1: 9-19.
25. Yang WT, Chang J, Metreweli C. *Patients with Breast Cancer: Differences in Color Doppler Flow and Gray-Scale US Features of Benign and Malignant Axillary Lymph Nodes.* Radiology 2000; 215 (2): 568-73.
26. Youssefzadeh S, Eibenberger K, Helbich T, Jakesz R, Wolf G. *Use of Resistance Index for the Diagnosis of Brest Tumours.* Clinical Radiology 1996; 51: 418-20.


## ADRES DO KORESPONDENCJI


dr med. Bogusław Dębniak
Oddział Ginekologii i Położnictwa
Samodzielny Publiczny
Szpital Wojewódzki
ul. Kardynała Wyszyńskiego 133 A
66-400 Gorzów Wlkp.
tel. 0 (prefiks) 95 720 16 36