Mięsaki gładkokomórkowe (*leiomyosarcoma*) przestrzeni zaotrzewnowej to rzadko występujące nowotwory złośliwe. Powstają one z komórek mięśni gładkich. Mogą występować poza przestrzenią pozaotrzewnową w macicy, żołądku i jelitach, ścianie naczyń krwionośnych i skórze. Wzrost tego rodzaju guzów jest powolny, brak jest charakterystycznych objawów klinicznych. To powoduje, że guzy te rozpoznawane są późno, gdy osiągną już duże rozmiary. Najczęściej w literaturze pisze się o ich występowaniu w 5. i 6. dekadzie życia. Brak jest markerów biochemicznych, mogących sugerować rozwój mięsaka gładkokomórkowego. Podstawowym badaniem diagnostycznym jest ultrasonografia i tomografia komputerowa jamy brzusznej. Zasadnicze leczenie mięsaków gładkokomórkowych przestrzeni zaotrzewnowej to leczenie chirurgiczne, polegające na całkowitym wycięciu guza. Duże rozmiary guza mogą utrudniać wykonanie zabiegu radykalnego. W przypadku prezentowanym przez nasz zespół mimo dużej masy i rozmiarów udało się guz (300x200 mm) o charakterze *leiomyosarcoma* przestrzeni zaotrzewnowej usunąć w całości. Dane literaturowe wskazują, że najistotniejszym czynnikiem rokowniczym w przypadku chorych z mięsakami gładkokomórkowymi jest całkowite wycięcie guza. Nieudowodniony jest efekt leczenia radio- i chemioterapią. Innym niekorzystnym czynnikiem rokowniczym w przebiegu mięsaków jest wiek poniżej 50. roku życia. Prezentowana w pracy chora ma 31 lat, co wiąże się z pogorszeniem rokowania. Wielkość guza w ocenie jednych autorów nie ma znaczenia, w opinii innych ma znaczenie istotne dla wystąpienia szybkiego nawrotu choroby. Ze względu na rzadkość występowania tak dużych rozmiarów guza o charakterze mięsaka gładkokomórkowego, zlokalizowanego w przestrzeni zaotrzewnowej, wiek pacjentki i bezobjawowy przebieg choroby postanowiono zaprezentować powyższy przypadek.

Słowa kluczowe: mięsak gładkokomórkowy (*leiomyosarcoma*), przestrzeń zaotrzewnowa, leczenie operacyjne.

Olbrzymi guz przestrzeni zaotrzewnowej o charakterze *leiomyosarcoma* – opis przypadku

Gigantic retroperitoneal leiomyosarcoma – case report

Jadwiga Snarska[1], Hady Razak Hady[1], Fabian Kamiński[1], Sławomir Dariusz Szajda[2], Dorota Werel[3], Lech Zimnoch[4], Andrzej Siemiątkowski[5]

[1]I Klinika Chirurgii Ogólnej i Endokrynologicznej,
[2]Zakład Biochemii Farmaceutycznej,
[3]Pracownia Tomografii Komputerowej Zakładu Radiologii,
[4]Akademicki Ośrodek Diagnostyki Patomorfologicznej,
[5]Zakład Anestezjologii i Intensywnej Terapii, Akademia Medyczna w Białymstoku

Wstęp

Leiomyosarcoma – mięsak wywodzący się z komórek mięśni gładkich, należy do rzadko spotykanych nowotworów i stanowi 1% wśród wszystkich nowotworów złośliwych, w 19% umiejscowiony jest w przestrzeni zaotrzewnowej [1]. Mięsak gładkokomórkowy najczęściej jest opisywany u dorosłych w 5. i 6. dekadzie życia, nieco częściej u mężczyzn bo w 57,1% przypadków [2, 3]. Guzy tego rodzaju rosną bardzo powoli, mogą obejmować różne struktury przestrzeni zaotrzewnowej, przebieg ich jest bezobjawowy, w związku z powyższym osiągać mogą duże rozmiary w momencie rozpoznania. W trakcie wzrostu mięsaka brak jest swoistych cech i wczesnych objawów chorobowych. Etiologia tej grupy nowotworów tkanek miękkich jest nieznana. W podręcznikach wymienia się jako czynniki etiologiczne choroby predysponujące (przewlekły obrzęk chłonny, choroby z immunosupresją, przewlekły stan zapalny, choroby wirusowe), czynniki środowiskowe (napromienianie, urazy, ciała obce, związki chemiczne: herbicydy, pestycydy), zaburzenia genetyczne (*neurofibromatosis*, zespół Gardnera) [4]. Wielu autorów podaje, że mięsaki gładkokomórkowe przestrzeni zaotrzewnowej są rozpoznawane zbyt późno [3–9].

Celem pracy jest przedstawienie chorej z olbrzymim guzem zaotrzewnowym o charakterze *leiomyosarcoma*.

Opis przypadku

Chora, lat 31 została przyjęta do I Kliniki Chirurgii Ogólnej i Endokrynologicznej AM w Białymstoku celem operacyjnego leczenia guza brzucha. W badaniu podmiotowym zgłaszała powiększający się od kilku miesięcy obwód brzucha i nieistotny spadek apetytu oraz zwiększenie masy ciała do 5 kg. Wywiad rodzinny nie wykazał obciążeń. Badaniem przedmiotowym stwierdzono wysklepienie powłok jamy brzusznej powyżej poziomu klatki piersiowej i namacalny olbrzymi guz brzucha, wypełniający całą lewą połowę jamy brzusznej od podżebrza lewego do dołu biodrowego, a przyśrodkowo przekraczający linię pośrodkową ciała. Guz o gładkiej powierzchni, był niebolesny przy obmacywaniu i prawie nieprzesuwalny. Wątroba powiększona, wystająca ok. 3 cm spod łuku żebrowego. Wyniki badań biochemicznych krwi i moczu bez istotnych odchyleń od stanu prawidłowego: Hb 7,5 mmol/l (zakres wartości prawidłowych 7,5–9,9 mmol/l), fibrynogen 4,7 g/l (prawidłowy zakres wartości 2,0–4,0 g/l). W badaniu RTG klatki piersiowej obserwowano nieznacznego stopnia uniesienie kopuł przepony. W badaniu KT jamy brzusz-

Retroperitoneal leiomyosarcomas are very rare malignant neoplasms. They are built up of smooth muscle cells. They can be found beyond the retroperitoneal space in the uterus, the stomach, the intestines, the blood vessel walls and the skin. This type of tumour grows slowly and gives no characteristic clinical symptoms. This results in late diagnosis, when they grow to a huge size. Retroperitoneal leiomyosarcomas are most frequently described in the literature in the fifth or sixth decade of life. There are no biochemical markers which could suggest the development of leiomyosarcoma. The basic diagnostic examination includes: ultrasound and computer tomography of the abdomen. The fundamental treatment of retroperitoneal leiomyosarcomas consists in aggressive surgical treatment – complete tumour resection. Large size of the tumour can make it difficult to perform radical surgery. In the case presented in this report, our team managed to remove a retroperitoneal leiomyosarcoma completely despite its huge mass and size (300x200 mm). Data from the literature indicate that a complete resection of the tumour is the most significant prognostic factor in the case of patients with retroperitoneal leiomyosarcoma. The efficacy of radiotherapy and chemotherapy has not been proved. The other unfavourable prognostic factor in the course of sarcomas is the age of the patient, below 50 years old. The patient presented in the report is a 31-year-old woman, which is associated with a worse prognosis. According to some authors, the size of the tumour is not significant for the fast recurrence of the disease, whereas others state that it is. The case was presented because of such a huge leiomyosarcoma being rarely found in the retroperitoneal space, the age of the patient and the asymptomatic course of the disease.

Key words: leiomyosarcoma, retroperitoneal space, surgical treatment.

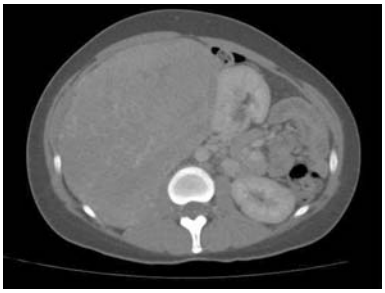

Ryc. 1. Guz przestrzeni zaotrzewnowej w badaniu KT jamy brzusznej
Fig. 1. *Retroperitoneal leiomyosarcoma in CT of the abdomen*

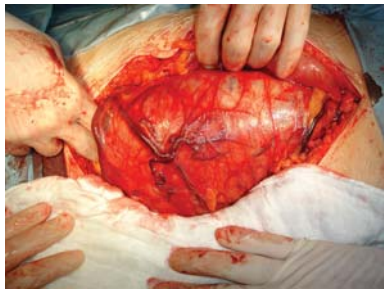

Ryc. 2. Guz przestrzeni zaotrzewnowej w trakcie operacji
Fig. 2. *Retroperitoneal leiomyosarcoma during operation*

nej wykazano olbrzymi, lity guz brzucha wypełniający całą lewą połowę jamy brzusznej sięgający ku dołowi do miednicy małej. Guz wzmacniał się niejednorodnie po podaniu środka cieniującego, w jego obrębie widoczne były bardzo liczne drobne naczynia oraz obszary hipodensji, mogące odpowiadać zmianom wstecznym. Wokół widoczne liczne naczynia krwionośne. Narządy sąsiadujące zostały znacznie przemieszczone na stronę prawą przez dużą masę guza. Żołądek w części dolnej przesunął się na prawo, ogon i trzon trzustki do przodu i na prawo, nerka lewa na prawo od linii pośrodkowej ciała, z układem kielichowo-miedniczkowym skierowanym do tyłu. Powiększonych węzłów chłonnych nie wykazano. Trudno było określić punkt pierwotnego wyjścia guza (ryc. 1.). W badaniu urograficznym stwierdzono duży guz miękkotkankowy, wypełniający całą jamę brzuszną, przemieszczający jelita i zrotowaną nerkę lewą na stronę prawą. Układy kielichowo-miedniczkowe nieposzerzone i drożne. Lewy moczowód przemieszczony został na stronę prawą, szczególnie w dolnym odcinku. Chorą zakwalifikowano do zabiegu chirurgicznego w trybie planowym, z rozpoznaniem guza przestrzeni zaotrzewnowej. Po otwarciu jamy otrzewnej z cięcia pośrodkowego stwierdzono olbrzymi otoczony torebką guz, wypełniający lewą połowę brzucha z przemieszczeniem dużych naczyń i narządów jamy brzusznej na stronę prawą i w górę z uciskiem na żołądek. Guz sięgał dolnego bieguna śledziony i trzustki, w dole do tętnicy biodrowej wspólnej lewej, a przyśrodkowo dochodził prawie do linii środkowoobojczykowej prawej. Guz usunięto w całości, z niewielkim krwawieniem w trakcie wycinania od strony mięśni w górnej jego części. W badaniu makroskopowym guz wielkości 300x200 mm, na przekroju lity, sadłowaty w przeważającej części żółtawy, miejscami z ogniskami krwotocznymi (ryc. 2.–5.). W badaniu histopatologicznym stwierdzono *Leiomyosarcoma epitheloides*. Indeks mitotyczny poniżej 5. Guz potencjalnie złośliwy. Badania immunohistochemiczne: aktyna (+), vimetyna (+), v. Willebrand (-), cytokeratyna (-), CD 34 (-). Przebieg pooperacyjny niepowikłany. Chora w stanie ogólnym dobrym w 7. dobie została wypisana do domu z zaleceniem kontroli w Poradni Chirurgicznej i Poradni Onkologicznej. Specjalista onkolog zalecił obserwację i kontrolę z uwzględnieniem diagnostyki obrazowej. Około 6 mies. po zabiegu operacyjnym w badaniu kontrolnym obraz KT jamy brzusznej nie wykazał zmian (ryc. 6.).

Omówienie

Pierwotne mięsaki wywodzące się z komórek mięśni gładkich są niezwykle rzadko spotykanymi nowotworami przebiegającymi bezobjawowo, o powolnym wzroście, w związku z powyższym rozpoznawane są już w stadium zaawansowanym, co potwierdzono opisem powyższego przypadku. Guzy przestrzeni zaotrzewnowej o charakterze *leiomyosarcoma* mogą osiągać duże rozmiary. Według Nasher i wsp. [10] oraz Dzsinicha i wsp. [11] wielkość guza, lokalizacja, stopień złośliwości i skojarzone leczenie nie mają wpływu na przeżycie pacjentów. Natomiast Galati i wsp. [9] uważają, że wielkość gu-

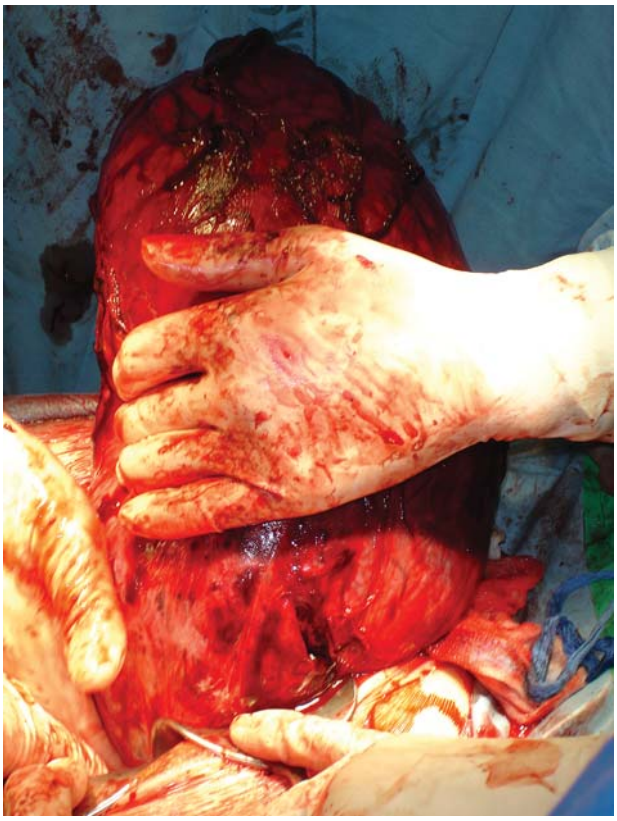

Ryc. 3. Guz przestrzeni zaotrzewnowej w trakcie operacji
Fig. 3. *Retroperitoneal leiomyosarcoma during operation*

za ma duże znaczenie jako czynnik prognostyczny. Poza przestrzenią pozaotrzewnową guzy *leiomyosarcoma* mogą występować w macicy, żołądku, jelitach, ścianie naczyń krwionośnych i skórze. Badania i obserwacje poczynione przez wielu autorów wykazały, że czynnikami prognostycznymi są: całkowite wycięcie guza, stopień zróżnicowania guza, przerzuty do węzłów chłonnych i odległe przerzuty do innych narządów. Miejscowa wznowa związana jest z niekompletnym wycięciem, wysokim stopniem zróżnicowania G3 i wiekiem poniżej 50 lat [12–22]. Mięsaki przestrzeni zaotrzewnowej stanowią 15% wszystkich guzów o charakterze sarcoma, a wielkość guza i ta lokalizacja wiąże się często z niekompletnym wycięciem jego masy [18–21, 23]. W przypadku opisywanej chorej, mimo że masa guza była bardzo duża i był on zlokalizowany w okolicy pozaotrzewnowej, udało się go całkowicie wyciąć w granicach tkanek zdrowych. Wiek operowanej chorej (31 lat) należy zaliczyć do złych czynników rokowniczych. Nawrotowość choroby w grupie pacjentów z mięsakami, nawet po doszczętnym wycięciu guza jest nieunikniona i to wskazuje na konieczność kontroli lekarskich i okresowej diagnostyki obrazowej, ze szczególnym uwzględnieniem TK i MR jamy brzusznej [19, 25, 26]. W leczeniu po zabiegu operacyjnym rola chemio- i radioterapii jest nadal nieudowodniona [2, 7, 22, 23]. Według Hermana i wsp. [22] jako prognostycznego czynnika w przypadku mięsaków zaotrzewnowych należałoby użyć oceny zawartości DNA, gdyż *ploidia* jest wyznacznikiem złośliwości nowotworów. Z innych badanych biomarkerów mających lub mogących odgrywać istotną rolę w ocenie agresywności mięsaków może być wyższy indeks ekspresji aktywności antygenu proliferacji komórkowej Ki-67 [24]. W literaturze opisany jest również przypadek zapalnego

Ryc. 4. Guz przestrzeni zaotrzewnowej
Fig. 4. *Retroperitoneal leiomyosarcoma*

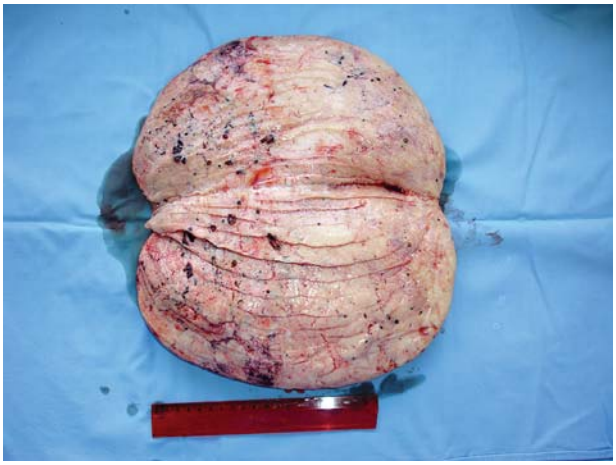

Ryc. 5. Guz przestrzeni zaotrzewnowej na przekroju
Fig. 5. *Retroperitoneal leiomyosarcoma in cross-section*

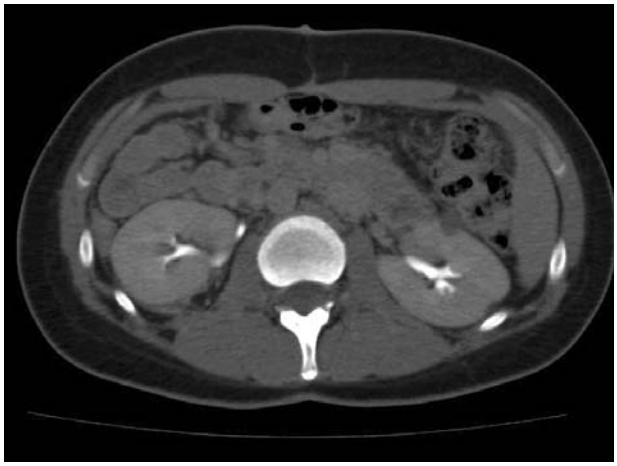

Ryc. 6. Obraz jamy brzusznej w badaniu KT w 6 mies. po operacji
Fig. 6. *Image of the abdomen in CT in 6 months after operation*

mięsaka gładkokomórkowego, który może stwarzać problemy w diagnostyce histopatologicznej [27].

Mięsaki gładkokomórkowe przestrzeni zaotrzewnowej to guzy niezwykle rzadko spotykane w praktyce chirurgicznej. Sprawiają one nie tylko trudności diagnostyczne, ale ze względu na rozmiary również i problemy związane z całkowitym wycięciem całej masy guza w granicach tkanek zdrowych. Rokowanie w tego rodzaju guzach zależy od całkowitego wycięcia nowotworu, a biologia tych zmian guzowatych nakazuje regularną obserwację kliniczną z uwzględnieniem diagnostyki obrazowej w kierunku wznowy miejscowej.

Piśmiennictwo

1. Barake H, Heymans O, Poortmans M, Alle JL. Retroperitoneal leiomyosarcoma: case report and literature review. Rev Med Brux 1996; 17: 384-8.
2. Hill MA, Mera R, Levine EA. Leiomyosarcoma: a 45-year review at Charity Hospital, New Orleans. Am Surg 1998; 64: 53-60.
3. Gockel I, Oberholzer K, Gonner U, Mantai S, Junginger T. Retroperitoneal sarcomas: diagnostic and therapy. Zentralbl Chir 2006; 131: 223-9.
4. Donohue JH, Heerden JA, Monson JRT. Atlas chirurgii onkologicznej. Wydawnictwo Lekarskie PZWL, Warszawa 1997.
5. Rutkowski P, Ruka W. Nowotwory złośliwe tkanek miękkich i kości. W: Chirurgia nowotworów. Frączek M (red.). alfa-medica press Bielsko-Biała 2003, 314-32.
6. Rios Zambudio A, Rodriguez JM, Sanchez Bueno F, Carrasco Prats M, Valero Navarro G, Parrilla Paricio P. Treatment of retroperitoneal sarcoma. Gastroenterol Hepatol 2000; 23: 333-7.
7. Gimenez de Marco B, Berne Manero JM, Bono Arino A, Marigil Gomez MA, Esclarin Duny MA, Sanz Velez JI. Retroperitoneal leiomyosarcoma. Actas Urol Esp 2001; 25: 523-6.
8. Galati G, Fiori E, De Cesare A, Bononi M, Sammartino F, Tiziano G, Cosenza M, Barbarosos A, Bolognese A. Retroperitoneal leiomyosarcoma: clinical case. G Chir. 2002; 23: 85-7.
9. Ishikawa K, Horiba M, Suzuki K, Ishikawa H, Akasaka Y. Two case reports of retroperitoneal leiomyosarcoma. Hinyokika Kiyo 1995; 41: 603-7.
10. Nasher M, Wasiewicz J, Murawa P, Nowakowski W. Pierwotny mięsak gładkokomórkowy żyły głównej dolnej – opis przypadku i przegląd literatury. Współczesna Onkologia 1999; 2: 55-6.
11. Dzsinich C, Gloviczki P, van Heerden JA. Primary leiomyosarcoma. A rare but lethal disease. J Vasc Surg 1992; 4: 595-603.
12. Alldinger I, Yang Q, Pilarsky C, Saeger HD, Knoefel WT, Peiper M. Retroperitoneal soft tissue sarcomas: prognosis and treatment of primary and recurrent disease in 117 patients. Anticancer Res 2006; 26: 1577-81.
13. Heslin MJ, Lewis JJ, Nadler E, Newman E, Woodruff JM, Casper ES, Leung D, Brennan MF. Prognostic factors associated with long-term survival for retroperitoneal sarcoma: implications for management. J Clin Oncol 1997; 15: 2832-9.
14. Bautista N, Su W, O'Connell TX. Retroperitoneal soft-tissue sarcomas: prognosis and treatment of primary and recurrent disease. Am Surg 2000; 66: 832-6.
15. Cai J, Shao Y, Yu H, Chen K, Jiang Y. Treatment and prognosis of 33 patients with recurrent retroperitoneal soft tissue sarcomas. Zhonghua Wai Ke Za Zhi 1998; 36: 671-3.
16. Wong S, Brennan MF. Therapeutic management of intra-abdominal and retroperitoneal soft tissue sarcomas. Chirurg 2004; 75: 1174-81.
17. Pisters PW, O'Sullivan B. Retroperitoneal sarcomas: combined modality treatment approaches. Curr Opin Oncol 2002; 14: 400-5.
18. Raut CP, Pisters PW. Retroperitoneal sarcomas: Combined-modality treatment approaches. J Surg Oncol 2006; 94: 81-7.
19. Boneschi M, Erba M, Cusmai F, Eusebio D, Miani S, Bortolani EM. Primary retroperitoneal tumors. Treatment modality and prognostic factors. Minerva Chir 1999; 54: 763-8.
20. Jaques DP, Coit DG, Hajdu SI, Brennan MF. Management of primary and recurrent soft-tissue sarcoma of the retroperitoneum. Ann Surg 1990; 212: 51-9.
21. Todd CS, Michael H, Sutton G. Retroperitoneal leiomyosarcoma: eight cases and a literature review. Gynecol Oncol. 1995; 59: 333-7.
22. Herman K, Gruchala A, Niezabitowski A, Glinski B, Lackowska B. Prognostic factors in retroperitoneal sarcomas: ploidy of DNA as a predictor of clinical outcome. J Surg Oncol 1999; 71: 32-5.
23. Malerba M, Doglietto GB, Pacelli F, Carriero C, Caprino P, Piccioni E, Crucitti P, Crucitti F. Primary retroperitoneal soft tissue sarcomas: results of aggressive surgical treatment. World J Surg 1999; 23: 670-5.
24. Shpitz B, Tiomkin V, Bomstein Y, Gralkin M, Buklan H, Bernheim J, Klein E. Evaluation of putative molecular biomarkers in abdominal and retroperitoneal leiomyosarcomas. Eur J Surg Oncol 2001; 27: 203-8.
25. Neville A, Herts BR. CT characteristics of primary retroperitoneal neoplasms. Crit Rev Comput Tomogr 2004; 45: 247-70.
26. Ferrario T, Karakousis CP. Retroperitoneal sarcomas: grade and survival. Arch Surg 2003; 138: 248-51.
27. Morovic A, Delcore R, Damjanov I. Inflammatory leiomyosarcoma of the retroperitoneum. Pathol Res Pract 2003; 199: 41-3.

Adres do korespondencji

dr hab. med. Jadwiga Snarska
I Klinika Chirurgii Ogólnej i Endokrynologicznej
Akademia Medyczna
ul. M. Skłodowskiej-Curie 24a
15-276 Białystok
tel. +48 85 746 82 78, +48 85 746 82 79
faks +48 85 746 86 20
e-mail: s1n2a3@poczta.onet.pl