Współczesna Onkologia (2007) vol. 11; 5 (247–251)

Guz złośliwy nerwów obwodowych – opis przypadku

Malignant peripheral nerve sheeth tumors (MPNST) – case report

Ewa Ziółkowska[1], Mariusz Mross[1], Marta Biedka[2], Roman Makarewicz[2]

[1] Oddział Radioterapii I, Centrum Onkologii im. F. Łukaszczyka w Bydgoszczy
[2] Katedra i Klinika Onkologii i Brachyterapii, *Collegium Medicum* w Bydgoszczy, Uniwersytet im. M. Kopernika w Toruniu

Mięsaki reprezentują względnie rzadką grupę nowotworów, a guzy złośliwe nerwów obwodowych stanowią ok. 5–10% z nich. Zazwyczaj nowotwory te powstają *de novo* i występują u pacjentów z nerwiakowłókniakowatością typu I. Guzy złośliwe nerwów obwodowych w ok. 50% przypadków umiejscowione są w obrębie tułowia. W ok. 30% lokalizacja dotyczy kończyn, a w ok. 20% obszaru głowy i szyi. Przerzuty występują w 40–80% przypadków i dotyczą płuc oraz wątroby, rzadziej kości, tkanek miękkich, nadnerczy, mózgu, jajników czy nerek. Podstawą leczenia jest szerokie wycięcie zmiany, co daje największe szanse na kontrolę miejscową guza. Dodatkowo stosuje się uzupełniającą radioterapię, w wybranych przypadkach skojarzoną z brachyterapią. Celem pracy jest opisanie chorej z guzem złośliwym nerwów obwodowych oraz przedstawienie sposobu leczenia, ze względu na rzadkość występowania tej jednostki chorobowej i brak ustalonych standardów postepowania terapeutycznego.

Słowa kluczowe: mięsaki, guz złośliwy nerwów obwodowych, leczenie.

Wstęp

Mięsaki reprezentują względnie rzadką grupę nowotworów występujących zarówno u dzieci, jak i dorosłych, a guzy złośliwe nerwów obwodowych (MPNST – *malignant peripheral nerve sheeth tumors*) stanowią ok. 5–10% z nich [1, 2]. Guzy złośliwe nerwów obwodowych rosną z korzeni nerwowych, splotów, nerwów czaszkowych i nerwów obwodowych [3]. Najczęściej nowotwory te powstają *de novo* i występują u 2–29% pacjentów z nerwiakowłókniakowatością typu I (*neurofibromatosis I*) [4], która cechuje połowę chorych z guzami złośliwymi nerwów obwodowych [5]. Rzadziej choroba ta następuje w wyniku progresji nerwiakomięsaka (*schwanoma malignum*) [1]. Zachorowania obserwuje się miedzy 20. a 50. rokiem życia [4]. MPNST najczęściej są zlokalizowane w obrębie tułowia – w ok. 50% przypadków. Umiejscowienie guzów w obrębie kończyn dotyczy ok. 30% chorych, natomiast w obszarze głowy i szyi ok. 20% [1]. Nowotwory te rozwijają się głęboko w tkankach miękkich, pomiędzy anatomicznymi przedziałami. Rosną tworząc nacieki oraz, jak większość mięsaków, szerzą się drogą krwionośną [4, 6]. Do czynników prognostycznych należą:

- lokalizacja (rokowanie jest korzystniejsze przy lokalizacji w obrębie kończyn),
- wielkość guza,
- przebyte napromienianie w przebiegu innej choroby (możliwość indukcji MPNST) [7],
- nerwiakowłókniakowatość typu I (pogarsza rokowanie),
- stopień martwicy,
- cecha G,
- indeks mitotyczny [4, 8].

Choroba przez długi czas nie daje żadnych charakterystycznych objawów. Początkowe dolegliwości, takie jak ogólne osłabienie, parestezje, obrzęk i zaczerwienienie skóry oraz ból z przeczulicą są mało specyficzne, dopiero z czasem dochodzi do uszkodzenia rdzenia kręgowego, co prowadzi do niedowładu, ataksji, zaburzenia czynności zwieraczy [3, 4, 9]. Podstawą leczenia chorego z MPNST jest szerokie wycięcie zmiany, co daje największe szanse na kontrolę miejscową guza. Dodatkowo stosuje się uzupełniającą radioterapię, w wybranych przypadkach skojarzoną z brachyterapią do dawki całkowitej 60Gy. Radioterapia jest zalecana u wszystkich pacjentów po leczeniu chirurgicznym, w przypadku których stwierdzono dodatnie marginesy [4]. Z racji rzadkiego występowania tej jednostki chorobowej brak jest w literaturze jednoznacznych wytycznych, co do postępowania w przypadku przerzutów do rdzenia kręgowego. Niestety jak dotąd nie wykazano korzyści ze stosowania chemioterapii, jako leczenia uzupełniającego zarówno przed, jak i po leczeniu operacyjnym. Mimo tego na świecie wciąż są podejmowane próby terapii z podawaniem cisplatyny, adriamycyny czy dakarbazyny [3, 9]. Roko-

Malignant peripheral nerve sheath tumours (MPNST) are a rare entity accounting for 5%-10% f soft-tissue sarcomas. They mostly arise de novo, especially in patients suffering from neurofibromatosis. MPNST mostly arise in the trunk (50%), followed by the extremities (30%) and the head and neck region (20%). Distant metastases are common (40%-80%) and they are most frequently found in the lung and liver. Less common locations are: bone, soft tissue, adrenal glands, brain, ovaries and kidneys. The main treatment is wide surgical excision, which is reported as paramount to local control with adjuvant radiotherapy and brachytherapy.

Key words: sarcoma, malignant peripheral nerve sheath tumours (MPNST), treatment.

wanie w guzach złośliwych nerwów obwodowych jest niekorzystne. Przeżycie 5-letnie wynosi średnio 48–58%, a ryzyko nawrotu choroby 38–45%. Przerzuty występują w 40–80% przypadków i dotyczą najczęściej płuc, a także wątroby, rzadziej kości, tkanek miękkich, nadnerczy, mózgu, jajników czy nerek [1]. Około 60–70% MPNST ma postać agresywną, a przerzuty pojawiają się w pierwszych 2 latach od rozpoznania choroby [4].

Celem pracy jest przedstawienie pacjentki z guzem złośliwym nerwów obwodowych oraz podzielenie się doświadczeniami z zastosowanego sposobu postępowania diagnostycznego i leczenia.

Opis przypadku

Chora, lat 57, została przyjęta na Oddział Radioterapii Centrum Onkologii im. F. Łukaszczyka w Bydgoszczy w styczniu 2007 r. Pierwsze objawy wystąpiły dwa lata wcześniej. W styczniu 2005 r. chora zaobserwowała powiększający się guz w podbrzuszu, zlokalizowany w okolicy prawej pachwiny. W kwietniu 2005 r. operowano ją w Klinice Chirurgii Szpitala im. dr. J. Biziela w Bydgoszczy. W trakcie zabiegu usunięto olbrzymi guz o średnicy 17cm, głęboko wnikający w tkanki miękkie (nawet do 7–8 cm w głąb tkanki), ważący ponad 3 kg. Badanie histopatologiczne pozwoliło na rozpoznanie *malignant peripheral nerve sheet tumor*, barwienie *Cissou* (+), immunohistochemiczne: Vim (+), Des (-). W grudniu 2005 r. w kontrolnym badaniu ultrasonograficznym jamy brzusznej stwierdzono w lewym nadnerczu litą zmianę o wymiarach 21×22 mm, o gęstości około 20 j.H, która po podaniu środka kontrastującego ulegała wzmocnieniu do 60 j.H. Obraz sugerował występowanie ogniska o charakterze przerzutowym. W kolejnych badaniach kontrolnych opisywana powyżej zmiana była nadal obecna. W kwietniu 2006 r. wykonano badanie PET/CT (pozytonowa tomografia emisyjna połączona z tomografią komputerową) z podaniem 5-fluorodeoksyglukozy w celu oceny lewego nadnercza. Zobrazowano twarzoczaszkę i szyję, klatkę piersiową, jamę brzuszną i miednicę stwierdzając w tkance podskórnej (tłuszczowej) prawej części podbrzusza 2 sąsiadujące zmiany lite, łączące się z mięśniami prostymi brzucha – pierwszą 91×70×80 mm umiejscowioną przyśrodkowo, wykazującą patologiczny wzrost metabolizmu glukozy z wyjątkiem centrum 25 mm – wartość SUV wynosiła 5,0 – oraz drugą, położoną wyżej o wymiarach 67×62×71 mm (SUV 7,4). Owalna zmiana lita w lewym nadnerczu, o średnicy ok. 19 mm wykazywała nieznaczny poziom metabolizmu glukozy (SUV do 1,5). Obraz PET odpowiadał czynnemu procesowi rozrostowemu okolicy prawego podbrzusza bez ognisk wzrostu metabolizmu glukozy w innych lokalizacjach (ryc. 1.). W związku z wynikiem badania PET-CT, w Klinice Chirurgii Szpitala im. dr. J. Biziela w Bydgoszczy wykonano w maju 2006 r. ponowny zabieg, w trakcie którego usunięto opisywane zmiany, wynik histopatologiczny, podobnie jak poprzednio, wskazał na MPNST. W kontrolnym badaniu, ultrasonograficznym okolicy blizny pooperacyjnej, przeprowadzonym miesiąc później zaobserwowano silnie hipoechogeniczną, policykliczną zmianę z przegrodami o wymiarach 96×27 mm, mogącą odpowiadać pozostawionej części guza. Wykonana tydzień później tomografia komputerowa ujawniła powiększone lewe nadnercze, zmianę o wymiarach 21×22 mm o gęstości 20 j.H, wzmacniającej się po podaniu kontrastu do 38040 j.H – obraz przemawiał za występowaniem guza. W obrębie powłok brzusznych po prawej stronie widoczne było dobrze ograniczone ognisko o wymiarach 50×60×12 mm, ze słabym wzmocnieniem kontrastowym torebki, obraz najbardziej odpowiadał zbiornikowi gęstego płynu. W wyniku wykonanej 2-krotnie w sierpniu 2006 r. biopsji zmiany uzyskano treść krwistą, stwierdzając w niej obecność komórek piankowych oraz limfatycznych. Jednocześnie w badaniu rentgenowskim klatki piersiowej w górnym prawym polu stwierdzono krągły cień wielkości 11 mm oraz podobną zmianę w projekcji bocznej wielkości 18 mm. Obraz przemawiał za ogniskami o charakterze rozsiewu. Od września 2006 r. pacjentka zaczęła zgłaszać bóle w obrębie miednicy małej. W wykonanym badaniu ultrasonograficznym jamy brzusznej

stwierdzono w rzucie blizny pooperacyjnej widoczną zmianę torbielowato-litą o wymiarach 83×24×41 mm, opisywaną jako zorganizowany krwiak. Ponieważ w oparciu o dotychczasowy przebieg choroby nie można było wykluczyć wznowy, pacjentkę skierowano na konsultację chemioterapeutyczną. W tym czasie chora zaczęła odczuwać bóle o charakterze rwy kulszowej. Leczenie zachowawcze prowadzone przez lekarza rodzinnego nie przyniosło efektów. Dolegliwości narastały, dołączyły się bóle w okolicy kręgosłupa piersiowego. Pacjentka zgłosiła się w grudniu 2006 r. do Poradni Chemioterapeutycznej Centrum Onkologii w Bydgoszczy, gdzie została zakwalifikowana do leczenia chemicznego. Zlecono wykonanie rezonansu magnetycznego kręgosłupa piersiowego, w którym stwierdzono patologiczne złamanie trzonu Th12 ze znacznym obniżeniem jego wysokości i obecnością patologicznej masy w jego obrębie. Zmiana zajmowała prawie cały trzon, tkanki miękkie przykręgosłupowe po stronie lewej, nasady łuków trzonu oraz częściowo wyrostek poprzeczny po stronie lewej. Wpuklała się znacznie do kanału kręgowego na poziomie złamanego trzonu sąsiadujących krawędzi przylegających trzonów, na długości ok. 36 mm, uciskając worek opony twardej i stożek rdzenia bez cech naciekania. Zajmowała po stronie lewej otwór międzykręgowy na poziomie Th11-Th12 i Th12-L1 (ryc. 2.–6.). Pacjentkę skierowano do Kliniki Neurochirurgii i Neurotraumatologii Szpitala im. dr. A. Jurasza w Bydgoszczy, na Oddział Neurochirurgii. Wykonano laminektomię oraz nieradykalną resekcję guza. Wynik badania histopatologicznego wykazał *malignant peripheral nerve sheet tumor* (MPNST) *epithelioid type* (WHO *grade III*). W styczniu 2007 r. chora rozpoczęła chemioterapię paliatywną wg schematu ADR (doksorubicyna 145 mg *i.v.* co 21 dni). Po konsultacji radioterapeutycznej została zakwalifikowana do paliatywnego napromieniania. Przy przyjęciu na Oddział Radioterapii I Centrum Onkologii w Bydgoszczy chora z niedowładem kończyn dolnych i utratą funkcji poruszania się, z bólami w okolicy odcinka piersiowego kręgosłupa z przeczulicą skóry. Zgłaszała uczucie drętwienia całych kończyn dolnych, z zachowaną funkcją zwieraczy (przed przyjęciem bezwiedne oddawanie stolca, które ustąpiło na 2 tyg. przed radioterapią). Na oddziale pacjentka została poddana radioterapii paliatywnej dawką 20 Gy w 5 frakcjach na obszar Th10-L2, przebieg leczenia bez powikłań z dobrym efektem – dolegliwości bólowe zmniejszyły się już w trakcie leczenia energią promienistą. W lutym 2007 r. pacjentkę skierowano na Oddział Chemioterapii Centrum Onkologii w Bydgoszczy w celu kontynuacji leczenia chemicznego. Obecnie chora pozostaje pod stałą kontrolą onkologiczną w Poradni Centrum Onkologii im. F. Łukaszczyka w Bydgoszczy.

Podsumowanie

MPNST jest chorobą rzadką, w piśmiennictwie opisywanych jest zaledwie kilka przypadków tego schorzenia. Nadal brak jest ustalonych standardów postępowania w tej jednostce chorobowej, a efekty leczenia pomimo skojarzonej terapii są niezadowalające. Dodatkowym utrudnieniem jest fakt, że często dochodzi do błędnego rozpoznania, ponieważ banalne dolegliwości bólowe odczuwane przez chorych wskazują na występowanie zmian zwyrodnieniowych lub dyskopatii. Sytuacja ta stanowi duże wyzwanie dla klinicysty, gdyż wymaga szybkiego i precyzyjnego postępowania diagnostycznego. Dlatego ważnym czynnikiem jest szybkie rozpoznanie tej choroby, co daje największe szanse na wycięcie zmiany w sposób kompletny, a co za tym idzie wpływa na długą kontrolę miejscową. Właściwa i szybka diagnostyka warunkuje rozpoczęcie prawidłowego leczenia, co z kolei pozwala na osiągniecie znaczącej poprawy jakości życia. Rezonans magnetyczny czy PET umożliwiają bardzo dokładne określenie rozległości choroby i mogą być

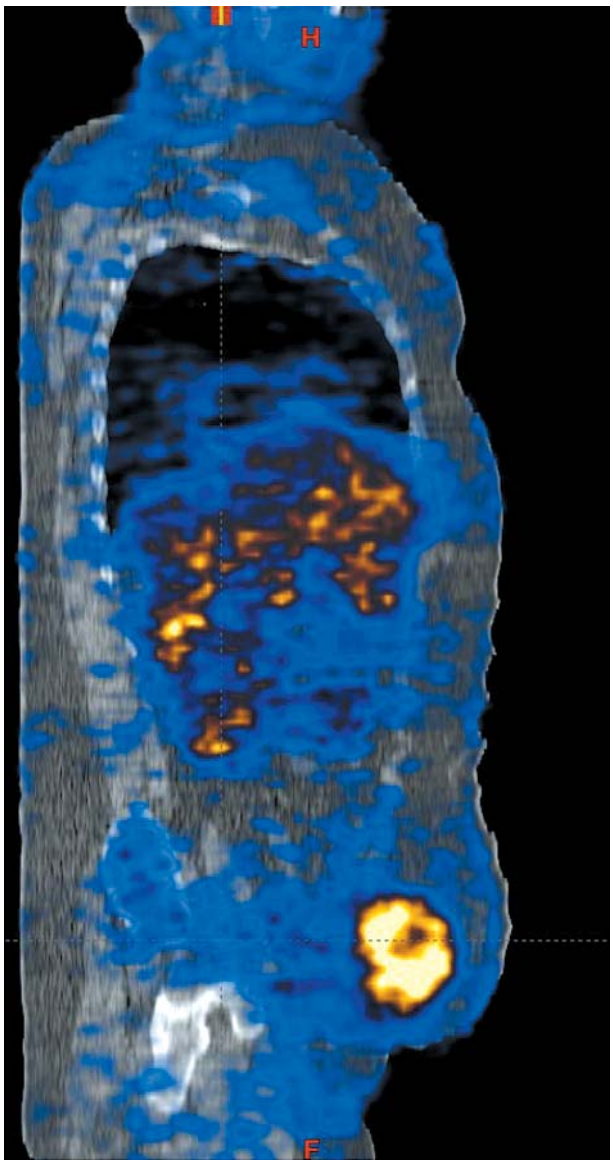

Ryc. 1. W badaniu PET/CT w tkance podskórnej prawego podbrzusza widoczne dwie sąsiadujące zmiany lite łączące się z mięśniami prostymi brzucha o wymiarach 91×70×80 mm z patologicznym wzrostem metabolizmu glukozy za wyjątkiem centrum 25 mm SUV 5,0 i 67×62×71 mm SUV 7,4

Fig. 1. *There are two solid changes in the subcutaneus tissuaes of the light abdomen with conection to the plain abdomen muscle about 91×70×80 mm withe the pathological increase of glucosae matabolism excluding the centre 25 mm SUV 5,0 and 67×62×71 mm SUV 7,4 in the PET/CT examination*

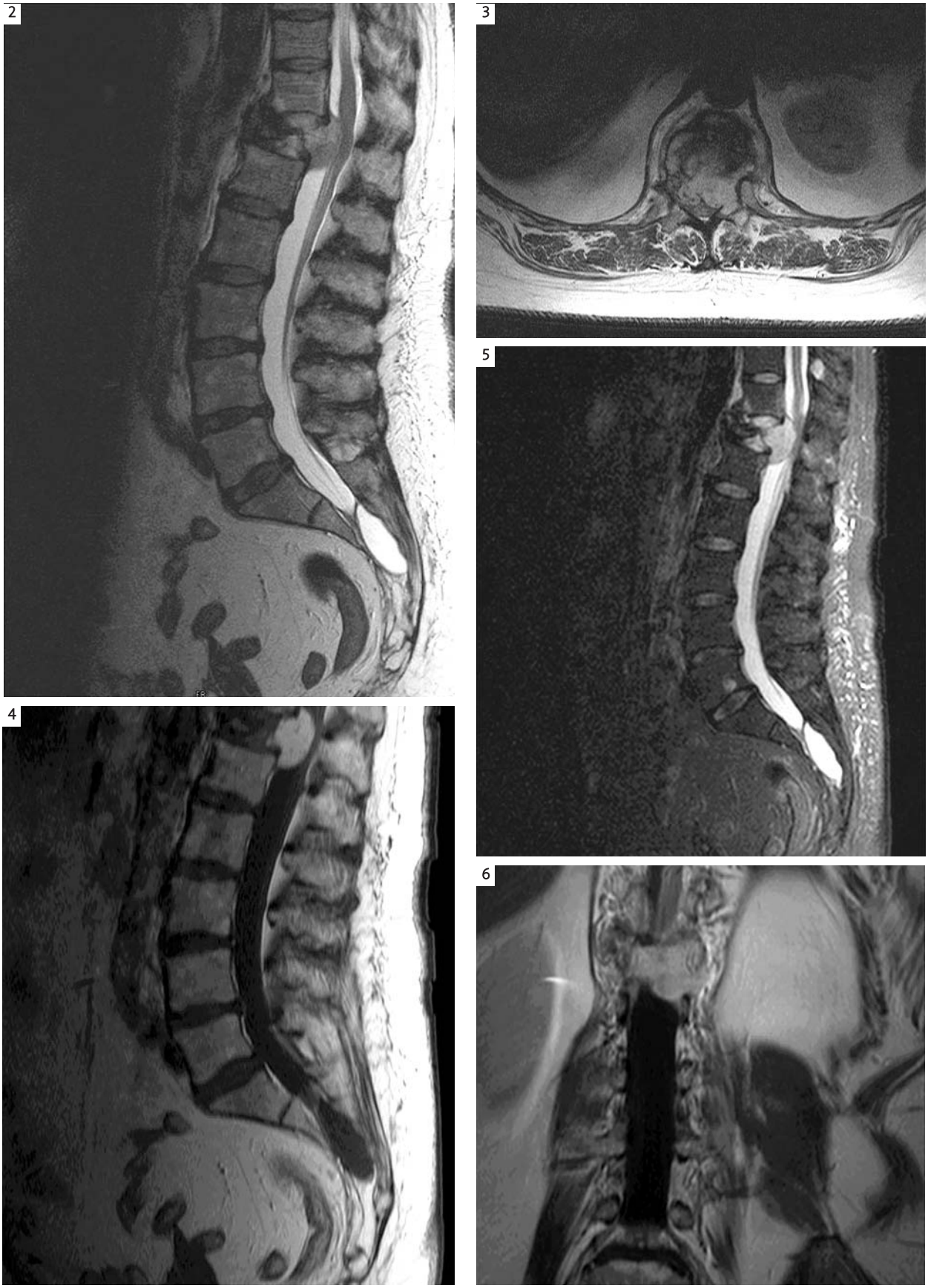

Ryc. 2.–6. W badaniu MRI kręgosłupa piersiowego: złamanie patologiczne trzonu Th12 z obniżeniem wysokości i patologiczną masą wewnątrz całego trzonu

Fig. 2.–6. *There is a pathological fracturae of Th 12 in the NMR examination*

użytecznym narzędziem do kontroli miejscowej choroby oraz oceny przerzutów [5, 10, 11]. W ocenie klinicznego stopnia zaawansowania, rozpoznawania wznowy czy progresji choroby badanie PET/CT powinno stać się nową metodą diagnostyczną, uzupełniającą dotychczas stosowane badania.

Piśmiennictwo

1. Stark AM, Buhl R, Hugo HH, Mehdorn HM. Malignant peripheral nerve sheath tumours – report of 8 cases and review of the literature. Acta Neurochir 2001; 143: 357-63.
2. Pisters PW, Pollock RE. Staging and prognostic factors in soft tissue sarcoma. Semin Radiat Oncol 1999; 9: 307-14.
3. Baek WS, Pytel P, Undevia SD, Rubeiz H. Spinal cord metastasis of a non-neurofibromatosis type-1 malignant peripheral nerve sheath tumor: an unusual manifestation of a rare tumor. J Neurooncol 2005; 74: 183-5.
4. Nicklas BJ, Smith AD, Wolff RD, Johnson FA. Malignant peripheral nerve sheath tumor arising in association with the sural nerve. J Foot Ankle Surg 2006; 45: 38-41.
5. Doorn PF, Molenaar WM, Buter J, Hoekstra HJ. Malignant peripheral nerve sheath tumors in patients with and without neurofibromatosis. Eur J Surg Oncol 1995; 21: 78-82.
6. Colville RJ, Camilleri IG, McLean NR, Soames JV. Malignant peripheral nerve sheath tumour metastasising to the parotid gland. Br J Plast Surg 2003; 56: 418-20.
7. Pilavaki M, Chourmouzi D, Kiziridou A, Skordalaki A, Zarampoukas T, Drevelengas A. Imaging of peripheral nerve sheath tumors with pathologic correlation: pictorial review. Eur J Radiol 2004; 52: 229-39.
8. Fisher C. Soft tissue sarcomas: diagnostic, classification and prognostic factors. Br J Plast Surg 1996; 49: 27-33.
9. Antoine JC, Camdessanche JP. Peripheral nervous system involvement in patients with cancer. Lancet Neurol 2007; 6: 75-86.
10. Albayrak B, Gorgulu A, Kose T. A case of intra-dural malignant peripheral nerve sheath tumor in thoracic spine associated with neurofibromatosis type 1. J Neurooncol 2006; 78: 187-90.
11. Ghani A, Ariff A, Romzi A, et al. Giant nerve sheath tumour: report of six cases. Clin Neurol Neurosurg 2005; 107: 318-24.

Adres do korespondencji

dr. med. Ewa Ziółkowska
Oddział Radioterapii I
Centrum Onkologii im. F. Łukaszczyka
ul. I. Romanowskiej 2
85-796 Bydgoszcz
tel. +48 52 374 33 74
e-mail: ziolkowskae@co.bydgoszcz.pl