Ocena roli badania zjawiska „mimikry naczyniowej" i gęstości mikronaczyń w nowotworach złośliwych jajnika u kobiet

Vasculogenic mimicry in malignant ovarian tumours

Artur Czekierdowski, Sylwia Czekierdowska, Jarosław Daniłoś

I Klinika Ginekologii Onkologicznej i Ginekologii Uniwersytetu Medycznego w Lublinie;
kierownik Kliniki: prof. dr hab. n. med. Jan Kotarski

Przegląd Menopauzalny 2011; 2: 95–101

Streszczenie

Wstęp: Unikatowe możliwości komórek nowotworowych zdolnych do indukowania własnego mikrounaczynienia niezależnie od procesów angiogennych określane jako „mimikra naczyniowa" mogą odgrywać istotną rolę w rozwoju alternatywnych sposobów unaczynienia guzów złośliwych jajnika u kobiet.

Cel: Celem pracy było zbadanie częstości występowania „mimikry naczyniowej" w złośliwych guzach pierwotnych i przerzutowych do jajnika oraz ocena ewentualnego związku „mimikry naczyniowej" z gęstością mikronaczyń w najbardziej unaczynionych fragmentach guza złośliwego.

Materiał i metody: W grupie 66 kobiet operowanych z powodu guza jajnika wykonano immunohistochemiczną ocenę gęstości mikronaczyń przy wykorzystaniu antygenu CD34 oraz ocenę obecności struktur naczyniopodobnych typowych dla „mimikry naczyniowej" identyfikowanych za pomocą zmodyfikowanej reakcji Schiffa. Analizowano zależność obu parametrów od cech klinicznych i histologicznych guzów złośliwych.

Wyniki: W badanej grupie 29 kobiet było przed menopauzą (43,9%), a 37 po menopauzie (56,1%). Stwierdzono 6 przypadków niezłośliwych zmian nowotworowych, 9 raków o granicznej złośliwości, 38 raków inwazyjnych jajnika, 10 raków przerzutowych do jajnika i 3 nienabłonkowe złośliwe guzy jajnika. Nie stwierdzono występowania struktur PAS-pozytywnych (*periodic acid Schiff*) zarówno w prawidłowych tkankach jajnika, jak i nowotworach niezłośliwych oraz złośliwych guzach jajnika typu granicznego. Zjawisko występowania kanałów naczyniopodobnych stwierdzono w 47% raków pierwotnych, 50% guzów przerzutowych i 100% nowotworów nienabłonkowych. „Mimikrę naczyniową" obserwowano przede wszystkim w nowotworach wysoce agresywnych [FIGO (*International Federation of Gynaecology and Obstetrics*) st. III] i niskozróżnicowanych histologicznie (G2 i G3). Nowotwory o niskiej gęstości mikronaczyń nieznacznie częściej wykazywały obecność zjawiska „mimikry naczyniowej" – stwierdzono 9 przypadków PAS+ oraz 7 przypadków PAS–. Guzy o wysokiej gęstości mikronaczyń (powyżej 39/HPF) częściej nie wykazywały obecności „mimikry naczyniowej" (10 przypadków PAS– oraz 5 guzów PAS+). Nie wykazano w miejscach dodatniej reakcji Schiffa ekspresji markerów typowych dla komórek śródbłonka identyfikowanych przeciwciałem anty-CD34.

Wnioski: „Mimikra naczyniowa" relatywnie często towarzyszy złośliwym, niskozróżnicowanym nowotworom jajnika, a jej obecność może być wykorzystana jako parametr charakteryzujący rozwój alternatywnych dróg waskulogenezy w różnych typach raka jajnika u kobiet.

Słowa kluczowe: rak jajnika, mimikra waskulogenna, gęstość mikronaczyń, angiogeneza.

Summary

Introduction: Neoplastic cells of various malignant tumours may induce formation of "vascular channels" which are not lined with endothelium. This phenomenon has been called "vasculogenic mimicry".

Objectives: To assess the frequency of vasculogenic mimicry in primary and metastatic malignant ovarian masses in women and to compare it with microvascular density of the most vascularized parts of these tumours.

Material and methods: Microvessel density (MVD) and PAS-positive structures representing "vascular channels" were assessed with the use of immunohistochemistry in a group of 66 women operated on because of malignant ovarian tumours. CD-34 antigen staining was used for MVD assessment and PAS-positive structures were identified with modified Schiff's reaction.

Adres do korespondencji:
Artur Czekierdowski, I Klinika Ginekologii Onkologicznej i Onkologii, Uniwersytet Medyczny, ul. Staszica 16, 20-081 Lublin,
e-mail: a.czekierdowski@am.lublin.pl

Results: Mean age of the study group was 53.9 ±11.7 years (median 53 years, range: 23 to 86 years) and 37 women (56.1%) were postmenopausal. There were 37 primary invasive ovarian cancers, 9 cancers of borderline malignancy, 10 tumours were metastatic to the ovary and 3 tumours were of non-epithelial origin (two folliculomas and one dysgerminoma). No PAS-positive structures were found in benign (n = 6) or in borderline tumours. Vasculogenic mimicry was found in 47% of primary malignant cancers, 50% of metastatic masses and 100% of non-epithelial malignant tumours. PAS-positive channels were most frequently found in high grade (G2 and G3) tumours and in advanced clinical stage cancers (FIGO stage III). Tumours with low MVD had vasculogenic channels present in 9 cases and absent in 7 cases. Ovarian malignant tumours with high MVD (> 39 microvessels per HPF) more frequently did not have vascular mimicry present (10 cases with PAS– and 5 cases PAS+). Interestingly, in the vicinity of spots with positive PAS reaction there were only a few CD-34 positive structures identified.

Conclusion: Vasculogenic mimicry is a phenomenon that relatively frequently accompanies malignant ovarian neoplasms and can be used as a parameter characterizing the development of alternative vascular-like structure formation in these tumours.

Key words: ovarian cancer, vasculogenic mimicry, microvessel density, angiogenesis.

Wstęp

W ostatnich latach w badaniach nad mechanizmem powstawania unaczynienia guzów zwrócono uwagę na unikatowe możliwości komórek nowotworowych zdolnych do indukowania własnego mikrounaczynienia niezależnie od procesów angiogennych [1–3]. Ze względu na ich funkcjonalne podobieństwo do endoteliocytów proces powstawania sieci pseudonaczyń określono mianem „mimikry naczyniowej" (*vasculogenic mimicry*) [1]. Komórki nowotworu mają zdolność tworzenia sieci kanałów przypominających embrionalną sieć naczyń krwionośnych. Fizjologicznie zjawisko „mimikry naczyniowej" występuje w cytotrofoblaście i jest jednym z etapów powstawania sieci naczyniowej w łożysku [2]. Najdokładniej do tej pory zjawisko to zostało opisane w czerniakach naczyniówki oka oraz skóry [1, 4, 5]. Występowanie „mimikry naczyniowej" potwierdzono, jak dotąd, w raku prostaty [6], mięsakach [7], raku sutka [8], wątroby [9], *astrocytoma* [10] oraz raku przewodu pokarmowego [11]. Komórki nowotworowe raka jajnika linii SKOV3 w warunkach *in vitro* mogą tworzyć sieć kanałów niezależną od endoteliocytów, w podobny sposób do obserwowanych w przypadku komórek nowotworowych czerniaka [12]. Nadal nieznana jest fizjologiczna rola tego zjawiska. Zasugerowano ostatnio, że, podobnie jak w przypadku czerniaka, agresywne, szybko rosnące typy raka jajnika mogą być zdolne do formowania struktur tubularnych bogatych w macierz zewnątrzkomórkową podobną do sieci naczyń embrionalnych [12, 13]. Struktury powstałe na skutek omawianego procesu mogą reprezentować rodzaj prymitywnej sieci mikronaczyniowej. Większość raków jajnika daje przerzuty poprzez tworzenie wszczepów dootrzewnowych. Dla tego rodzaju rozsiewu komórki nowotworowe muszą rozwinąć własną sieć naczyniową w miejscu przerzutu, a guzy zdolne do szybkiego rozwoju alternatywnych rodzajów unaczynienia mogą teoretycznie znacznie szybciej zwiększać swoją objętość.

„Naczyniopodobne" struktury formowane przez komórki nowotworowe zbudowane są jedynie z błony podstawnej i macierzy zewnątrzkomórkowej. Podstawowymi składnikami są głównie laminina, kolagen typu IV i VI, fibronektyny oraz glikozaminoglikany [1–3]. Jedną z szeroko obecnie stosowanych metod wykrywania tych struktur jest zmodyfikowana reakcja PAS (*periodic acid Schiff*), która wykorzystywana jest w histologii do wykrywania reszt cukrowcowych. W kanałach naczyniopodobnych, które były PAS-pozytywne, nie wykazano ekspresji markerów typowych dla komórek śródbłonka CD31 i CD34, natomiast były tam obecne erytrocyty, co sugeruje istnienie mikrokrążenia [1]. Folberg i wsp. opisali 7 różnych morfologicznych typów struktur tabularnych PAS-pozytywnych, wśród nich m.in.: kanały proste, struktury łukowate, pętle oraz sieci [2]. Dokładna rola zjawiska powstawania struktur naczyniopodobnych w rozwoju złośliwych nowotworów jajnika nie została do tej pory dokładnie zbadana.

Cel pracy

Celem pracy było zbadanie częstości występowania „mimikry naczyniowej" w złośliwych guzach pierwotnych i przerzutowych do jajnika oraz ocena ewentualnego związku „mimikry naczyniowej" z gęstością mikronaczyń badaną immunohistochemicznie w najbardziej unaczynionych fragmentach guza złośliwego.

Materiał i metody

Badaniami objęto grupę 66 kobiet, które były leczone operacyjnie z powodu nowotworów jajnika w I Klinice Ginekologii Onkologicznej i Ginekologii Uniwersytetu Medycznego w Lublinie, w latach 2006–2008 r. W badanej grupie kobiet analizowano wybrane parametry kliniczne, wiek oraz status menopauzalny, oceniono typ histologiczny i stopień zróżnicowania histologicznego guza oraz stopień zaawansowania klinicznego wg FIGO (*International Federation of Gynaecology and Obstetrics*). Do grupy kobiet po menopauzie zakwalifikowano pacjentki, u których upłynął minimum rok od ostatnie-

go krwawienia miesiączkowego, a u kobiet po wcześniejszej amputacji trzonu macicy lub po histerektomii – ukończony 50. r.ż. Materiał do badań histologicznych i immunohistochemicznych pobrano z centralnej części zmiany z pominięciem obszarów martwiczych oraz obszarów naciekania sąsiednich narządów. Badania immunohistochemiczne wykonano na skrawkach parafinowych o grubości 5 μm utrwalonych w formalinie buforowanej. Kontrolę negatywną stanowiły dwa różne preparaty zdrowego jajnika usuniętego w czasie histerektomii z przydatkami, wykonywanej z powodu mięśniaków macicy.

Podwójne barwienie immunohistochemiczne CD34 i reakcja PAS

Po odparafinowaniu i uwodnieniu materiału tkankowego w szeregu alkoholowym zastosowano procedurę odsłonięcia determinanty antygenowej, wykorzystując inkubację preparatów w buforze cytrynianowym (0,01 M; pH 6,0) w łaźni wodnej przez 30 minut w temp. 95–97°C. Aktywność endogennej peroksydazy blokowano 3-procentowym roztworem nadtlenku wodoru przez 5 minut w temperaturze pokojowej. Preparaty płukano każdorazowo 3 × 5 minut w buforze TBS (*tris-borate-EDTA*), a następnie inkubowano z przeciwciałem pierwotnym skierowanym przeciwko antygenowi CD34 (DakoCytomation) 1 : 50 przez 30 minut w temperaturze pokojowej. Następnie zastosowano system wizualizacyjny zawierający przeciwciało wtórne z kompleksem streptawidyna/biotyna skoniugowane z peroksydazą (EnVision Plus™ kit; DakoCytomation). Po wypłukaniu preparatów w wodzie destylowanej indukowano reakcję PAS przy użyciu zestawu ARTISAN™ Periodic Acid Schiff Stain Kit. Preparaty inkubowano 5 minut z 0,5-procentowym kwasem nadjodowym. Po wypłukaniu w wodzie destylowanej preparaty inkubowano w odczynniku Schiffa przez 20 minut. Następnie preparaty zostały dodatkowo wybarwione hematoksyliną Mayera.

Gęstość mikronaczyń oceniano w sposób opisany szczegółowo we wcześniejszych pracach dotyczących gęstości mikronaczyń w rakach jajnika i endometrium [14, 15]. W skrócie – w każdym preparacie lokalizowano regiony o największej liczbie wybarwionych mikronaczyń w zmianie nowotworowej w badaniu pod powiększeniem mikroskopu × 40 i × 100. W wybranych miejscach liczono kapilary przy powiększeniu mikroskopu × 200. Średnia gęstość wyrażona była jako liczba mikrokapilar w jednym polu widzenia mikroskopu (tzw. HPF – *High Power Field*). W każdym preparacie oceniano pięć wybranych miejsc guza o największej liczbie mikronaczyń w zmianie nowotworowej. Wyniki obliczone dla kolejnych pięciu pomiarów uśredniono i poddano analizie statystycznej. Jako odrębne pojedyncze mikronaczynie była traktowana każda wybarwiona na brązowo komórka lub grupa komórek śródbłonka, oddzielona od sąsiednich mikronaczyń, komórek guza oraz innych elementów tkanki łącznej. Obecność lub brak światła w badanej kapilarze nie były warunkiem uznania zabarwionego miejsca za mikronaczynie. W ocenie tej nie były brane pod uwagę mikronaczynia o średnicy powyżej 20 μm. Kanały pseudonaczyniowe PAS-pozytywne identyfikowano jako struktury wybarwione na kolor różowy do purpurowego, występujące w obrębie gniazd komórek nowotworowych. Obecność erytrocytów w świetle tych kanałów jako potwierdzenie istnienia struktur pseudonaczyń nie była konieczna.

Analizę statystyczną przeprowadzono za pomocą programu Statistica v.6.0 (Statsoft, Polska). Wartości analizowanych parametrów mierzonych w skali nominalnej bądź porządkowej scharakteryzowano za pomocą liczności i odsetka, mierzonych w skali interwałowej z uwzględnieniem średniej arytmetycznej, odchylenia standardowego, mediany i zakresu zmienności w zależności od postaci rozkładu. Do oceny istnienia różnic bądź zależności między analizowanymi parametrami niemierzalnymi użyto tabel wielodzielczych i testu jednorodności lub niezależności χ^2, w przypadku małych liczebności grup zastosowano poprawkę Yatesa. Przyjęto 5-procentowy błąd wnioskowania i związany z nim poziom istotności statystycznej $p < 0,05$ wskazujący na istnienie istotnych różnic bądź zależności.

Wyniki

Średnia wieku badanej grupy kobiet wynosiła 53,9 ±11,7 roku (mediana 53 lata, zakres od 23 do 86 lat). Wśród nich było 29 kobiet przed menopauzą (43,9%) i 37 po menopauzie (56,1%). W analizowanej grupie stwierdzono 6 przypadków niezłośliwych zmian nowotworowych, 9 raków typu granicznego oraz 38 pierwotnych raków jajnika. Pozostałe guzy to 10 raków przerzutowych do jajnika oraz 3 nienabłonkowe guzy złośliwe jajnika (dwa przypadki ziarniszczaka złośliwego oraz jeden przypadek rozrodczaka). Najczęściej występującym typem histopatologicznym raka jajnika był typ surowiczy – stwierdzono 20 przypadków (52,6%), a najrzadszym typ jasnokomórkowy – 4 przypadki (10,5%). W badanej grupie guzów złośliwych najczęściej stwierdzano niski stopień zróżnicowania histologicznego – G3 (53,3%) oraz wysoki stopień zaawansowania klinicznego – III (73,3%).

Mediana gęstości mikronaczyń identyfikowana za pomocą markera CD34 w badanej grupie chorych wynosiła 27/HPF (*High Performance Fortran*), a obserwowane wartości zawierały się w przedziale od 5/HPF do 64/HPF. Wyodrębniono trzy podgrupy uwzględniające gęstość mikronaczyń, tzn. guzy o niskiej liczbie mikrokapilar [gdzie MVD-CD34 (*microvascular density*) wynosiło 5–18/HPF]; nowotwory o średniej gęstości (MVD-CD34 wynosiło 19–38/HPF) oraz nowotwory o wysokiej gęstości mikronaczyń (MVD-CD34 powyżej 39/HPF).

W badanej grupie 66 chorych z nowotworami jajnika stwierdzono występowanie struktur pseudonaczyniowych PAS-pozytywnych w 26 przypadkach. W grupie tej 12 guzów stanowiły gruczolakoraki jajnika. Oceniano morfologiczne ukształtowanie struktur PAS-pozytywnych. Wyróżniono następujące typy morfologiczne opisywane przez Folberga i wsp.: proste kanały, kanały biegnące równolegle (ryc. 1.), które są ze sobą połączone, łuki, łuki z odgałęzieniami (ryc. 2.), pętle oraz sieć zawierającą co najmniej trzy pętle połączone ze sobą (ryc. 3.). Najczęściej występującym typem była sieć pseudonaczyniowa, która była obecna w 13 przypadkach guzów złośliwych. Obecność prostych kanałów naczyniowych stwierdzono przede wszystkim w guzach typu endometrioidalnego (4 przypadki), śluzowego (2 przypadki) oraz w jednym przypadku *folliculoma*. Stwierdzono, że nowotwory, w których występowały równolegle biegnące proste naczynia krwionośne, zawierają również równolegle ułożone kanały PAS-pozytywne (ryc. 4.). W preparatach nowotworów złośliwych, w których występowały naczynia kręte czy zorganizowane w postaci sieci, zawarte były struktury pętli, łuki z odnogami lub nie stwierdzono obecności równolegle ułożonych kanałów PAS-pozytywnych.

Uwzględniając cechy histopatologiczne i kliniczne, stwierdzono, że „mimikra naczyniowa" występowała przede wszystkim w nowotworach złośliwych, często wysoce agresywnych (tab. I).

Nie stwierdzono występowania struktur PAS-pozytywnych zarówno w prawidłowych tkankach jajnika, jak i nowotworach niezłośliwych oraz złośliwych guzach jajnika typu granicznego. Różnice pomiędzy grupami były statystycznie istotne (p = 0,003). W 5 zmianach przerzutowych oraz w prawie połowie przypadków raków jajni-

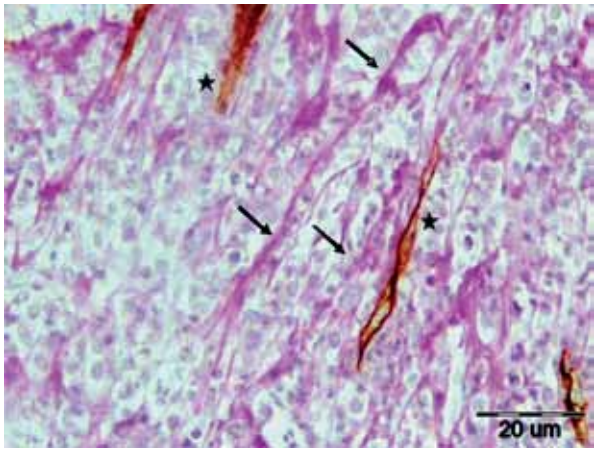

Ryc. 1. Przykład oceny obecności struktur PAS-pozytywnych o równoległym przebiegu (kolor ciemnoróżowy, strzałki) i obecności mikrokapilar identyfikowanych przeciwciałem anty-CD34 (kolor brązowy, gwiazdka) w mięsakoraku jajnika; pow. 200 ×

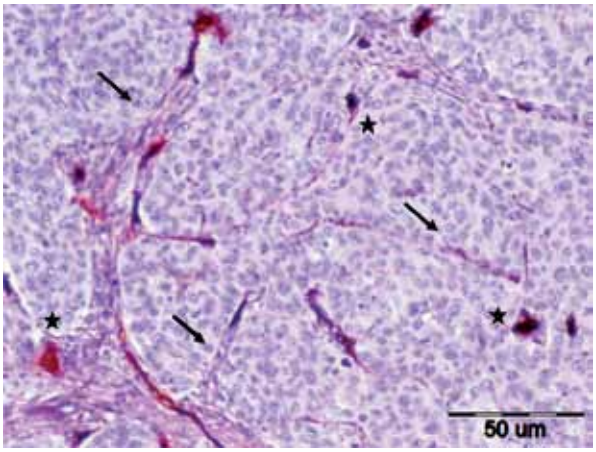

Ryc. 2. Przykład obrazowania struktur naczyniopodobnych (kolor ciemnoróżowy, strzałki) ułożonych w formie łuków z odnogami. Mikronaczynia zaznaczono gwiazdką; pow. 100 ×

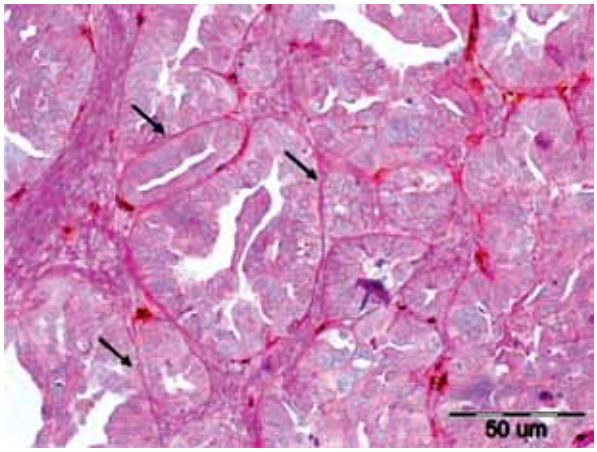

Ryc. 3. Przykład obrazowania struktur PAS-pozytywnych ułożonych w formie sieci w raku surowiczym jajnika. Kanały łączą się ze sobą (strzałki) oraz z mikronaczyniami (kolor brązowy)

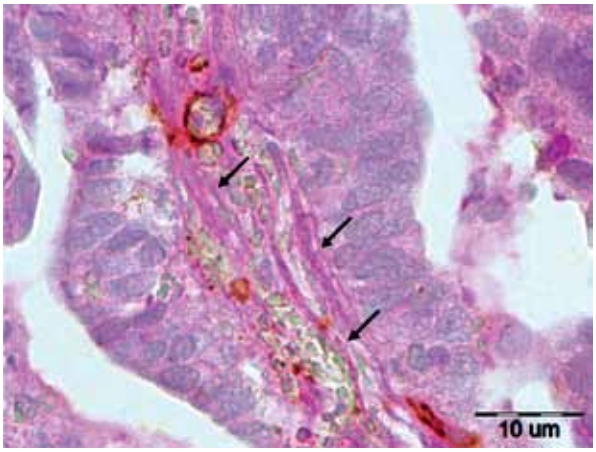

Ryc. 4. Przykład kanałów pseudonaczyniowych zlokalizowanych w pobliżu mikronaczynia z widocznymi w jego świetle erytrocytami (strzałki)

Tab. I. Porównanie wybranych cech klinicznych i histologicznych badanych guzów złośliwych jajnika z częstością występowania zjawiska „mimikry naczyniowej" oraz z gęstością mikronaczyń

	Obecność struktur PAS-pozytywnych		
cała grupa (*n* = 66)	**obecne**	**nieobecne**	**analiza statystyczna**
	26 (39%)	**40 (61%)**	
rozpoznanie histopatologiczne			
zmiany niezłośliwe	0 (0%)	6 (100%)	
nowotwory graniczne	0 (0%)	9 (100%)	
raki jajnika	18 (47%)	20 (53%)	χ^2 = 15,84; *p* = 0,003
nowotwory przerzutowe	5 (50%)	5 (50%)	
inne guzy złośliwe jajnika	3 (100%)	0 (0%)	
stopień zróżnicowania histologicznego			
1	2 (18%)	9 (82%)	χ^2 = 5,45; *p* = 0,06
2	6 (35%)	11 (65%)	
3	18 (56%)	14 (44%)	
stopień zaawansowania klinicznego wg FIGO			
I	3 (23%%)	10 (77%)	χ^2 = 3,09; *p* = 0,21
II	1 (33%)	2 (67%)	
III	22 (50%)	22 (50%)	
gęstość mikronaczyń (MVD-CD34)			
niska	9 (56%)	7 (44%)	χ^2 = 2,51; *p* = 0,28
średnia	12 (34%	23 (66%)	
wysoka	5 (33%)	10 (67%)	
status menopauzalny			
przed menopauzą	14 (48%)	15 (52%)	χ^2 = 1,7; *p* = 0,19
po menopauzie	12 (32%)	25 (68%)	

ka wykryto struktury PAS-pozytywne. Ponadto w trzech pierwotnych nienabłonkowych guzach złośliwych stwierdzono również obecność kanałów naczyniopodobnych. W przypadkach raków jajnika prawie połowa guzów surowiczych (9 z 20) charakteryzowała się obecnością kanałów pseudonaczyniowych. W przypadku raków typu endometrioidalnego aż 77% (7 z 9 przypadków) wykazywała struktury PAS-pozytywne. W typie raka jasnokomórkowego w żadnym z 4 guzów nie stwierdzono występowania „mimikry naczyniowej". Wśród guzów śluzowych dwie ze zmian miały PAS-pozytywne struktury naczyniopodobne. Różnice pomiędzy badanymi grupami były bliskie istotności statystycznej (χ^2 = 7,02; *p* = 0,06).

Ze względu na zróżnicowanie histologiczne guza złośliwego stwierdzono, że większość zmian nowotworowych była niskozróżnicowana. Tylko 2 (7,6%) przypadki, w których obecne były kanały pseudonaczyniowe, były guzami wysokozróżnicowanymi w stopniu G1. Różnica pomiędzy grupami nowotworów o niskim i wysokim stopniu zróżnicowania histologicznego okazała się bliska istotności statystycznej (*p* = 0,06). Pomimo że stopień zaawansowania klinicznego nie miał istotnego związku z obecnością struktur PAS-pozytywnych w nowotworach złośliwych, stwierdzono, że nowotwory w I i II stopniu zaawansowania klinicznego wg FIGO częściej nie wykazywały obecności zjawiska „mimikry naczyniowej". Tylko w 4 z 16 (25%) tych guzów obecne były kanały naczyniopodobne, natomiast aż połowa z nowotworów w stopniu III wg FIGO charakteryzowała się występowaniem struktur PAS-pozytywnych. Wiek i status menopauzalny nie miały istotnego wpływu na obecność „mimikry naczyniowej" w zmianach nowotworowych.

Stwierdzono, że w wybarwionej metodą immunohistochemii tkance nowotworu struktury PAS-pozytywne są w ścisłym kontakcie z mikronaczyniami. Jednakże w żadnym przypadku w podwójnym barwieniu nie wykazano w miejscach dodatniej reakcji Schiffa ekspresji markerów typowych dla komórek śródbłonka identyfikowanych przeciwciałem anty-CD34. W niektórych kanałach PAS-pozytywnych widoczne były erytrocyty, co może świadczyć o ich roli w alternatywnym mikrokrążeniu w guzie nowotworowym. Najczęściej kanały takie miały prosty przebieg i ułożone były równolegle względem siebie (ryc. 5.). Struktury PAS-pozytywne obserwowano również w obecności tzw. jeziorek krwionośnych, tzn. obszarów z dużą liczbą erytrocytów występujących poza mikrokapilarami pomiędzy grupami komórek nowotworowych lub na granicy tkanki nowotworowej i zrębu. Wydaje się, że struktury te mogą stanowić swoiste rusztowanie ograniczające możliwości transferu tkankowego erytrocytów (ryc. 6.).

Uwzględniając gęstość mikronaczyń w obszarach występowania „mimikry naczyniowej", nie wykazano istotnego związku pomiędzy obecnością struktur PAS--pozytywnych a liczbą mikrokapilar. Stwierdzono jednak, że częściej guzy o niskiej gęstości mikronaczyń wykazują obecność „mimikry naczyniowej" (9 przypadków (PAS+) *vs* 7 (PAS–). Guzy o wysokiej gęstości mikronaczyń (powyżej 39/HPF) częściej nie wykazywały obecności „mimikry naczyniowej" – stwierdzono 10 przypadków PAS– oraz 5 przypadków PAS+ (tab. I).

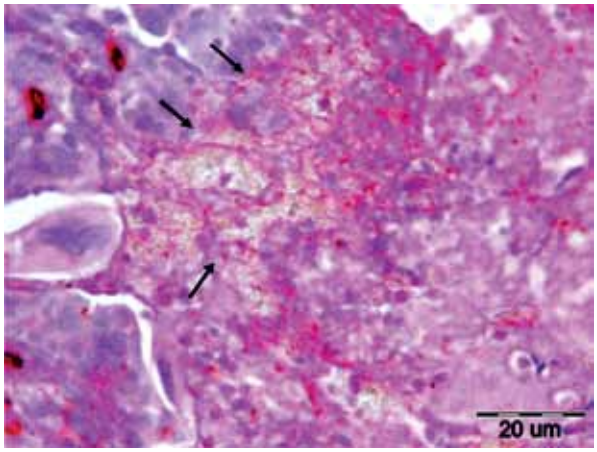

Ryc. 5. Kanały pseudonaczyniowe (kolor ciemnoróżowy) tworzące sieć w obszarach tzw. jeziorek krwionośnych w sąsiedztwie komórek raka jajnika (strzałki)

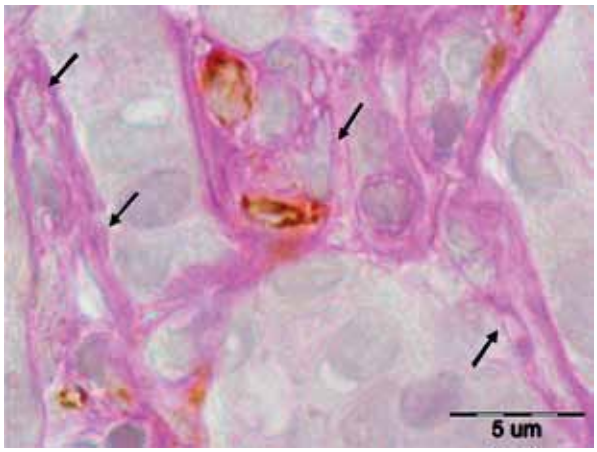

Ryc. 6. Struktury pseudonaczyniowe (kolor różowy) pomiędzy komórkami nowotworowymi łączą pojedyncze mikronaczynia (kolor brązowy). Część komórek nowotworowych sąsiadujących z kanałem pseudonaczyniowym ma kształt wrzecionowaty naśladujący endoteliocyty (strzałki)

Dyskusja

Celem prezentowanej pracy było zbadanie częstości występowania zjawiska „mimikry naczyniowej" w przypadku nowotworów złośliwych i niezłośliwych jajnika w połączeniu z oceną angiogenezy za pomocą szeroko stosowanej w tym celu oceny gęstości mikronaczyń. Proces formowania sieci pseudonaczyń w tkance nowotworowej został po raz pierwszy opisany w przypadku czerniaka złośliwego. Sood i wsp. jako pierwsi wykazali istnienie zjawiska „mimikry naczyniowej" w nowotworach złośliwych jajnika [12]. Co ciekawe, w przypadku prawidłowych komórek nabłonkowych jajnika hodowanych w tych samych warunkach *in vitro* autorzy nie obserwowali powstawania struktur tabularnych podobnych do pokrytych śródbłonkiem mikronaczyń. W badaniach własnych nie stwierdzono obecności kanałów pseudonaczyniowych zarówno w zdrowej tkance, jak i w niezłośliwych nowotworach jajnika oraz w guzach granicznych. Uzyskane wyniki potwierdzają wcześniejsze doniesienia o potencjale niektórych komórek raka jajnika do organizowania struktur psedunaczyniowych. Plastyczność i multipotencjalność raków jajnika odzwierciedlana jest m.in. występowaniem różnorodnych fenotypowo komórek, które mogą formować sieć pseudonaczyniową [16]. Jest wysoce prawdopodobne, że proces ten odbywa się w czasie szybkiego wzrostu nowotworowego i najczęściej dotyczy guzów niskozróżnicowanych i zaawansowanych klinicznie, w których komórki nowotworowe mogą łatwiej nabywać fenotyp angiogenny, przybierając wrzecionowaty kształt, formować kanały i syntetyzować macierz zewnątrzkomórkową. Kanały powstające w procesie „mimikry naczyniowej" nie są wynikiem martwicy lub krwotoku w obszarach zmiany nowotworowej, ponieważ w ich sąsiedztwie nie znaleziono ognisk nekrotycznych ani komórek zapalnych.

Badania Maniotisa i wsp. potwierdziły, że struktury naczyniopodobne powstają niezależnie od komórek śródbłonkowych [1]. W badanej grupie nie stwierdzono obecności struktur CD34-pozytywnych w wykrytych kanałach naczyniopodobnych, co potwierdza fakt powstawania tych struktur niezależnie od typowych mikronaczyń z obecnością wyściółki endoteliocytów. Warto byłoby zweryfikować hipotezę, czy marker progenitorowych komórek śródbłonkowych CD105, identyfikujący nowo powstałe w guzie mikronaczynia krwionośne, obecny jest także w strukturach pseudonaczyniowych. Mogłoby to potwierdzić lub wykluczyć udział procesów angiogennych w „mimikrze naczyniowej".

Podobnie jak w przypadku angiogenezy niedotlenienie tkanki jest prawdopodobnie głównym mechanizmem indukującym powstawanie pseudonaczyń. Wyniki badań Su i wsp. wykazały, że czynnik związany z hipoksją, nazywany HIF-1, istotnie wpływał na formowanie pseudonaczyń przez komórki nowotworowe jajnika SKOV3, a wprowadzenie rapamycyny, inhibitora HIF-1, wyraźnie zapobiegało temu procesowi [17]. Obecność sieci struktur naczyniopodobnych może być związana z gorszym rokowaniem w klinicznym przebiegu wysoce agresywnych postaci klinicznych nowotworów złośliwych. Obserwacje te potwierdzono w przypadku pierwotnych i przerzutowych postaci czerniaka, w mięsakach [7, 18], w raku wątroby [9, 19] i w rakach przewodu pokarmowego [11]. W opisywanych badaniach stwierdzono, że w połowie przypadków guzów przerzutowych do jajnika występowało zjawisko „mimikry naczyniowej". Kanały naczyniopodobne mogą stanowić dodatkowe lub alternatywne szlaki perfuzji nowotworowej istniejące poza siecią mikronaczyń. Łączą się one z naczyniami krwionośnymi, rozprowadzając przede wszystkim plazmę i niekiedy erytrocyty. Potwierdzono to w doświadczeniach z perfundowanymi *in vitro* fluoresceiną Ulex guzami złośliwymi [1, 4, 8].

W badaniach własnych stwierdzono obecność erytrocytów w niektórych kanałach pseudonaczyniowych oraz obecność tych struktur wokół obszarów tzw. jeziorek krwionośnych, które są często wynikiem nieprawidłowej struktury szybko powstających mikronaczyń krwionośnych. Należy pamiętać, że zjawisko „mimikry naczyniowej" nie jest procesem, który może zastąpić normalną sieć mikronaczyń krwionośnych w nowotworach złośliwych. Wyniki badań własnych nie potwierdzają też teorii sugerującej, że relatywnie słabe unaczynienie guzów może być rekompensowane obecnością struktur pseudonaczyniowych. Wprawdzie zaobserwowano, że guzy o niskiej gęstości mikronaczyń częściej wykazują obecność „mimikry naczyniowej", jednakże w badanej grupie nowotwory o wysokiej gęstości mikronaczyń posiadały PAS-dodatnie struktury naczyniopodobne.

Gęstość mikronaczyń w nowotworach złośliwych jajnika jest zależna przede wszystkim od ich typu histologicznego [14, 15]. W przypadku „mimikry naczyniowej" nie zaobserwowano takich istotnych związków. W kolejnym etapie badań interesujące wydaje się porównanie gęstości mikronaczyń w obszarach występowania „mimikry waskulogennej" z pozostałymi obszarami guza złośliwego o najwyższej gęstości mikronaczyniowej. Być może dopiero taka analiza przyniesie potwierdzenie tej teorii. Interesującą hipotezę zaproponowali Folberg i wsp. [20], w której stwierdzili, że struktury naczyniopodobne mogą stanowić swoistą biologiczną „błonę ochronną" tkanki nowotworowej. Analogicznie do wielokomórkowych koloni mikroorganizmów, które generują macierz bogatą w wielocukry, komórki nowotworowe formują rodzaj sieci lub rusztowania, które mogą stanowić barierę ochronną przed antybiotykami, metalami ciężkimi, promieniowaniem oraz ekstremalnymi zmianami warunków tlenowych, pH i temperatury [20]. Inne badania dowiodły, że nowotwory, w których obserwowano zjawisko „mimikry naczyniowej", znacznie częściej są lekooporne, co mogłoby częściowo łączyć się z teorią o istnieniu swoistej naczyniopodobnej „błony ochronnej" mającej także możliwość perfuzji podobną do tej spotykanej w mikronaczyniach guza złośliwego [21].

Mając na uwadze fakt, że istnieją alternatywne mechanizmy unaczynienia nowotworów złośliwych, nowoczesne strategie leczenia chorych hamujące angiogenezę w tych nowotworach muszą być odpowiednie do stopnia progresji nowotworowej i powinny blokować różne mechanizmy molekularne odpowiedzialne za fenotyp angiogenny guza. W wyniku prowadzonych badań należy oczekiwać uzyskania danych umożliwiających indywidualną charakterystykę nie tylko gęstości istniejących oraz proliferujących mikronaczyń, ale też oceny roli istnienia „mimikry naczyniowej" w złośliwych nowotworach nabłonkowych jajnika. Zdaniem autorów niniejszej pracy uzyskane dane mogą być pomocne w określeniu indywidualnego „fenotypu angiogennego" nowotworu złośliwego, a poznanie mechanizmów kontrolujących alternatywne dla neoangiogenezy procesy transferu substancji odżywczych w guzach może być przydatne w projektowaniu nowej, celowanej terapii u kobiet chorych na raka jajnika.

Praca finansowana z grantu Ministerstwa Nauki #NN 407 253 837

Piśmiennictwo

1. Maniotis AJ, Folberg R, Hess A, et al. Vascular channel formation by human melanoma cells in vivo and in vitro: vasculogenic mimicry. Am J Pathol 1999; 155: 739-52.
2. Folberg R, Hendrix MJ, Maniotis AJ. Vasculogenic mimicry and tumor angiogenesis. Am J Pathol 2000; 156: 361-81.
3. Seftor RE, Seftor EA, Koshikawa N, et al. Cooperative interactions of laminin 5 gamma2 chain, matrix metalloproteinase-2, and membrane type-1-matrix/metalloproteinase are required for mimicry of embryonic vasculogenesis by aggressive melanoma. Cancer Res 2001; 61: 6322-7.
4. Hendrix MJ, Seftor RE, Seftor EA, et al. Transendothelial function of human metastatic melanoma cells: role of the microenvironment in cell--fate determination. Cancer Res 2002; 62: 665-8.
5. Hendrix MJ, Seftor EA, Hess AR, Seftor RE. Molecular plasticity of human melanoma cells. Oncogene 2003; 22: 3070-5.
6. Sharma N, Seftor RE, Seftor EA, et al. Prostatic tumor cell plasticity involves cooperative interactions of distinct phenotypic subpopulations: role in vasculogenic mimicry. Prostate 2002; 50: 189-201.
7. Hao X, Sun B, Zhang S, Zhao X. [Microarray study of vasculogenic mimicry in bi-directional differentiation malignant tumor]. Zhonghua Yi Xue Za Zhi 2002; 82: 1298-302.
8. Shirakawa K, Kobayashi H, Sobajima J, et al. Inflammatory breast cancer: vasculogenic mimicry and its hemodynamics of an inflammatory breast cancer xenograft model. Breast Cancer Res 2003; 5: 136-9.
9. Sun B, Zhang S, Zhang D, et al. Vasculogenic mimicry is associated with high tumor grade, invasion and metastasis, and short survival in patients with hepatocellular carcinoma. Oncol Rep 2006; 16: 693-8.
10. Yue WY, Chen ZP. Does vasculogenic mimicry exist in astrocytoma? J Histochem Cytochem 2005; 53: 997-1002.
11. Sun B, Qie S, Zhang S, et al. Role and mechanism of vasculogenic mimicry in gastrointestinal stromal tumors. Hum Pathol 2008; 39: 444-51.
12. Sood AK, Seftor EA, Fletcher MS, et al. Molecular determinants of ovarian cancer plasticity. Am J Pathol 2001; 158: 1279-88.
13. Sood AK, Fletcher MS, Zahn CM, et al. The clinical significance of tumor cell-lined vasculature in ovarian carcinoma: implications for anti-vasculogenic therapy. Cancer Biol Ther 2002; 1: 661-4.
14. Czekierdowski A, Czekierdowska S, Danilos J, et al. Microvessel density and CpG island methylation of the THBS2 gene in malignant ovarian tumors. J Physiol Pharmacol 2008; 59 (Suppl 4): 53-65.
15. Czekierdowska S, Czekierdowski A, Kotarski J. Ekspresja białek Id-2 w nowotworach złośliwych jajnika. Przegl Menopauz 2009; 1: 20-25.
16. Sood AK, Fletcher MS, Coffin JE, et al. Functional role of matrix metalloproteinases in ovarian tumor cell plasticity. Am J Obstet Gynecol 2004; 190: 899-909.
17. Su M, Feng YJ, Yao LQ, et al. Plasticity of ovarian cancer cell SKOV3ip and vasculogenic mimicry in vivo. Int J Gynecol Cancer 2008; 18: 476-86.
18. Cai XS, Jia YW, Mei J, Tang RY. Tumor blood vessels formation in osteosarcoma: vasculogenesis mimicry. Chin Med J (Engl) 2004; 117: 94-8.
19. Guzman G, Cotler SJ, Lin AY, et al. A pilot study of vasculogenic mimicry immunohistochemical expression in hepatocellular carcinoma. Arch Pathol Lab Med 2007; 131: 1776-81.
20. Folberg R, Arbieva Z, Moses J, et al. Tumor cell plasticity in uveal melanoma: microenvironment directed dampening of the invasive and metastatic genotype and phenotype accompanies the generation of vasculogenic mimicry patterns. Am J Pathol 2006; 169: 1376-89.
21. Kaiserman I, Anteby I, Chowers I, et al. Post-brachytherapy initial tumour regression rate correlates with metastatic spread in posterior uveal melanoma. Br J Ophthalmol 2004; 88: 892-5.