

## Ocena gradientu przezastawkowego bezstentowej, biologicznej zastawki 3F wykonanej z osierdzia końskiego – obserwacja roczna



Evaluation of the aortic valve gradient in the patients with stentless 3F bioprothesis made of equine pericardium – one year follow-up

Krzysztof Bartuś, Jerzy Sadowski, Bogusław Kapelak, Jacek Myć, Stanisław Bartuś, Krzysztof Oleś, Grzegorz Filip

Klinika Chirurgii Serca Naczyń i Transplantologii, Krakowski Szpital Specjalistyczny im. Jana Pawła II, Collegium Medicum Uniwersytetu Jagiellońskiego w Krakowie

Kardiologia i Torakochirurgia Polska 2011; 8 (3): 328–331

### Streszczenie

**Wstęp:** Bezpośrednim efektem zabiegu chirurgicznej wymiany zastawki w pozycji aortalnej jest redukcja gradientu przezastawkowego.

**Cel pracy:** Ocena gradientu przezastawkowego i jego zmian w rocznej kontroli u pacjentów z przerostem lewej komory serca, poddanych operacji wymiany zastawki aortalnej, u których jako protezę zastosowano bezstentową, biologiczną zastawkę 3F (3F Therapeutics, Lake Forest, USA, Medtronic Inc., Minneapolis, USA), wykonaną z osierdzia końskiego.

**Materiał i metody:** Badaniem objęto łącznie 40 pacjentów z przerostem lewej komory mięśnia sercowego, w tym 8 kobiet i 32 mężczyzn w wieku 23–78 lat, średnio 57 lat ( $\pm$  SD 10,2 roku) zakwalifikowanych do wymiany zastawki aortalnej. Echokardiograficznej oceny gradientu dokonano miesiąc, 3–6 miesięcy oraz 11–14 miesięcy od operacji serca.

**Wyniki:** Przy wypisie ze szpitala gradienty średni i maksymalny wynosiły odpowiednio: 8,6 mm Hg ( $\pm$  SD = 4,8) oraz 16,1 mm Hg ( $\pm$  SD = 8,8), w 3–6 miesięcy po operacji: 7,8 mm Hg ( $\pm$  SD = 3,7) oraz 14,5 mm Hg ( $\pm$  SD = 7), a 11–14 miesięcy po zabiegu: 7,7 mm Hg ( $\pm$  SD = 2,8) oraz 14,4 mm Hg ( $\pm$  SD = 5,2).

**Wnioski:** Gradienty średni i maksymalny były niskie i nie uległy statystycznie istotnym zmianom w rocznej obserwacji pooperacyjnej w porównaniu z wartościami występującymi bezpośrednio po zabiegu.

**Słowa kluczowe:** zastawki bezstentowe, zastawka biologiczna, zastawka aortalna, gradient.

### Wstęp

Występowanie zmian degeneracyjnych w płatkach ludzkich zastawek aortalnych koreluje z wiekiem chorych i dlatego najczęściej rozpoznawana wada – zwężenie le-

### Abstract

**Background:** The acute result of surgical replacement of aortic valve is reduction of the transvalvular gradient.

The aim of the study was evaluation of the aortic valve gradient in one year follow-up (FU) of the patients with left ventricle hypertrophy after equine pericardial stentless bioprothesis replacement (3F Therapeutics, Lake Forest, USA, Medtronic, Inc., Minneapolis, USA).

**Material and methods:** 40 patients with left ventricle hypertrophy [8 women and 32 men aged 23-78, mean 57 ( $\pm$  SD 10.2)] qualified to aortic valve replacement. Ultrasound evaluation of the gradient was performed in 1; 3-6 and 11-14 month FU after surgery.

**Results:** Mean and maximal gradients were: 8.6 mmHg ( $\pm$  SD = 4.8) and 16.1 mmHg ( $\pm$  SD = 8.8) after procedure, after 3-6 months FU were 7.8 mmHg ( $\pm$  SD = 3.7) and 14.5 mmHg ( $\pm$  SD = 7), 7.7 mmHg ( $\pm$  SD = 2.8) and 14.4 mmHg ( $\pm$  SD = 5.2) 11-14 months FU.

**Conclusions:** Mean gradient and maximal gradient were low and there were no statistically significant changes during 1-year FU in comparison to baseline values.

**Key words:** stentless valves, biological valve, aortic valve, gradient.

wego ujścia tętniczego – stwierdzana jest coraz częściej w starzejącej się populacji [1, 2]. Chirurgiczne usunięcie przeszkody w postaci zwapniałej zastawki, założenie protezy i przywrócenie prawidłowego przepływu krwi prowadzą do zmniejszenia gradientu przez zastawkę aortalną [3–5].

**Adres do korespondencji:** Krzysztof Bartuś, Klinika Chirurgii Serca Naczyń i Transplantologii CMUJ, ul. Prądnicka 80, 31-202 Kraków, tel. +48 12 614 30 75, faks +48 12 423 39 00, e-mail: cool\_chris@interia.pl

Szczególnym zainteresowaniem zarówno chirurgów, jak i pacjentów w ostatnich kilkunastu latach cieszą się bioprotezy bezstentowe, w których stosowane są nowe materiały zapewniające lepszą trwałość, a nowoczesna konstrukcja pozwala na zachowanie lepszych parametrów hemodynamicznych po zabiegu.

### Cel pracy

Celem pracy była ocena gradientu przez zastawkowego i jego zmian w rocznej kontroli pooperacyjnej u pacjentów z przerostem lewej komory serca poddanych operacji wymiany zastawki aortalnej, u których zastosowano bezstentową biologiczną zastawkę 3F (3F Therapeutics, LakeForest, USA, Medtronic Inc., Minneapolis, USA), wykonaną z osierdzia końskiego.

### Materiał i metody

Badaniem objęto łącznie 40 pacjentów, w tym 8 kobiet i 32 mężczyzn w wieku 23–78 lat, średnio 57 lat ( $\pm$  SD 10,2 roku), których zakwalifikowano do operacji wymiany zastawki aortalnej z powodu jej zwężenia.

Do badania włączono pacjentów, którzy spełniali echokardiograficzne i kliniczne kryteria ciężkiego zwężenia lewego ujścia tętniczego z towarzyszącym przerostem lewej komory mięśnia sercowego. Pacjenci, u których dominowała niedomykalność lewego ujścia tętniczego z rozstrzenią lewej komory serca lub bez przerostu lewej komory, zostali wykluczeni z uwagi na inny przebieg zmian hemodynamicznych i patofizjologicznych po operacji wymiany zastawki aortalnej.

Jako protezę u chorych zastosowano bezstentową biologiczną zastawkę 3F (Medtronic, USA), która zbudowana jest z trzech identycznych płatków zszytych ze sobą w taki sposób, aby kształt wewnętrzny zastawki po otwarciu się płatków odpowiadał modelowi tubularnemu. Zastawka jest fabrycznie przygotowana i przechowywana w roztworze glutałdehydu i nie ma stentu.

Chorych poddano obserwacji przez okres około roku od operacji wymiany zastawki aortalnej.

Oceny parametrów hemodynamicznych zastawek dokonano za pomocą przezklatkowego badania echokardiograficznego. Wszystkie badania wykonał jeden doświadczony echokardiografista aparatem Philips Sonos 5500, głowicą 2,5 MHz. Badania zostały zapisane w celu uzyskania pełnej dokumentacji.

Wszystkie badania wykonywano w obserwacji rocznej w następujących odstępach czasowych: 1 miesiąc, 3–6 miesięcy, 11–14 miesięcy od operacji serca.

### Wyniki

Zabiegi wykonano u 40 pacjentów. Wszystkie przebiegi były bez istotnych powikłań okołozabiegowych.

Średni gradient przez zastawkę aortalną podczas kontroli pooperacyjnej przy wypisie ze szpitala wynosił u wszystkich pacjentów średnio 8,6 mm Hg ( $\pm$  SD = 4,8). W 3–6 miesięcy po operacji jego wartość wynosiła średnio 7,8 mm Hg ( $\pm$  SD = 3,7), a w rok od operacji 7,7 mm Hg ( $\pm$  SD = 2,8). Nieco

wyższe gradienty odnotowano na zastawkach o mniejszych rozmiarach. Zmiany gradientu średniego dla wszystkich pacjentów w przebiegu pooperacyjnym przedstawiono na rycinie 1. Zmiany te były nieistotne statystycznie. Maksymalny gradient przy wypisie ze szpitala wynosił średnio w badanej grupie 16,1 mm Hg ( $\pm$  SD = 8,8). W 3–6 miesięcy po wszczępieniu zastawki maksymalny gradient wynosił średnio 14,5 mm Hg ( $\pm$  SD = 7), a w 12 miesięcy od operacji 14,4 mm Hg ( $\pm$  SD = 5,2). Zmiany w zakresie wysokości gradientu maksymalnego w całym okresie obserwacji pokazały na rycinie 2. Zmiany te nie były istotne statystycznie.

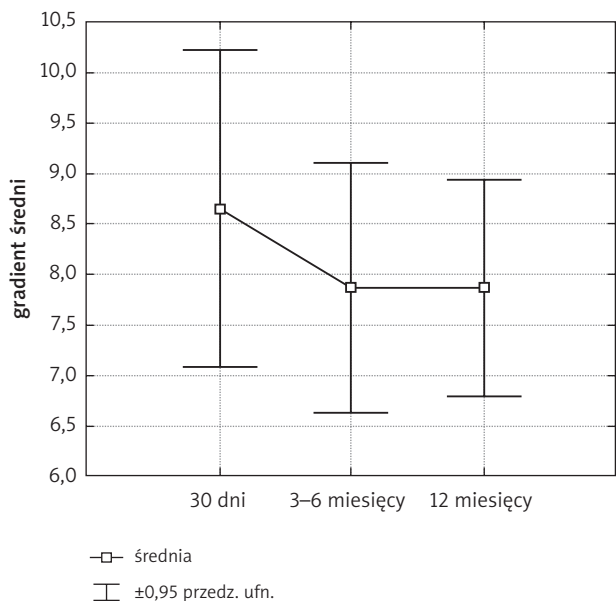
W badanej grupie u jednego chorego odnotowano występowanie gradientu podzastawkowego spowodowanego przerostem przegrody międzykomorowej, który zawęził w niewielkim stopniu drogę ujścia z lewej komory serca. Przedoperacyjny gradient maksymalny u tego chorego wynosił 150 mm Hg. Po wszczępieniu biologicznej zastawki 3F gradient maksymalny obniżył się do 51 mm Hg, w 3–6 miesięcy od operacji do 33 mm Hg, a w 12 miesięcy od operacji do 29 mm Hg. Chory ten nie został wykluczony z badanej grupy. W przypadku pominięcia wyników tego chorego spadek średniego gradientu dla wszystkich chorych jest mniejszy o 0,5 mm Hg, a maksymalnego gradientu o 1 mm Hg od wyników prezentowanych w niniejszej pracy.

### Dyskusja

Głównym celem operacji wymiany zastawki aortalnej jest zmniejszenie gradientu przez zastawkowego, jednak ze względu na wielkość stosowanych protez zastawkowych nie zawsze redukcja gradientu jest całkowita. Autorzy wielu prac podkreślają, że nieuzyskanie optymalnej redukcji gradientu po operacji może powodować нефизиologiczny przepływ przez bioprotezę, co może skutkować nie tylko pozostaniem kompensacyjnego przerostu mięśnia serca, ale przede wszystkim wczesną koniecznością ponownej wymiany zastawki ze względu na jej szybszą degenerację, co znacznie pogarsza rokowanie chorych [6–9].

Badanie echokardiograficzne wykonywane w niniejszym badaniu przy wypisie ze szpitala oraz w 3–6 miesięcy po operacji i 12 miesięcy po operacji wykazało bardzo dobre parametry hemodynamiczne wszystkich wszczepionych zastawek. Zarówno maksymalny gradient, jak i średni gradient oznaczane przy wypisie ze szpitala były niskie w porównaniu z gradientami generowanymi przez standardowe zastawki mechaniczne [10, 11]. Wartości tych gradientów są porównywalne z wynikami uzyskiwanymi w przypadku innych, powszechnie stosowanych w kardiologii zastawek bezstentowych [4, 8, 9, 12–14].

W 3–6-miesięcznej kontroli pooperacyjnej zarówno gradient średni, jak i gradient maksymalny uległy obniżeniu w porównaniu z wynikami zanotowanymi przy wypisie ze szpitala. Gradient maksymalny obniżył się o 1,6 mm Hg, a gradient średni o 0,8 mm Hg. Zmiany te nie były istotne statystycznie, najprawdopodobniej ze względu na małą liczebność grupy. Trend jednak był wyraźny. W kontroli pooperacyjnej wykonanej po roku od operacji nie zaobserwowano dalszego istotnego spadku średniego i maksymalnego gradientu przez zastawkowego.



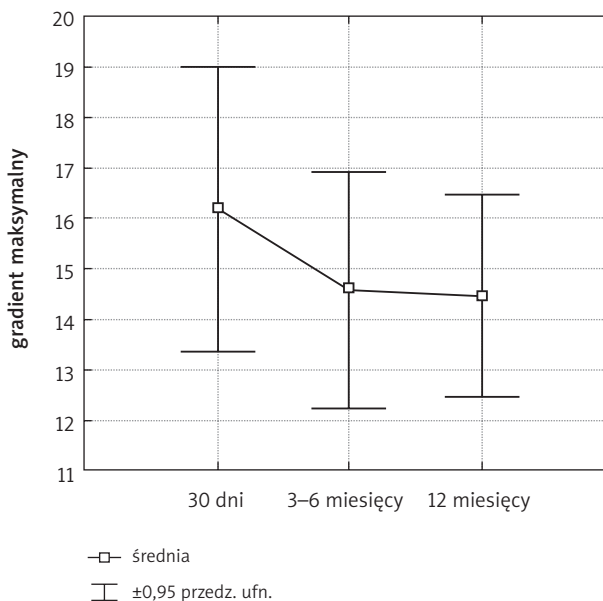
Ryc. 1. Zmiany w wysokości gradientu średniego ( $\pm$  SD) w okresie pooperacyjnym dla wszystkich rozmiarów zastawek łącznie. Zmiana nieistotnie statystycznie

Należy zauważyć, że w porównaniu z innymi ośrodkami wszczepiającymi badaną bioprotezę, parametry hemodynamiczne uzyskane w niniejszej pracy wydają się nieco lepsze od publikowanych przez inne ośrodki [15–17]. Sumaryczny gradient średni w ośrodku we Frankfurcie wynosił po 12 miesiącach 10,3 mm Hg [16] w porównaniu z 7,7 mm Hg w badanej grupie, choć należy zauważyć, że wszczepiano tam również mniejsze rozmiary zastawek. Biorąc jednak pod uwagę konkretne rozmiary zastawek, lepsze wyniki w grupie badanej uzyskano w dwóch rozmiarach zastawek: 25 mm (gradient niższy o 5 mm Hg) oraz 29 mm (gradient średni niższy o 2 mm Hg).

Podobnie nieco gorsze wyniki otrzymała grupa z Berlina [17], uzyskując parametry porównywalne z wynikami ośrodka we Frankfurcie [16].

W porównaniu z wynikami publikowanymi przez grupę badaczy z Berlina należy stwierdzić, że sumaryczny gradient średni po 12 miesiącach kontroli wynosił 13,3 mm Hg [15] i był on również gorszy w porównaniu z uzyskanym w badanej w niniejszej pracy grupie (7,7 mm Hg).

Postępujący spadek gradientu w pierwszych 6 miesiącach od operacji jest najprawdopodobniej związany z obserwowaną w przypadku zastosowania zastawek bezstentowych regresją masy lewej komory serca w przebiegu pooperacyjnym [18, 19]. Zmniejszenie się masy lewej komory skutkuje spadkiem maksymalnej prędkości przepływu przez zastawkę aortalną, a to z kolei zmniejsza generowany gradient. Niestety, zmniejszenie gradientu nie zawsze wprost prowadzi do zmniejszenia przerostu mięśnia serca [19]. Oczywiście obciążenie następcze ulega znacznej redukcji po wymianie zastawki aortalnej, jednak dokonane zmiany degeneracyjne i postępujące zwłóknienie w obrębie mięśnia serca oraz takie choroby współistniejące, jak



Ryc. 2. Zmiany w wysokości gradientu maksymalnego ( $\pm$  SD) w okresie pooperacyjnym dla wszystkich rozmiarów zastawek łącznie. Zmiana nieistotnie statystycznie

nadciśnienie tętnicze, mogą w znaczący sposób ograniczyć stopień pooperacyjnej redukcji przerostu mięśnia serca i wpływać na wyniki hemodynamiczne i kliniczne u tych pacjentów [20–22]. Ocena przerostu mięśnia serca jest tematem odrębnego opracowania.

## Wnioski

1. W badanej grupie uzyskano dobre wyniki hemodynamiczne, w szczególności niski gradient maksymalny i średni.
2. W porównaniu z innymi zastawkami biologicznymi i sztucznymi średni gradient po operacji wydaje się niższy.
3. Badana bioproteza charakteryzuje się nieco niższym gradientem w porównaniu z wynikami publikowanymi przez inne ośrodki wszczepiające tę samą bioprotezę.
4. Gradient średni i gradient maksymalny nie uległy statystycznie istotnym zmianom w rocznej obserwacji pooperacyjnej, mimo że trend był wyraźny.

## Piśmiennictwo

1. Kuduvalli M, Grayson AD, Au J, Grotte G, Bridgewater B, Fabri BM; North West Quality Improvement Programme in Cardiac Interventions. A multi-centre additive and logistic risk model for in-hospital mortality following aortic valve replacement. *Eur J Cardiothorac Surg* 2007; 31: 607-613.
2. Varadarajan P, Kapoor N, Bansal RC, Pai RG. Survival in elderly patients with severe aortic stenosis is dramatically improved by aortic valve replacement: Results from a cohort of 277 patients aged  $>$  or = 80 years. *Eur J Cardiothorac Surg* 2006; 30: 722-727.
3. Kawachi Y, Nakashima A, Kosuga T, Tomoeda H, Nishimura Y, Toshima Y. Early and late results of cardiac and thoracic aortic surgery in octogenarians: comparison with high-risk younger patients. *Circ J* 2003; 67: 539-544.
4. Wendt D, Osswald BR, Kayser K, Thielmann M, Tossios P, Massoudy P, Kamler M, Jakob H. Society of Thoracic Surgeons score is superior to the EuroSCORE determining mortality in high risk patients undergoing isolated aortic valve replacement. *Ann Thorac Surg* 2009; 88: 468-474; discussion 474-475.

5. Wytyczne dotyczące postępowania w zastawkowych wadach serca. Grupa Robocza Europejskiego Towarzystwa Kardiologicznego (ESC) ds. postępowania w zastawkowych wadach serca. *Kardiologia Polska* 2007; 65: 517-564.
6. Lytle BW, Cosgrove DM, Taylor PC, Goormastic M, Stewart RW, Golding LA, Gill CC, Loop FD. Primary isolated aortic valve replacement. Early and late results. *J Thorac Cardiovasc Surg* 1989; 97: 675-694.
7. Ennker JA, Ennker IC, Albert AA, Rosendahl UP, Bauer S, Florath I. The Freestyle stentless bioprosthesis in more than 1000 patients: a single-center experience over 10 years. *J Card Surg* 2009; 24: 41-48.
8. Di Matteo G, Masala N, Swanevelde J, Davies J, Galiñanes M, Sosnowski AW. Clinical outcome of a simplified technique for aortic valve replacement with stentless bioprostheses. *J Heart Valve Dis* 2009; 18: 111-118.
9. Bonacchi M, Giunti G, Prifti E, Rostagno C, Bini M, Frati G, Sani G. Early post-operative outcome and hemodynamic performance of the sorin pericarbon stentless aortic valve. *J Heart Valve Dis* 2002; 11: 703-709.
10. Gott VL, Alejo DE, Cameron DE. Mechanical heart valves: 50 years of evolution. *Ann Thorac Surg* 2003; 76: S2230-S2239.
11. Farè S, Brunella MF, Bruschi G, Cigada A, Vitali E. Materials characterization of explanted mechanical heart valves and comparison to patients' clinical data. *Int J Artif Organs* 2005; 28: 701-710.
12. Lung B. Epidemiology of valvular heart diseases in the adult. *Rev Prat* 2009; 59: 173-177.
13. Dellgren G, Feindel CM, Bos J, Ivanov J, David TE. Aortic valve replacement with the Toronto SPV: long-term clinical and hemodynamic results. *Eur J Cardiothorac Surg* 2002; 21: 698-702.
14. Tamim M, Bové T, Van Belleghem Y, Caes F, François K, Van Nooten GJ. Aortic valve replacement with Toronto SPV in elderly patients: 10-year results. *Asian Cardiovasc Thorac Ann* 2005; 13: 143-148.
15. Eckstein FS, Tevaearai H, Keller D, Schmidli J, Immer FF, Seiler C, Saner H, Carrel TP. Early clinical experience with a new tubular equine pericardial stentless aortic valve. *Heart Surg Forum* 2004; 7: E498-E502.
16. Doss M, Martens S, Wood JP, Miskovic A, Christodoulou T, Wimmer-Greinecker G, Moritz A. Aortic leaflet replacement with the new 3F stentless aortic bioprosthesis. *Ann Thorac Surg* 2005; 79: 682-685.
17. Linneweber J, Kossagk C, Rogge ML, Dushe S, Dohmen P, Konertz W. Clinical experience with the 3F stentless aortic bioprosthesis: one-year follow up. *J Heart Valve Dis* 2006; 15: 545-548.
18. Tamim M, Bové T, Van Belleghem Y, François K, Taeymans Y, Van Nooten GJ. Stentless vs. stented aortic valve replacement: left ventricular mass regression. *Asian Cardiovasc Thorac Ann* 2005; 13: 112-118.
19. Walther T, Falk V, Langebartels G, Krüger M, Bernhardt U, Diegeler A, Gummert J, Autschbach R, Mohr FW. Prospectively randomized evaluation of stentless versus conventional biological aortic valves: Impact on early regression of left ventricular hypertrophy. *Circulation* 1999; 100 (19 suppl): II6-II10.
20. Kunadian B, Vijayalakshmi K, Thornley AR, de Belder MA, Hunter S, Kendall S, Graham R, Stewart M, Thambyrajah J, Dunning J. Meta-analysis of valve hemodynamics and left ventricular mass regression for stentless versus stented aortic valves. *Ann Thorac Surg* 2007; 84: 73-78.
21. Rajappan K, Melina G, Bellenger NG, Amrani M, Khaghani A, Pennell DJ, Yacoub MH. Evaluation of left ventricular function and mass after Medtronic Freestyle versus homograft aortic root replacement using cardiovascular magnetic resonance. *J Heart Valve Dis* 2002; 11: 60-65; discussion 66.
22. Maselli D, Pizio R, Bruno LP, Di Bella I, De Gasperis C. Left ventricular mass reduction after aortic valve replacement: homografts, stentless and stented valves. *Ann Thorac Surg* 1999; 67: 966-971.