Przezklatkowe badanie ultrasonograficzne płuc podczas monitorowania przebiegu pooperacyjnego u dzieci z wrodzonymi wadami serca



Transthoracic lung ultrasound during postoperative intensive care in children with congenital heart disease

Konrad Paczkowski[1], Katarzyna Czeczko[1], Wojciech Kosiak[2], Ireneusz Haponiuk[3], Maciej Chojnicki[3], Radosław Jaworski[3], Mariusz Steffek[3]

[1]Studenckie Koło Ultrasonografii przy Pracowni Diagnostyki Ultrasonograficznej i Biopsyjnej przy Klinice Pediatrii, Hematologii, Onkologii i Endokrynologii Gdańskiego Uniwersytetu Medycznego
[2]Pracownia Diagnostyki Ultrasonograficznej i Biopsyjnej przy Klinice Pediatrii, Hematologii, Onkologii i Endokrynologii Gdańskiego Uniwersytetu Medycznego
[3]Oddział Kardiochirurgii Dziecięcej Pomorskiego Centrum Traumatologii im. Mikołaja Kopernika w Gdańsku

Kardiochirurgia i Torakochirurgia Polska 2012; 1: 114–120

Streszczenie

Wstęp: Przezklatkowe badanie ultrasonograficzne płuc (PBUP) jest stosunkowo mało znane i niedoceniane przez klinicystów. Ze względu na brak promieniowania jonizującego, szybkość i łatwość wykonania, a przede wszystkim możliwość wielokrotnego powtarzania z pełnym bezpieczeństwem, PBUP wydaje się szczególnie cenne w monitorowaniu terapii dzieci, zwłaszcza zagrożonych zaburzeniami w układzie oddechowym.
Cel pracy: Przedstawienie możliwości zastosowania PBUP podczas monitorowania przebiegu pooperacyjnego u dzieci z wrodzonymi wadami serca po operacji kardiochirurgicznej w warunkach krążenia pozaustrojowego (ang. *extracorporeal circulation* – ECC).
Materiał i metody: Od września 2009 r. do czerwca 2011 r. PBUP poddano grupę 126 dzieci (średni wiek – 15,7 miesięcy) z wrodzonymi wadami serca leczonych kardiochirurgicznie w warunkach ECC na Oddziale Kardiochirurgii Dziecięcej Pomorskiego Centrum Traumatologii w Gdańsku. Badania ultrasonograficzne (USG) wykonywane były przyłóżkowo przed operacją oraz w 1. i 2. dobie po operacji kardiochirurgicznej.
Wyniki: U wszystkich dzieci przed operacją obraz USG płuc oceniono jako prawidłowy. W badaniach przeprowadzonych w 1. lub 2. dobie po zabiegu kardiochirurgicznym stwierdzono następujące zmiany: obecność płynu w jamie opłucnowej u 42 dzieci, obrzęk u 16 dzieci, odmę opłucnową u 12 dzieci, zmiany niedodmowe u 20 dzieci – obraz zmian odpowiadał zmianom zapalnym u 11 dzieci, uciskowi przez płyn u 2 dzieci, ostremu uszkodzeniu płuc (ang. *acute lung injury* – ALI)/zespołowi ostrej niewydolności oddechowej (ang. *acute respiratory*

Abstract

Background: Transthoracic lung ultrasound is relatively poorly known and underestimated by clinicians. Due to lack of radiation, ease of performance and possibility of multiple repetition without risk, transthoracic ultrasound could be a valuable examination especially to monitor intensive care of children who are at risk of respiratory disorders.
Aim: The aim of the study is to present the use of transthoracic ultrasound during postoperative intensive care in children with congenital heart disease after cardiac surgery with extracorporeal circulation.
Material and methods: From September 2009 to June 2011 transthoracic sonography was performed in 126 children (average age: 15.7 months) with congenital heart disease who were referred for cardiac surgery with extracorporeal circulation in the Department of Paediatric Cardiac Surgery, Pomeranian Centre of Traumatology in Gdansk. The ultrasound examinations were performed bedside three times: a day before surgery, and on the first and the second postoperative days.
Results: Ultrasound images of lungs were entirely correct in all cases before surgery and no abnormalities were observed, whereas on the first or the second day after surgery several ultrasound findings were observed: pleural effusion in 42 cases, pulmonary oedema in 16 cases, pneumothorax in 12 cases, atelectasis in 20 cases (ultrasound image corresponded with pneumonia in 11 cases, collapse of lung tissue in 2 cases, ALI/ARDS in 2 cases, lesions which suggested pulmonary embolism in 5 cases).

Adres do korespondencji: Konrad Paczkowski, Oddział Kardiochirurgii Dziecięcej, Pomorskie Centrum Traumatologii im. Mikołaja Kopernika w Gdańsku, ul. Nowe Ogrody 1-6, 80-803 Gdańsk, tel./faks: +48 58 764 08 25, e-mail: konradpaczkowski@gmail.com

distress syndrome – ARDS) u 2 dzieci, zmianom sugerującym obecność mikrozatorowości płucnej u 5 dzieci.
Wnioski: Przezklatkowe badanie ultrasonograficzne płuc jest możliwe do wykorzystania podczas monitorowania przebiegu pooperacyjnego u dzieci po operacjach w ECC. Badaniem USG można rozpoznać szereg zagrażających życiu przyczyn zaburzeń w układzie oddechowym i monitorować postępy w terapii.
Słowa kluczowe: wrodzone wady serca, USG, płuca, przezklatkowa ultrasonografia płuc, ultrasonografia klatki piersiowej.

Conclusion: Transthoracic lung ultrasound could be used during postoperative intensive care after cardiac surgery with extracorporeal circulation to diagnose many causes of life-threatening respiratory disorders and also to monitor therapy.
Key words: congenital heart failure, ultrasonography, lung, transthoracic lung ultrasound, chest sonography.

Wstęp

W warunkach sali oddziału pooperacyjnego kardiochirurgii dziecięcej jedynym powszechnie wykorzystywanym badaniem obrazowym w ocenie stanu układu oddechowego jest klasyczne badanie rentgenowskie klatki piersiowej (RTG). Wielokrotna ekspozycja na promieniowanie jonizujące działa szczególnie niekorzystnie na najmłodszych pacjentów. Wpływa to na pewne ograniczenie powtarzalności badania w toku monitorowania terapii pacjenta, a wskazania do wykonania badania RTG klatki piersiowej każdorazowo wymagają szczególnie wnikliwego przeanalizowania. Dążenie do zwiększenia roli badań obrazowych pozbawionych szkodliwego promieniowania wydaje się naturalne. Stale rosnąca liczba doniesień w światowym piśmiennictwie o zaletach i wzrastających możliwościach obrazowania przezklatkowego badania ultrasonograficznego płuc (PBUP), skłaniają do postawienia pytania, czy nie jest to brakujące ogniwo procesu diagnostycznego przy łóżku chorego dziecka [1, 2].

Przezklatkowe badanie ultrasonograficzne płuc odgrywa coraz większą rolę, szczególnie w oddziałach kardiologicznych, intensywnej opieki medycznej czy ratunkowych [3, 4], znajduje zastosowanie w opiece przedszpitalnej, środkach transportu medycznego [5, 6], a nawet w tak ekstremalnych warunkach, jak Międzynarodowa Stacja Kosmiczna [7] czy Mount Everest [8]. O ile zatem łatwiej jest wykonać PBUP w doskonale wyposażonym, także w urządzenia do ultrasonografii (USG), kardiochirurgicznym oddziale pooperacyjnym.

Pierwsze publikacje o możliwości wykorzystania badania USG do oceny układu oddechowego u dzieci pochodzą sprzed 30 lat [9]. Do dziś znaczenie PBUP u dzieci nadal pozostaje marginalne. Przyłóżkowa ultrasonograficzna ocena układu oddechowego mogłaby stanowić szybką, podręczną pomoc dla klinicystów w celu potwierdzenia, wykluczenia lub ukierunkowania postępowania diagnostyczno-terapeutycznego, szczególnie w przypadku pogarszającego się stanu pacjenta.

Cel pracy

Przedstawienie możliwości zastosowania PBUP podczas monitorowania przebiegu pooperacyjnego u dzieci z wrodzonymi wadami serca po leczeniu kardiochirurgicznym w warunkach krążenia pozaustrojowego (ang. *extracorporeal circulation* – ECC).

Materiały i metody

Przezklatkowe badanie ultrasonograficzne płuc wykonywano w ramach projektu podejmującego próbę wykorzystania badania USG w monitorowaniu dobrostanu pacjentów pediatrycznych po operacjach kardiochirurgicznych.

Badania przeprowadzono na grupie dzieci poddanych operacjom kardiochirurgicznym w ECC w okresie wrzesień 2009 – czerwiec 2011 r. na Oddziale Kardiochirurgii Dziecięcej Pomorskiego Centrum Traumatologii im. M. Kopernika w Gdańsku (kierownik: dr n. med. Ireneusz Haponiuk). Do badania włączono grupę 126 dzieci (60 dziewczynek, 66 chłopców) w wieku 5 dni – 11,8 roku (średnia 15,7 miesięcy).

W trakcie przygotowania protokołu badawczego założono, że za pomocą PBUP można rozpoznać wiele potencjalnie zagrażających życiu dziecka stanów chorobowych, jednak ze względu na cel badania (ukazanie potencjału diagnostycznego PBUP), jak i jego charakter (projekt studencki), odstępowano od badania dzieci w najcięższym stanie ogólnym. Jednocześnie przyjęto jako zasadę, że w badanej grupie opisywano każde, nawet występujące w normalnym przebiegu pooperacyjnym odchylenie od normy. Przezklatkowe badanie ultrasonograficzne płuc wykonywane było u każdego pacjenta trzykrotnie – przed operacją kardiochirurgiczną w ECC oraz w 1. i 2. dobie po operacji. Badania po operacji wykonywane były przyłóżkowo na oddziale pooperacyjnym. Podczas badania dzieci znajdowały się wyłącznie w pozycji leżącej na plecach. Oceniano każdą dostępną badaniu przestrzeń międzyżebrową na przedniej, bocznej i tylno-bocznej ścianie klatki piersiowej, przykładając głowicę USG w płaszczyznach poprzecznych i podłużnych w stosunku do ściany klatki piersiowej.

Badania USG wykonywane były przez dwóch badaczy (K.C., K.P.). Do badań wykorzystano dwa aparaty ultrasonograficzne: Esoate MyLab 25 (Esoate Group, Genova, Italy) wyposażony w głowicę liniową i sektorową typu convex o częstotliwościach odpowiednio 12 MHz i 5 MHz oraz Philips iE33 (Philips Healthcare) z głowicą sektorową typu convex Philips C9-4. Wyniki badań USG zapisywano w formie cyfrowej. Uzyskane obrazy USG analizowane były zgodnie z danymi z piśmiennictwa medycznego dostępnego w bazie PubMed.

Na przeprowadzenie projektu badawczego uzyskano zgodę Niezależnej Komisji Bioetycznej do spraw Badań Naukowych przy Gdańskim Uniwersytecie Medycznym oraz każdorazowo pisemną, świadomą zgodę rodziców dziecka na przeprowadzenie badania USG.

Wyniki

Wśród 126 badanych pacjentów z wrodzonymi wadami serca, zakwalifikowanych do zabiegów korekcji kardiochirurgicznej, obserwowano następujące wady: 49 ubytków

w przegrodzie międzykomorowej (ang. *ventricular septal defect* – VSD; 38,8%), 50 ubytków w przegrodzie międzyprzedsionkowej (ang. *atrial septal defect* – ASD; 39,7%), 19 kanałów przedsionkowo-komorowych (ang. *common atrioventricular canal* – CAVSD; 15,1%), 11 tetralogii Fallota (ang. *tetralogy* of *Fallot* – ToF; 8,7%), 31 innych wad serca (24,6%). Obraz płuc w PBUP u wszystkich dzieci przed zabiegiem kardiochirurgicznym został oceniony jako prawidłowy.

W okresie pooperacyjnym płyn w jamach opłucnowych obserwowano u 42 dzieci (33,3%) w 1. dobie, podczas gdy w kolejnej jedynie u 23 pacjentów (18,3%). W żadnym przypadku fakt obecności płynu nie wymagał stosowania dodatkowego drenażu opłucnej. Zwiększoną objętość wody pozanaczyniowej w płucach (w postaci dużej liczby zespołów śródmiąższowo-pęcherzykowych) (ryc. 1D.) w 1. dobie po operacji zaobserwowano u 16 dzieci. Zestawienie obrazu USG z obrazem badania radiologicznego, a zwłaszcza z obrazem klinicznym pacjenta, miało wpływ na wzmożoną restrykcję płynową i kontrolowane odwadnianie pacjentów we wczesnych dobach pooperacyjnych. U 12 dzieci w 1. dobie pooperacyjnej opisywano obecność niewielkiej odmy opłucnowej. W ponownej ocenie w 2. dobie pooperacyjnej u żadnego z chorych nie obserwowano progresji ilości powietrza ani objawów odmy opłucnowej.

Zmiany niedodmowe różnego pochodzenia zobrazowano u 20 dzieci. Obraz USG poszczególnych zmian mógł odpowiadać zmianom zapalnym u 11 dzieci (ryc. 1C.), niedodmie z ucisku u 2 dzieci (ryc. 1B.), zmianom w prze-

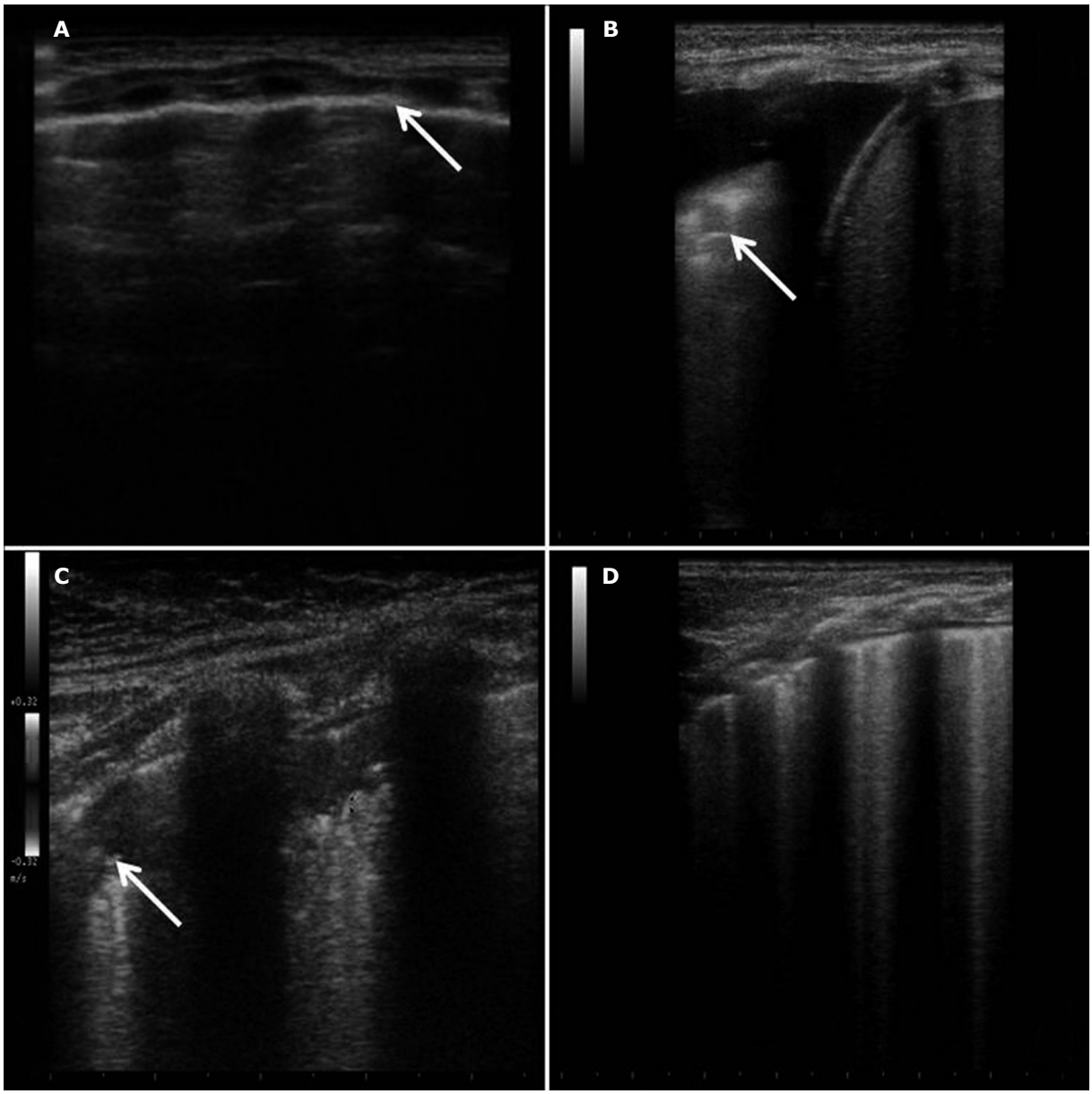

Ryc. 1A–D. Obraz wybranych patologii w przezklatkowym badaniu ultrasonograficznym płuc. A. Obraz prawidłowy (strzałka: linia opłucnej). B. Niedodma (strzałka) spowodowana uciskiem płuca przez płyn w jamie opłucnowej. C. Zmiana zapalna (strzałka: bronchogram powietrzny). D. Zwiększona ilość płynu w miąższu płucnym

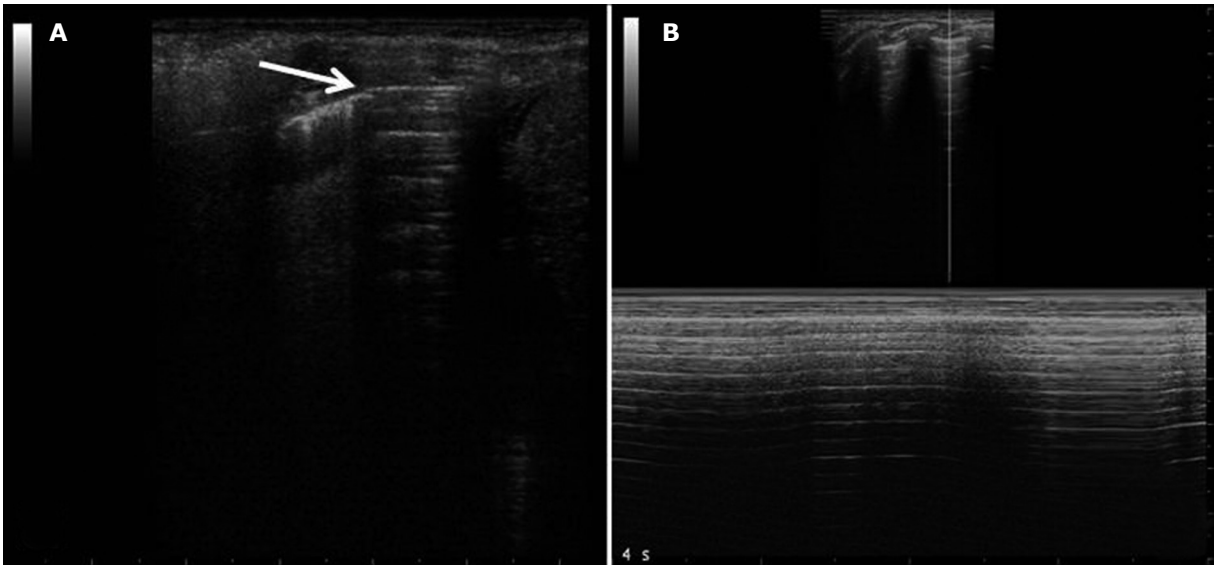

Ryc. 2A–B. Obraz odmy w przezklatkowym badaniu ultrasonograficznym płuc. A. *Lung point* (strzałka) – punkt styku opłucnej ściennej i opłucnej trzewnej na granicy komory odmowej. B. *Stratosphere sign* – artefakt linii A w opcji obrazowania M-mode

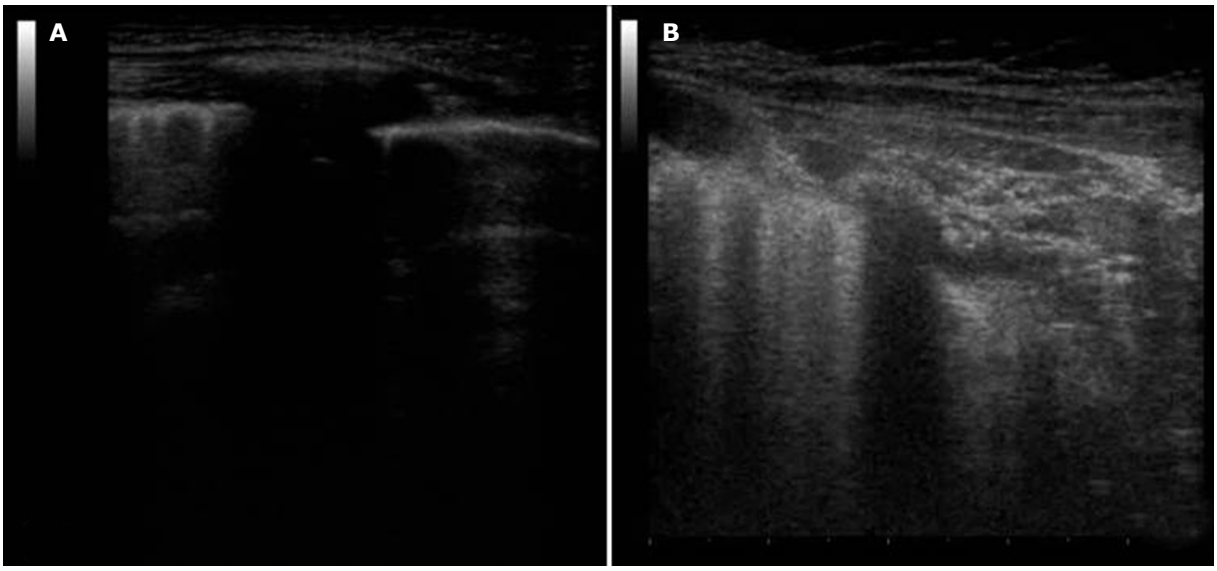

Ryc. 3A–B. Obraz ultrasonograficzny płuca prawego i lewego u dziecka z przesuniętą do oskrzela prawego rurką intubacyjną. A. Płuco prawe – obraz prawidłowy. B. Płuco lewe – zwiększenie ilości płynu w miąższu płucnym (zespoły śródmiąższowo-pęcherzykowe)

biegu ostrego uszkodzenia płuc (ang. *acute lung injury* – ALI)/zespołu ostrej niewydolności oddechowej (ang. *acute respiratory distress syndrome* – ARDS) u 2 dzieci (ryc. 4.), możliwym mikrozatorom płucnym u 5 dzieci. U jednego z badanych pacjentów, w badaniu USG wykonanym bezpośrednio po zabiegu kardiochirurgicznym, zaobserwowano znaczną różnicę w obrazie USG płuca lewego (zespoły śródmiąższowo-pęcherzykowe) (ryc. 3B) i prawego (obraz prawidłowy) (ryc. 3A). Po wykonanym badaniu RTG klatki piersiowej i w oparciu o obraz kliniczny rozpoznano przemieszczenie się rurki intubacyjnej do prawego oskrzela. Repozycjonowano rurkę intubacyjną, uzyskując natychmiastową poprawę wentylacji i stanu klinicznego pacjenta.

Dyskusja

Ze względu na prawie całkowite odbicie fal ultradźwiękowych na granicy tkanek i powietrza wewnątrz płuc uwidocznienie narządów położonych wewnątrz klatki piersiowej jest zwykle trudne, a zobrazowanie płuc wydaje się wręcz niemożliwe. Zmiany patologiczne w płucach zmieniają stopień upowietrznienia pęcherzyków płucnych i umożliwiają głębszą penetrację ultradźwięków, stanowiąc swoiste okna akustyczne. Wynika z tego, że możliwe jest obrazowanie wyłącznie zmian patologicznych bezpośrednio przylegających do opłucnej płucnej. Dane z piśmiennictwa podają, że w grupie pacjentów w stanach zagrożenia życia aż 98,5% istotnych klinicznie zmian ma bezpośredni kontakt z opłucną płucną [3], stając się „widocznymi" w PBUP.

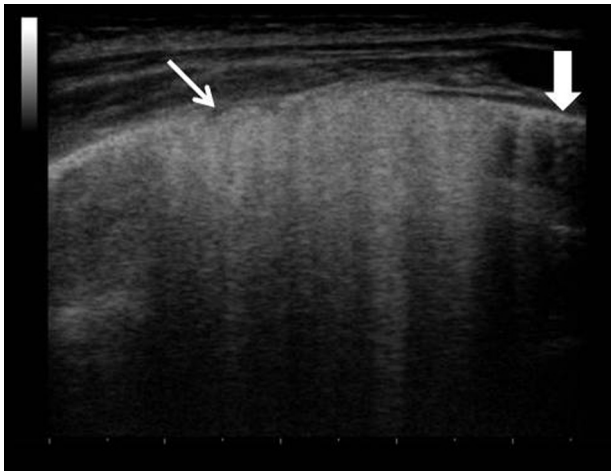

Ryc. 4. Obraz ultrasonograficzny w podejrzeniu ostrego uszkodzenia płuc/zespołu ostrej niewydolności oddechowej. Gruba strzałka – fragment prawidłowego obrazu płuca, cienka strzałka – nieprawidłowa linia opłucnej (fragmentaryczna, pogrubiała), liczne zespoły śródmiąższowo-pęcherzykowe dające obraz „białego płuca"

Ponadto USG płuc to „USG artefaktów". Zmiany patologiczne w płucach zmieniają propagację ultradźwięków, powodując powstanie charakterystycznych dla danej patologii artefaktów. Właściwa ocena poszczególnych artefaktów, jak i ich wspólnego występowania, umożliwia szybkie rozróżnienie podstawowych przyczyn ostrej niewydolności oddechowej. W grupie pacjentów dorosłych diagnostyka ostrej niewydolności oddechowej możliwa jest przy użyciu prostego protokołu kilku przyłożeń głowicy USG opisanej jako *Blue-protocol* przez Lichtenstein i wsp. [10].

Mimo stale rosnącej liczby publikacji traktujących o możliwościach PBUP w grupie pacjentów dorosłych, nadal jedynie pojedyncze doniesienia dotyczą zastosowania tego badania u dzieci. Różnice pomiędzy obrazem USG dziecka i dorosłego są nieznaczne, a artefakty występujące w obu grupach pacjentów są takie same. Z uwagi na małe rozmiary klatki piersiowej u dziecka jednym podłużnym przyłożeniem głowicy USG obrazowanych jest jednocześnie kilka przestrzeni międzyżebrowych, a mniejsze i mniej uwapnione żebra umożliwiają zobrazowanie również obszarów pod żebrami. Dzięki temu PBUP zajmuje znacznie mniej czasu w grupie pacjentów pediatrycznych, bardzo szybko dając odpowiedź co do możliwych przyczyn zaburzeń w układzie oddechowym. Dodatkową zaletą PBUP jest możliwość wykonania go bez zmiany pozycji dziecka, co ma istotne znaczenie w przypadku małych dzieci monitorowanych zarówno nieinwazyjnie, jak i inwazyjnie. Badanie można powtarzać dowolną liczbę razy, monitorując na bieżąco stan układu oddechowego.

Ocena prawidłowego obrazu USG płuca polega na ocenie linii opłucnej, czyli blaszki ściennej i blaszki trzewnej opłucnej, która powinna być gładka i nie przekraczać grubości 2 mm (ryc. 1A.). Drugim najważniejszym parametrem jest ocena „objawu ślizgania", czyli ruchomości względem siebie obu blaszek opłucnej. Prawidłowa morfologia linii opłucnej, obecność „objawu ślizgania" oraz brak patologicznych artefaktów pozwalały zakwalifikować obraz płuc jako prawidłowy [10–12].

Ultrasonograficzna diagnostyka płynu w opłucnych jest prosta i czuła, możliwe do zaobserwowania jest już 5 ml płynu w jamie opłucnowej u pacjenta stojącego [13]. Płyn w badaniu USG uwidaczniany jest jako bezechowa przestrzeń pomiędzy opłucną płucną a opłucną ścienną, najczęściej zlokalizowana w zachyłku przeponowo-żebrowym, a u pacjentów leżących, również wzdłuż tylnej powierzchni klatki piersiowej [1, 3]. Na podstawie obrazu USG możliwe jest wnioskowanie o charakterze płynu, zależnie od jego objętości, lokalizacji oraz obecności dodatkowych ech.

Diagnostyka USG odmy opłucnowej charakteryzuje się blisko 100-procentową swoistością, a możliwe jest wykrycie już 10 cm^3 powietrza u osób dorosłych [14]. Dotychczas ukazały się jedynie nieliczne publikacje dotyczące diagnostyki USG odmy u dzieci. Obraz odmy opłucnowej w PBUP charakteryzuje się obecnością równoległych do linii opłucnej hiperechogennych linii (artefakt linii A) (ryc. 2B.), brakiem „objawu ślizgania" oraz najbardziej swoistym objawem *lung point* (punkt styku opłucnej ściennej i opłucnej trzewnej na granicy komory odmowej) (ryc. 2A.) [12, 14].

Czułość i swoistość PBUP w diagnozowaniu obrzęku płuc opisywana jest na poziomie odpowiednio 97% i 95% [10]. Podstawowym artefaktem USG wskazującym na obrzęk płuc jest występowanie nad całą powierzchnią przednią i boczną klatki piersiowej zespołów śródmiąższowo-pęcherzykowych – artefaktów utworzonych przez co najmniej 3 blisko siebie leżące linie B. Liczba zespołów śródmiąższowo-pęcherzykowych jest ściśle związana ze stopniem nasilenia zmian obrzękowych (ryc. 1D) [2].

Przezklatkowym badaniem ultrasonograficznym można obrazować zmiany niedodmowe różnego pochodzenia. Na podstawie obrazu USG można wnioskować o charakterze zmian niedodmowych i ich powiązaniu ze stanem klinicznym pacjenta, a aktualnymi badaniami dodatkowymi wpływać na postępowanie terapeutyczne. Niedodma może być spowodowana zmianami zapalnymi, zamknięciem oskrzela doprowadzającego, zmianami zatorowymi lub uciskiem z zewnątrz, np. przez nagromadzenie płynu wewnątrz jamy opłucnowej.

Zmiany zapalne w obrazie USG widoczne są w postaci nieregularnego, o postrzępionym zarysie zewnętrznym, obszaru konsolidacji o echogeniczności i echostrukturze zbliżonej do obrazu wątroby [15]. Charakterystyczny dla zapalenia płuc jest bronchogram powietrzny (87% przypadków zapalenia płuc) w postaci licznych, niewielkich hiperechogennych punktów odpowiadających obecności powietrza wewnątrz dróg oddechowych [16].

Zmiany niedodmowe mogą powstawać również w przebiegu ostrego uszkodzenia płuc (ang. *acute lung injury* – ALI)/zespołu ostrej niewydolności oddechowej (ang. *acute respiratory distress syndrome* – ARDS). Badaniem obrazowym koniecznym do potwierdzenia ALI/ARDS jest RTG klatki piersiowej, ale podejrzenie ich wystąpienia można wysunąć już w PBUP. Ultrasonograficzne kryteria rozpoznania ALI/ARDS obejmują: 1) zespoły śródmiąższowo-pęcherzykowe lub „białe płuco", 2) nieprawidłowości linii opłucnej – pogrubienie

> 2 mm, drobne (do 2,0–3,0 mm średnicy), podopłucnowe konsolidacje, 3) obszary z nieobecnym lub zredukowanym „objawem ślizgania", 4) *spared areas* – występowanie obszarów prawidłowego obrazu płuca i obszarów z zespołami śródmiąższowo-pęcherzykowymi, 5) konsolidacje o echogeniczności wątroby z powietrznym bronchogramem, 6) wysięk opłucnowy, 7) *lung pulse* – określany jako brak „objawu ślizgania" i przemieszczanie się płuca zgodnie z akcją serca [17–19].

Najwięcej trudności i kontrowersji sprawia rozpoznanie zatorowości płucnej. Zmiany zatorowe opisywane są jako podopłucnowe konsolidacje klinowatego lub rzadziej okrągłego kształtu, którym towarzyszy fragmentaryczność linii opłucnej, a także często tzw. artefakt linii C – hiperechogenna linia wychodząca ze szczytu zmiany i biegnąca do brzegu ekranu [20]. Ponadto, w 61% obserwowany jest towarzyszący wysięk opłucnowy [21]. Za pomocą opcji kolorowego dopplera zobrazować można zamknięcie naczynia dochodzącego do szczytu zmiany. Dla pewnego rozpoznania zatorowości płucnej potrzebne jest zobrazowanie dwóch lub więcej zmian o takiej morfologii, z towarzyszącym wysiękiem w jamie opłucnej [22]. Prawdopodobna zatorowość płucna może być rozpoznana, gdy zaobserwowano jedną charakterystyczną zmianę i wysięk w opłucnej.

Analizując uzyskane na podstawie badań PBUP obrazy i dane, należy zwrócić uwagę na fakt zauważalnej, powtarzalnej i zmiennej w czasie dynamiki obrazów typowych dla rozpoznania obecności tak groźnych patologii, jak odma, obrzęk czy zatorowość płucna, których ostatecznie – co należy podkreślić – nie rozpoznano u leczonych dzieci. Wnikliwa analiza stanu klinicznego pacjentów, wyników badań dodatkowych oraz potencjalnie przydatnych nowych metod, takich jak obrazowanie płuc z zastosowaniem przyłóżkowej USG u pacjentów, których chce się chronić przed nadmierną ekspozycją na promieniowanie rentgenowskie, pozwala uzyskać dodatkowe dane umożliwiające odpowiednio wczesną, korzystną dla chorego modyfikację strategii leczenia. Podobne przydatne klinicznie dane uzyskano na podstawie oceny USG jamy brzusznej u dzieci z wrodzonymi wadami serca leczonych w ECC [23].

Podczas realizacji projektu wykorzystywano zarówno głowicę liniową, jak i głowicę sektorową typu convex. W opinii autorów szczególnie wartościowa w badaniach najmniejszych dzieci jest głowica liniowa. Doskonale uwidacznia struktury w bliskiej odległości od głowicy USG, pozwala na precyzyjną ocenę linii opłucnej, pomiary grubości linii opłucnej, ocenę morfologii, echogeniczności i echostruktury zmian leżących podopłucnowo. Z kolei głowica sektorowa typu convex lepiej uwidacznia patologiczne artefakty. Nie znajdowała zastosowania echokardiograficzna głowica sektorowa, która uwidaczniała zbyt mały obszar linii opłucnej i tkanki płucnej. Przezklatkowe badanie ultrasonograficzne płuc może być wykonywane przy użyciu nawet najprostszego aparatu USG. Nowsze aparaty wyposażone w różnego rodzaju filtry i systemy przetwarzania obrazu mogą utrudniać lub wręcz uniemożliwiać ocenę artefaktów. Korzystne jest wówczas wyłączenie w aparacie do USG tego typu programów podczas badania.

Wnioski

Przezklatkowe badanie ultrasonograficzne płuc jest możliwe do wykorzystania podczas monitorowania przebiegu pooperacyjnego u dzieci po operacjach w ECC. Badaniem USG można rozpoznać szereg zagrażających życiu przyczyn zaburzeń w układzie oddechowym i monitorować postępy w terapii. Przezklatkowe badanie ultrasonograficzne płuc jest badaniem łatwym do nauczenia, szybkim, możliwym do wykonania przez klinicystę z jedynie podstawową wiedzą dotyczącą obsługi aparatu USG. Jednocześnie jest badaniem bezpiecznym dla małych pacjentów, powtarzalnym, dostępnym w każdej chwili przyłóżkowo, a przez to może być niezwykle pomocne w leczeniu pooperacyjnym pacjentów i podejmowaniu decyzji diagnostyczno-terapeutycznych.

Fragmenty pracy prezentowane były podczas 21st European Students' Conference, Berlin 2010.

Piśmiennictwo

1. Beckh S, Bölcskei PL, Lessnau KD. Real-time chest ultrasonography: a comprehensive review for the pulmonologist. Chest 2002; 122: 1759-1773.
2. Soldati G, Sher S. Bedside lung ultrasound in critical care practice. Minerva Anestesiol 2009; 75: 509-517.
3. Lichtenstein DA. Ultrasound examination of the lungs in the intensive care unit. Pediatr Crit Care Med 2009; 10: 693-698.
4. Soldati G, Sher S. Bedside lung ultrasound in critical care practice. Minerva Anestesiol 2009; 75: 509-517.
5. Rempell JS, Noble VE. Using lung ultrasound to differentiate patients in acute dyspnea in the prehospital emergency setting. Crit Care 2011; 15: 161.
6. Neesse A, Jerrentrup A, Hoffmann S, Sattler A, Görg C, Kill C, Gress TM, Kunsch S. Prehospital chest emergency sonography trial in Germany: a prospective study. Eur J Emerg Med 2011; Aug 17.
7. Hamilton DR, Sargsyan AE, Kirkpatrick AW, Nicolaou S, Campbell M, Dawson DL, Melton SL, Beck G, Guess T, Rasbury J, Dulchavsky SA. Sonographic detection of pneumothorax and hemothorax in microgravity. Aviat Space Environ Med 2004; 75: 272-277.
8. Otto C, Hamilton DR, Levine BD, Hare C, Sargsyan AE, Altshuler P, Dulchavsky SA. Into thin air: extreme ultrasound on Mt Everest. Wilderness Environ Med 2009; 20: 283-289.
9. Haller JO, Schneider M, Kassner EG, Friedman AP, Waldroup LD. Sonographic evaluation of the chest in infants and children. AJR Am J Roentgenol 1980; 134: 1019-1027.
10. Lichtenstein DA, Mezière GA. Relevance of lung ultrasound in the diagnosis of acute respiratory failure: the BLUE protocol. Chest 2008; 134: 117-125.
11. Lichtenstein DA. General ultrasound in the critically ill. Springer, France 2002: 96, 105, 116.
12. Lichtenstein DA, Menu Y. A bedside ultrasound sign ruling out pneumothorax in the critically ill. Lung sliding. Chest 1995; 108: 1345-1348.
13. Gryminski J, Krakówka P, Lypacewicz G. The diagnosis of pleural effusion by ultrasonic and radiologic techniques. Chest 1976; 70: 33-37.
14. Galbois A, Ait-Oufella H, Baudel JL, Kofman T, Bottero J, Viennot S, Rabate C, Jabbouri S, Bouzeman A, Guidet B, Offenstadt G, Maury E. Pleural ultrasound compared with chest radiographic detection of pneumothorax resolution after drainage. Chest 2010; 138: 648-655.
15. Mathis G. Inflammatory consolidations in the lung. In: Mathis G. Chest Sonography. Springer, Heidelberg 2008.
16. Weinberg B, Diakoumakis EE, Kass EG, Seife B, Zvi ZB. The air bronchogram: sonographic demonstration. AJR Am J Roentgenol 1986; 147: 593-595.
17. Copetti R, Soldati G, Copetti P. Chest sonography: a useful tool to differentiate acute cardiogenic pulmonary edema from acute respiratory distress syndrome. Cardiovasc Ultrasound 2008; 6: 16.
18. Lichtenstein D, Goldstein I, Mourgeon E, Cluzel P, Grenier P, Rouby JJ. Comparative diagnostic performances of auscultation, chest radiography, and lung ultrasonography in acute respiratory distress syndrome. Anesthesiology 2004; 100: 9-15.

19. Copetti R, Cattarossi L, Macagno F, Violino M, Furlan R. Lung ultrasound in respiratory distress syndrome: a useful tool for early diagnosis. Neonatology 2008; 94: 52-59.
20. Kosiak M, Korbus-Kosiak A, Kosiak W, Potaz P. Is chest sonography a breakthrough in diagnosis of pulmonary thromboembolism in children? Pediatr Pulmonol 2008; 4: 1183-1187.
21. Reissig A, Heyne JP, Kroegel C. Sonography of lung and pleura in pulmonary embolism: sonomorphologic characterization and comparison with spiral CT scanning. Chest 2001; 120: 1977-1983.
22. Mathis G, Blank W, Reissig A, Lechleitner P, Reuss J, Schuler A, Beckh S. Thoracic ultrasound for diagnosing pulmonary embolism: a prospective multicenter study of 352 patients. Chest 2005; 128: 1531-1538.
23. Paczkowski K, Czeczko K, Kosiak W, Haponiuk I, Chojnicki M. Operacja kardiochirurgiczna w krążeniu pozaustrojowym u dzieci – przyczyną wystąpienia obrzęku ściany pęcherzyka żółciowego? Kardiochir Torakochir Pol 2010, 7: 462- 485.