

(10)

# Antagoniści receptora mineralokortykoidowego w leczeniu przewlekłej centralnej surowiczej chorioretinopatii

## *The use of mineralocorticoid receptor antagonists in chronic central serous chorioretinopathy*

Weronika Pocij-Marciak, Izabella Karska-Basta, Joanna Ożóg-Baran, Agnieszka Kubicka-Trzaska, Agnieszka Filemonowicz-Skoczek, Bożena Romanowska-Dixon

Klinika Okulistyki i Onkologii Okulistycznej Katedry Okulistyki Uniwersytetu Jagiellońskiego Collegium Medicum w Krakowie  
Kierownik: prof. dr hab. n. med. Bożena Romanowska-Dixon

### Abstrakt:

**Cel:** ocena wpływu eplerenonu na funkcję i morfologię plamki u chorych na przewlekłą centralną surowiczą chorioretinopatię.  
**Material i metody:** obserwacją objęto 17 oczu u 16 pacjentów w wieku od 32 do 66 lat, którzy byli leczeni w Klinice Okulistyki i Onkologii Okulistycznej Uniwersytetu Jagiellońskiego w Krakowie z powodu przewlekłej centralnej surowiczej chorioretinopatii. Objawy utrzymywały się od 4 do 24 miesięcy. U pacjentów zastosowano leczenie doustne eplerenonem według schematu: 25 mg/dobę przez tydzień, następnie 50 mg/dobę przez trzy miesiące. Podczas badania wstępnego przed włączeniem leczenia i podczas badań kontrolnych (po 1–1,5 miesiąca i po 3–4 miesiącach) oceniano najlepiej skorygowaną ostrość wzroku (za pomocą tablic Snellena, używając skali dziesiętnej), centralną grubość siatkówki za pomocą optycznej koherentnej tomografii oraz zaburzenia widzenia centralnego za pomocą testu Amslera.

**Wyniki:** średnia najlepiej skorygowana ostrość wzroku wynosiła 0,61 ( $\pm 0,25$ ) w badaniu wstępnym, 0,67 ( $\pm 0,28$ ) w pierwszym badaniu kontrolnym i 0,72 ( $\pm 0,28$ ) w drugim badaniu kontrolnym. Centralna grubość siatkówki zmniejszyła się średnio z 367  $\mu\text{m}$  ( $\pm 70$ ) w badaniu wstępnym do 264  $\mu\text{m}$  ( $\pm 50$ ) i 248  $\mu\text{m}$  ( $\pm 50$ ) odpowiednio w pierwszym i drugim badaniu kontrolnym ( $p < 0,01$ ). W pierwszym badaniu kontrolnym zmniejszenie metamorfopsji w teście Amslera stwierdzono w 10 oczach (58,8%), a brak poprawy w 7 oczach (41,2%), w drugim badaniu kontrolnym natomiast mniejsze falowanie linii stwierdzono w 7 oczach (50%), a brak poprawy w 7 oczach (50%).

**Wnioski:** wyniki naszych obserwacji wskazują, że eplerenon może stanowić alternatywną metodę leczenia przewlekłej centralnej surowiczej chorioretinopatii, szczególnie w przypadkach, w których istnieją przeciwwskazania do zastosowania innych metod terapeutycznych – np. laserokoagulacji siatkówki. Do potwierdzenia tych wyników konieczne jest jednak przeprowadzenie randomizowanych badań kontrolnych.

### Słowa kluczowe:

centralna surowicza chorioretinopatia, antagoniści receptora mineralokortykoidowego, centralna grubość siatkówki.

### Abstract:

**Aim:** To assess the effect of eplerenone on macular structure and function in patients with chronic central serous chorioretinopathy.

**Material and methods:** 17 eyes of 16 patients (aged 32–66 years) with chronic central serous chorioretinopathy treated at the Department of Ophthalmology and Ocular Oncology, Jagiellonian University in Cracow were enrolled. The duration of symptoms ranged between 4 and 24 months. The patients were dosed with eplerenone according to the scheme: first 25 mg/day for a week, then 50 mg/day for 3 months. The baseline examination and two follow-up visits (after 1–1,5 months and after 3–4 months respectively) involved best corrected visual acuity (Snellen, decimal scale), central retinal thickness in optical coherence tomography and visual disturbances in Amsler test.

**Results:** The mean best corrected visual acuity improved from 0.61 ( $\pm 0.25$ ) to 0.67 ( $\pm 0.28$ ) and 0.72 ( $\pm 0.28$ ) at the first and second follow-up appointment, respectively. Central retinal thickness declined from 367  $\mu\text{m}$  ( $\pm 70$ ) to 264  $\mu\text{m}$  ( $\pm 50$ ) and 248  $\mu\text{m}$  ( $\pm 50$ ) at the first and second follow up appointment, respectively ( $p < 0.05$ ). Amsler test findings improved in 10 eyes (58.8%), while the deterioration in central vision remained unchanged in 7 eyes (41.2%) at the first follow up appointment. During the second follow-up appointment, though, Amsler test improvement was reported in 7 eyes (50%), while the deterioration in central vision remained unchanged in 7 eyes (50%).

**Conclusions:** Our study suggests that eplerenone may provide an alternative treatment of chronic central serous chorioretinopathy, especially in patients with known contraindications to or ineligible for other treatments (for instance, retinal laser photocoagulation). Further randomized controlled trial is required.

### Key words:

central serous chorioretinopathy, antagonists of mineralocorticoid receptor, central retinal thickness.

### Wstęp

Centralna surowicza chorioretinopatia (Central Serous Chorioretinopathy – CSC) jest schorzeniem upośledzającym widze-

nie centralne, które występuje przeważnie u młodych mężczyzn, z częstością około 5,8–10/10000 (1, 2). Patomechanizm powstawania CSC pozostaje nadal niejasny. U podłoża tego scho-

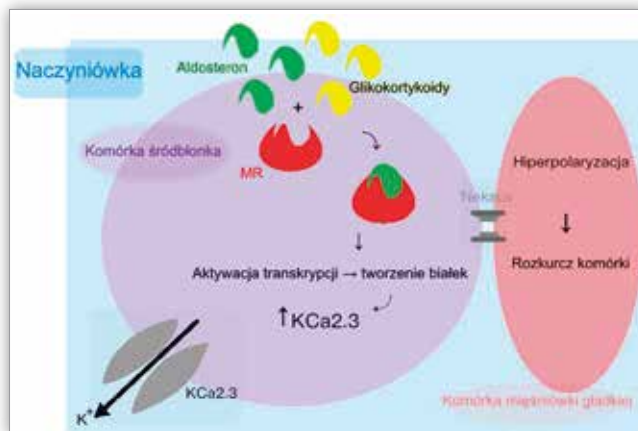
zenia leżą prawdopodobnie uszkodzenie nabłonka barwnikowego siatkówki (Retinal Pigment Epithelium – RPE) lub dysfunkcja w krążeniu na poziomie choriokapilarów, prawdopodobnie na drodze nadmiernego pobudzenia receptorów mineralokortykoidowych w naczyniach naczyniówki (1, 2). Spośród czynników ryzyka najczęściej wymienia się ogólną kortykosteroidoterapię, osobowość typu A, przeżyty stres, ciężę oraz zespół Cushinga, chociaż opisywano również związek CSC z nadciśnieniem tętniczym, nadużywaniem alkoholu, chorobami układowymi, chorobą refluksową i zakażeniem *Helicobacter pylori* (1, 3). Najczęściej CSC ustępuje samoistnie w okresie około 3 miesięcy (1). W większości przypadków w tym okresie nie podejmuje się żadnego leczenia, a jedynie obserwuje pacjentów, w przeciwieństwie do postaci przewlekłej lub nawracającej CSC.

Stosowane dotychczas metody terapeutyczne CSC można podzielić na cztery grupy takie jak:

1. miejscowa fotokoagulacja laserowa mająca na celu zmniejszenie ogniskowego przecieku na poziomie RPE lub przepuszczalności naczyń naczyniówki. Standardowo wykorzystywany jest laser argonowy (4). Opisywano również zastosowanie lasera diodowego w leczeniu CSC (5), a także lasera mikropulsowego ( $\lambda=577$  nm,  $t=0,2$  ms) (6), przezręczniczej termoterapii (Transpupillary Thermotherapy – TTT) (7), selektywnej terapii siatkówki (Selective Retina Therapy – SRT) z użyciem pulsed double-Q-switched Nd-YLF prototype laser ( $\lambda=527$  nm,  $t=1,7$   $\mu$ s) (8) lub terapii fotothermalnej z wykorzystaniem PASCAL Streamline ( $\lambda=577$  nm,  $t=15$  ms) (9). Wielu autorów podkreśla także korzyści płynące z zastosowania terapii fotodynamicznej (Photodynamic Therapy – PDT) w leczeniu przewlekłej postaci CSC (10);
2. leczenie dożłokowymi iniekcjami preparatów anti-VEGF mające na celu zahamowanie aktywności czynnika wzrostu naczyń (11);
3. leczenie ogólnoustrojowe celowane na zmniejszenie stężenia kortykosteroidów, np. mifeprostonem (12), ketokonazolem (13), propranololem (14), oraz leczenie doustne diuretykami, np. acetazolamidem (15). W najnowszych publikacjach autorzy przedstawiają korzystne wyniki doustnej terapii CSC eplerenonem (2);
4. leczenie miejscowe kroplami – opisano wykorzystanie w miejscowej terapii CSC niesteroidowych leków przeciwzapalnych takich jak nepafenac (16) oraz inhibitorów anhidrazy węglanowej takich jak acetazolamid (15).

Kortykosteroidy (zarówno wydzielane endogennie, jak i te stosowane terapeutycznie) sprzyjają występowaniu CSC i mogą nasilać objawy schorzenia już istniejącego (17). Dzielimy je na glikokortykoidy (kortyzol, kortykosteron i kortyzon) i mineralokortykoidy (aldosteron). Hormony steroidowe z obu ww. grup łączą się z receptorem mineralokortykoidowym (Mineralocorticoid Receptor – MR). Glikokortykoidy są rozkładane do metabolitów o mniejszym powinowactwie do MR niż mineralokortykoidy, dlatego też te ostatnie wykazują większe powinowactwo do MR niż glikokortykoidy (18). Ekspresja MR występuje nie tylko w nerkach, a tak do niedawna sądzono, lecz także w naczyniach siatkówki i naczyniówki (19). Zhao i wsp. opublikowali wyniki badań doświadczalnych przeprowadzonych na szczurach, potwierdzili w nich, że aldosteron oddziałuje na naczynia naczyniówki (20).

Aktywacja MR powoduje poszerzenie naczyń naczyniówki i zwiększenie ich przepuszczalności. Aldosteron jako hormon steroidowy reguluje szlaki wewnątrzkomórkowe, wpływając na produkcję nowych białek. To prowadzi do wytworzenia większej liczby śródłonkowych kanałów potasowych („up-regulation”), których obecność zależy od obecności wapnia w komórce. Powyższe działanie wpływa na hiperpolaryzację i następczy rozkurcz mięśniówki gładkiej naczyń naczyniówki (2) (ryc. 1.). Antagoniści receptora mineralokortykoidowego (np. eplerenon) odwracają działanie mineralokortykoidów, zapobiegając rozkurczowi naczyń naczyniówki. Ze względu na brak w naczyniach siatkówki ekspresji kanałów potasowych nie dochodzi w nich do ww. zmian (21).



Ryc. 1. Schemat działania receptora mineralokortykoidowego (MR). Aktywacja MR powoduje poszerzenie naczyń naczyniówki i zwiększenie ich przepuszczalności. Aldosteron jako hormon steroidowy reguluje szlaki wewnątrzkomórkowe, wpływając na produkcję nowych białek. To prowadzi do wytworzenia większej liczby śródłonkowych kanałów potasowych.

Fig. 1. Diagram illustrating the function of the mineralocorticoid receptor (MR). MR activation causes vasodilation and increases the permeability of choroidal vessels. As a steroid hormone, aldosterone regulates intracellular pathways, affecting the production of new proteins. As a result, more endothelial vasodilatory potassium channels are formed.

Eplerenon – specyficzny antagonistą MR zaliczany do grupy diuretyków oszczędzających potas, jest lekiem stosowanym w leczeniu nadciśnienia tętniczego i zastoinowej niewydolności serca (22). Jego najczęstszym działaniem niepożądanym jest hiperkaliemia. Podczas terapii eplerenonem konieczne są więc regularne kontrole stężenia potasu we krwi, szczególnie u chorych na cukrzycę i choroby nerek (22). Dzięki specyficznemu działaniu eplerenon nie wywołuje wielu niepożądanych działań charakterystycznych dla innych antagonistów MR (np. spironoloktonu) – takich jak np. ginekomastia – i jest dobrze tolerowany przez pacjentów.

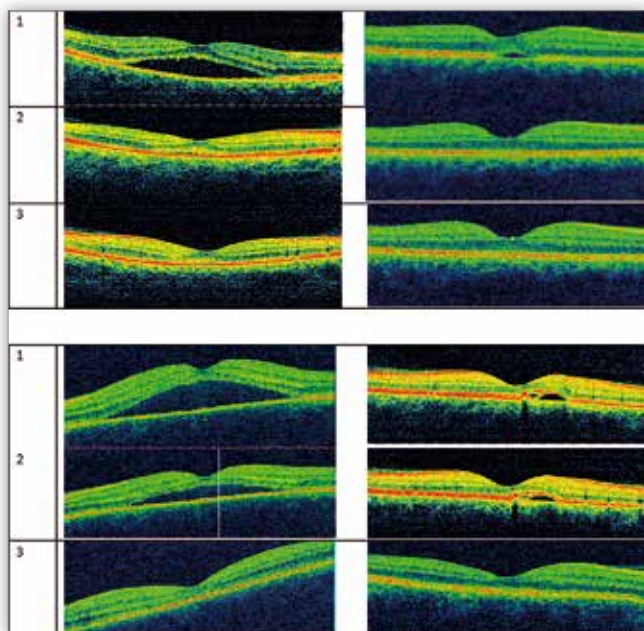
### Cel

Celem pracy jest ocena wpływu eplerenonu na funkcję i morfologię plamki u chorych na przewlekłą centralną surowiczą chorioretinopatię.

### Materiał i metody

Obserwacją objęto 17 oczu u 16 chorych – 13 mężczyzn i 3 kobiety w wieku od 32 do 66 lat (średni wiek 41,71 roku)

– leczonych w Klinice Okulistyki i Onkologii Okulistycznej Uniwersytetu Jagiellońskiego w Krakowie z powodu przewlekłej centralnej surowiczej chorioretinopatii. Czas trwania objawów choroby wynosił od 4 do 24 miesięcy (średnio 8 miesięcy). Chorych poddano leczeniu doustnemu eplerenonem (Inspra – Pfizer) według schematu: 25 mg/dobę przez tydzień, następnie 50 mg/dobę przez 3 miesiące. Podczas badania wstępnego przed włączeniem leczenia i podczas badań kontrolnych (po 1–1,5 miesiąca i po 3–4 miesiącach) oceniano: najlepiej skorygowaną ostrość wzroku (Best Corrected Visual Acuity – BCVA) za pomocą tablic Snellena (używając skali dziesiętnej), centralną grubość siatkówki (Central Retinal Thickness – CRT) za pomocą badania optycznej koherentnej tomografii (Optical Coherence Tomography – OCT) (ryc. 2.) oraz zaburzenia widzenia centralnego za pomocą testu Amslera.



**Ryc. 2.** Zmiany w obrazie badania OCT u 4 wybranych pacjentów: 1. – badanie wstępne, 2. – pierwsze badanie kontrolne, 3. – drugie badanie kontrolne. W drugim badaniu kontrolnym jest widoczne całkowite wchłonięcie się płynu podsiatkówkowego.

**Fig. 2.** Evolution of OCT images in four selected subjects: 1 – baseline, 2 – first follow-up appointment, 3 – second follow-up appointment. A complete resolution of subretinal fluid is visible in the last scan.

**Kryteria włączenia do badania**

1. Rozpoznanie przewlekłej CSC ustalone na podstawie objawów klinicznych, obrazu dna oka i wyników OCT.
2. Wiek powyżej 18 lat.
3. Uzyskanie świadomej zgody na proponowane leczenie.

**Kryteria wyłączenia z badania**

1. Wcześniej przeprowadzone: terapia PDT, laserokoagulacja miejsca przecieku laserem 532 nm lub doszklistikowa iniekcja preparatów anti-VEGF.
2. Rozpoznane inne choroby siatkówki.
3. Przeciwwskazania do terapii eplerenonem – choroby wątroby lub nerek, cukrzyca, hiperkaliemia >5,5 mmol/l oraz ciąża.
4. Stosowanie kortykosteroidów.

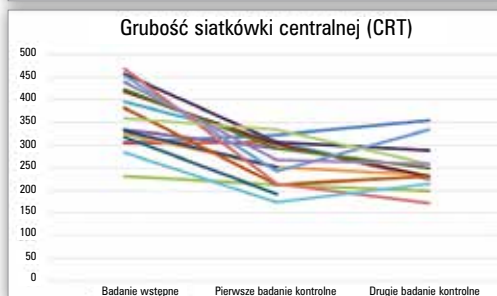
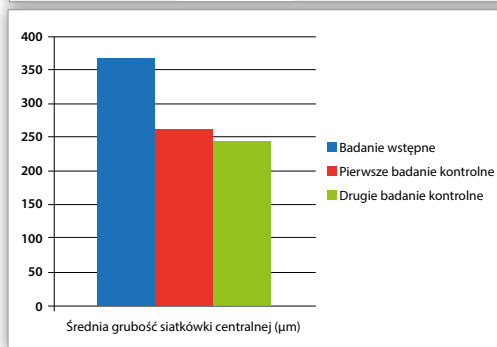
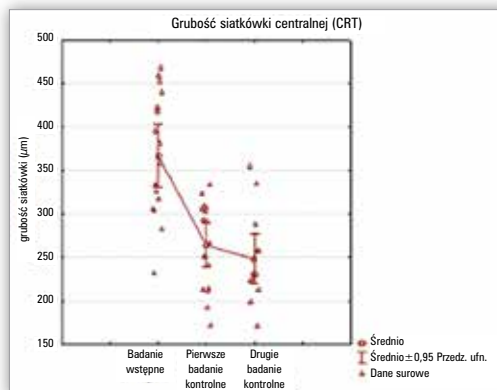
**Wyściowe badanie okulistyczne obejmowało**

1. Ocenę BCVA.
2. Ocenę widzenia plamkowego za pomocą testu Amslera.
3. Ocenę CRT w badaniu OCT wykonywanym aparatami firm Topcon (Japan) lub Optovue (USA).

**Wyniki**

Badani zgłaszali objawy CSC, zanim wdrożono leczenie – przez średnio 8 miesięcy (zakres od 4 do 24 miesięcy). W 9 oczach (53%) choroba miała charakter nawracający. Czterech pacjentów było leczonych z powodu nadciśnienia tętniczego. Jedna pacjentka stosowała hormonalną terapię zastępczą. U jednej chorej z powodu całkowitej resorpcji płynu podsiatkówkowego eplerenon stosowano tylko przez jeden miesiąc – terapię przerwano. Dwóch pacjentów nie zgłosiło się na badanie kontrolne w 3.–4. miesiącu leczenia (tab. I).

1. W okresie obserwacji CRT w obrazie badania OCT zmniejszyła się średnio z 367 μm (±70) w badaniu wstępnym do 264 μm (±50) i 248 μm (±50) odpowiednio w pierwszym i drugim badaniu kontrolnym (p<0,01). To odpowiada redukcji CRT odpowiednio o 28% i 32% względem wartości



**Ryc. 3.** Zmiany CRT w badaniu wstępnym oraz w pierwszym i drugim badaniu kontrolnym.

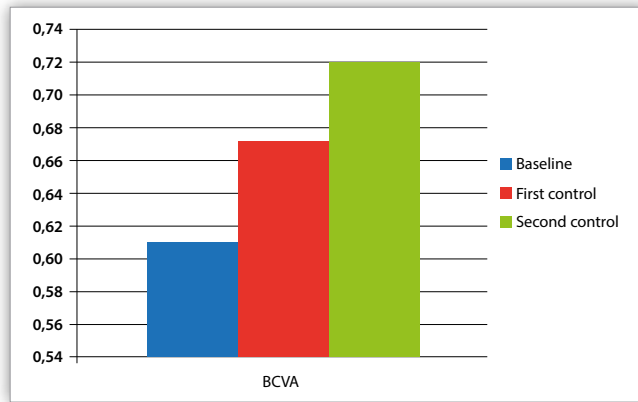
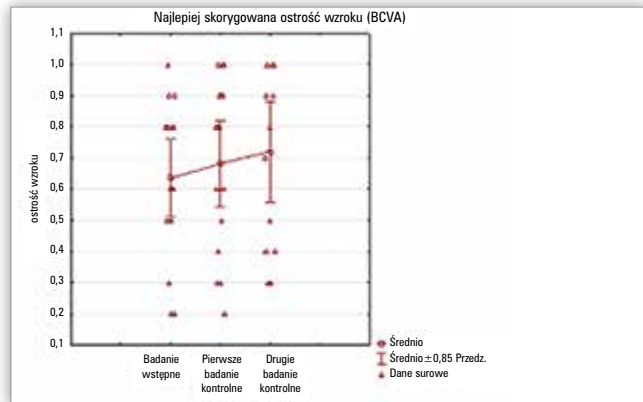
**Fig. 3.** Changes in CRT from baseline, at the first and second follow up appointment.

wyściowej ( $p < 0,01$ ) (ryc. 3.). Wyniki obserwacji zmian w CRT u poszczególnych pacjentów zawarto w tabeli II.

2. Wartości BCVA odnotowane podczas badania wstępnego (zanim wdrożono leczenie) oraz podczas pierwszej i drugiej wizyty kontrolnej przedstawiono w tabeli II. Średnia wartość BCVA wynosiła  $0,61 (\pm 0,25)$  w badaniu wstępnym oraz  $0,67 (\pm 0,28)$  i  $0,72 (\pm 0,28)$  odpowiednio w pierwszym

i drugim badaniu kontrolnym. Te wyniki sugerują, że BCVA dopiero podczas drugiej wizyty kontrolnej poprawiła się istotnie w porównaniu do BCVA przed włączeniem leczenia ( $p < 0,05$ ) (ryc. 4.).

3. Podczas pierwszej wizyty kontrolnej poprawę BCVA odnotowano w 8 oczach (47%) – średni czas trwania objawów, zanim włączono leczenie, oszacowano w nich na 5,6 mie-



Ryc. 4. Zmiany BCVA w badaniu wstępnym oraz w pierwszym i drugim badaniu kontrolnym.

Fig. 4. Changes in BCVA from baseline, at the first and second follow up appointment.

Lp./ No	Wiek (lata)/ Age (years)	Płeć (M/K)/ Sex (M/F)	Oko z CSC (P/L)/ Involved eye (R/L)	Długość trwania objawów (miesiące)/ Time from symptom onset (months)	Nawroty CSC (tak/ nie)/ Recurrent CSC (yes/ no)	Inne/ Other
1	33	M/ M	L/ L	15	tak/ yes	
2	33	M/ M	P/ R	4	nie/ no	
3	46	M/ M	P/ R	10	nie/ no	NT/ HTN
4	45	K/ F	L/ L	4	nie/ no	
5	39	K/ F	P/ R	5	nie/ no	
6	66	M/ M	L/ L	6	tak/ yes	NT, hipercholesterolemia/ HTN, hipercholesterolemia
7	45	M/ M	L/ L	12	nie/ no	trądzik różowaty/ rosacea
8	45	M/ M	P/ R	6	nie/ no	
9	49	M/ M	P/ R	4	tak/ yes	
10	39	M/ M	L/ L	5	nie/ no	NT, CHNS, stan po zawale serca, zatorowości płucnej, fibromialgia, zespół antyfosfolipidowy/ HTN, IHD, history of myocardial infarction, pulmonary embolism, fibromyalgia, antiphospholipide syndrome
11	45	M/ M	P/ R	5	tak/ yes	NT, hipercholesterolemia, kamica nerkowa/ HTN, hipercholesterolemia, nephrolithiasis
12	33	M/ M	P/ R	5	tak/ yes	
13	48	K/ F	P/ R	9	tak/ yes	hormonalna terapia zastępcza/ hormone replacement therapy
14	32	M/ M	L/ L	6	tak/ yes	choroba refluksowa przełyku/ gastroesophageal reflux disease
15	33	M/ M	L/ L	12	tak/ yes	
16	33	M/ M	L/ L	4	nie/ no	
17	45	M/ M	P/ R	24	tak/ yes	

NT – nadciśnienie tętnicze, HTN – hypertension, CHNS – choroba niedokrwienna serca, IHD – ischemic heart disease

Tab. I. Charakterystyka chorych na przewlekłą centralną surowiczą chorioretinopię (CSC).

Tab. I. Characteristics of patients with chronic central serous chorioretinopathy (CSC).

Lp./ No	BCVA			CRT		
	Badanie wstępne/ Baseline	Pierwsze badanie kontrolne/ The first follow up appointment	Drugie badanie kontrolne/ The second follow up appointment	Badanie wstępne/ Baseline	Pierwsze badanie kontrolne/ The first follow up appointment	Drugie badanie kontrolne/ The second follow up appointment
1	0,8	0,6	0,7	306	324	355
2	0,8	0,8	0,9	305	306	224
3	0,5	0,3	0,3	232	213	199
4	0,8	0,8		334	293	
5	1,0	1,0	1,0	396	310	226
6	0,3	0,4	0,3	326	252	233
7	0,9	0,9		333	251	
8	0,6	0,8	0,8	419	303	230
9	0,5	0,6	0,5	423	292	250
10	0,2	0,3	0,3	459	307	288
11	0,5	0,5		318	193	
12	0,6	0,9	1,0	382	212	231
13	0,8	1,0	1,0	453	242	335
14	0,8	0,9	0,9	469	215	172
15	0,6	0,6	0,9	359	334	259
16	0,9	1,0	1,0	440	267	258
17	0,2	0,2	0,4	283	173	214

**Tab. II.** Najlepiej skorygowana ostrość wzroku (BCVA) oraz centralna grubość siatkówki (CRT) w badanych oczach.

**Tab. II.** Best corrected visual acuity (BCVA) and central retinal thickness (CRT) in examined eyes.

siąca ( $\pm 2$ , zakres od 4 do 9 miesięcy). W tych oczach CRT zmniejszyła się najbardziej ( $421 \mu\text{m} \pm 47$ ,  $261 \pm 37 \mu\text{m}$ ,  $250 \pm 48 \mu\text{m}$ ). W pierwszym i drugim badaniu kontrolnym CRT zmniejszyła się względem wartości wyjściowej odpowiednio o 38% i 41%.

- Podczas pierwszej wizyty kontrolnej brak poprawy BCVA odnotowano w 9 oczach (53%) (w tym w 2 oczach BCVA uległa pogorszeniu) – średni czas trwania objawów, zanim włączono leczenie, oszacowano na 1 miesiąc ( $\pm 7$ , zakres od 4 do 24 miesięcy). Względem wyników uzyskanych w badaniu wstępnym wartości CRT zmniejszyły się o 16% i 23% odpowiednio w pierwszym i drugim badaniu kontrolnym ( $318 \pm 46 \mu\text{m}$ ,  $266 \pm 60 \mu\text{m}$ ,  $246 \pm 57 \mu\text{m}$ ).
- Podczas pierwszej wizyty kontrolnej zmniejszenie metamorfopsji oceniane testem Amslera stwierdzono w 10 oczach (58,8%), a brak poprawy w 7 oczach (41,2%), w czasie drugiego badania kontrolnego natomiast zmniejszenie metamorfopsji stwierdzono w 7 oczach (50%), a brak poprawy w 7 oczach (50%).

W okresie obserwacji u wszystkich chorych kontrolowano stężenie potasu w surowicy krwi. W żadnym przypadku nie stwierdzono objawów niepożądanych związanych z zastosowanym leczeniem.

## Dyskusja i wnioski

W przebiegu ostrej postaci CSC najczęściej nie podejmuje się żadnego leczenia, ponieważ u 80–90% chorych objawy ustępują samoistnie w czasie około 3 miesięcy (1).

Poważnych problemów terapeutycznych przysparzają natomiast chorzy z nawracającą lub przewlekłą postacią CSC, u których może dojść do rozwoju zaniku RPE i zmian w siatkówce neurosensorycznej, a to skutkuje trwałą utratą funkcji narządu wzroku łącznie z utratą ostrości wzroku, widzenia barwnego i czułości na kontrast (23). U tych chorych celem leczenia są: wyeliminowanie płynu znajdującego się pod siatkówką neurosensoryczną, zachowanie ostrości wzroku lub jej poprawa oraz zapobieganie nawrotom choroby (24).

W przypadkach nawracającej lub przewlekłej postaci CSC najczęściej stosowaną metodą leczenia jest fotokoagulacja laserowa miejsca przecieku – uznana powszechnie za standardowe leczenie tych stanów (4). Celem fotokoagulacji laserowej jest przyspieszenie wchłaniania się płynu podsiatkówkowego. Autorzy niektórych artykułów sugerują, że fotokoagulacja laserowa może zmniejszać częstość nawrotów CSC, lecz te dane są kontrowersyjne (24). Typowo fotokoagulacja laserowa powinna obejmować te miejsca przecieku, które zostały uwidocznione w obrazie badania angiografii fluoresceinowej (Fluorescein

Angiography – FA). Uważa się powszechnie, że miejsca przecieku – zobrazowane badaniem FA – są głównym źródłem płynu pod siatkówką, mechanizm wchłaniania się płynu podsiatkówkowego po zastosowaniu fotokoagulacji laserowej jednak nie jest znany; fotokoagulacja laserowa może uszczelnić obszary ubytku warstwy RPE, nasilać odpowiedź gojenia i rekrutacji zdrowych komórek RPE lub bezpośrednio stymulować ich funkcję pompowania w pobliżu miejsca przecieku (24). W naszej klinice fotokoagulację laserową stosujemy rzadko ze względu na ryzyko wystąpienia powikłań takich jak: pojawienie się mroczka w centralnym polu widzenia, wystąpienie neowaskularyzacji naczyniówkowej lub obniżenie poczucia kontrastu (10). Ponadto uważa się, i jest to zgodne z naszymi obserwacjami, że pomimo szybkiej poprawy morfologii plamki (zobrazowanej badaniem OCT) po przeprowadzonej laserokoagulacji, w części przypadków nie obserwuje się istotnej poprawy BCVA oraz zmniejszenia się częstości nawrotów choroby (4, 10).

Wydaje się, że PDT stosowana w leczeniu przewlekłej i nawrotowej postaci CSC jest obciążona mniejszym ryzykiem wystąpienia miejscowych powikłań niż fotokoagulacja laserowa siatkówki, lecz wiąże się z koniecznością dożylnego podania substancji fotouczulającej (werteporfiny) (10). Terapia fotodynamiczna ma oddziaływać wybiórczo na nieprawidłowe naczynia krwionośne. Aplikacja światła o określonej długości fali na miejsca przecieku zapoczątkowuje ograniczoną reakcję fotochemiczną, podczas niej zostają wyzwolane specyficzne cząsteczki tlenowe, które uszkadzają śródbłonek i tworzą zakrzepy – to skutkuje zamknięciem światła naczyń krwionośnych. Terapia fotodynamiczna nie uszkadza przy tym znacząco warstwy neurosensorycznej siatkówki (25, 26). Zastosowanie tej metody skutkuje korzystnym efektem anatomicznym (szacunkowo od 60% do 100%) (27). Nicholson i wsp. podkreślają, że PDT może nie tylko przyspieszać ustępowanie objawów w CSC, lecz również zapobiegać nawrotom (24). Opisywane są różne protokoły zastosowania PDT w leczeniu CSC – z podaniem pełnej dawki werteporfiny i z podaniem połowy dawki werteporfiny (28).

Terapia CSC doszkliskowymi iniekcjami preparatów anti-VEGF nie jest leczeniem pierwszego wyboru, niemniej jednak dostępne są doniesienia nt. ich korzystnego wpływu na obie postaci CSC – zarówno na ostrą, jak i przewlekłą. W publikacjach dowiedziono, że preparaty anti-VEGF stosowane w leczeniu CSC poprawiają BCVA oraz zmniejszają objętość płynu pod siatkówką neurosensoryczną (11). Bae i wsp. porównali efekty leczenia przewlekłej CSC za pomocą PDT (pierwsza grupa) z efektami jej leczenia iniekcjami ranibizumabu w dawce 0,5 mg (druga grupa). U badanych z obu grup BCVA uległa poprawie, lecz do całkowitej redukcji płynu podsiatkówkowego doszło w 2 spośród 8 oczu poddanych terapii ranibizumabem, w przypadku PDT było to 6 spośród 8 oczu. Te wyniki mogą sugerować, że w leczeniu przewlekłej CSC przewagę nad doszkliskowymi iniekcjami anti-VEGF ma PDT, niemniej jednak autorzy doniesień na ten temat podkreślają konieczność potwierdzenia tego wniosku kolejnymi badaniami (29).

Nieustannie poszukiwane są nowe, lepsze i bezpieczniejsze metody leczenia CSC, które jednocześnie wpływałyby na poprawę BCVA oraz morfologii plamki. W ostatnim czasie ukazały się w literaturze medycznej doniesienia na temat skuteczności leczenia CSC antagonistami receptora mineralokortykoidowego.

Wydaje się, że zastosowanie doustnej terapii antagonistami receptora glikokortykoidowego (Glucocorticoid Receptor – GR) takimi jak mifepriston, lub zastosowanie ketokonazolu, który blokuje syntezę m.in. kortyzolu, powoduje ustąpienie objawów CSC (12, 13). Golshahi i wsp. przeprowadzili badania z udziałem chorych na CSC, użyli w nich ketokonazolu w dawce 200 mg/dzień, wyniki tych badań jednak nie wykazały istotnej statystycznie poprawy BCVA i zmniejszenia odwarstwienia siatkówki neurosensorycznej w obrazie badania OCT w porównaniu z tymi parametrami u badanych z grupy kontrolnej (13). Tatham i MacFarlane przedstawili dwa przypadki nieustępującej lub nawracającej CSC leczonej propranololem – blokerem receptorów beta. Zastępowali związek propranololu z poprawą BCVA, zmniejszeniem CRT zobrazowanym badaniem OCT oraz subiektywną poprawą widzenia. Te doniesienia jednak, a podkreślają to sami autorzy, wymagają potwierdzenia badaniami prowadzonymi z udziałem większych grup pacjentów (14).

Zhao i wsp. (20) oraz Bousquet i wsp. (2) w badaniach własnych wskazują, że patogeneza CSC może mieć związek z nadreaktywnością receptora MR. Zao i wsp. w badaniu na szczurach zaobserwowali, że pobudzenie MR przez glikokortykosteroidy lub aldosteron wywołuje rozszerzenie naczyń naczyniówki i pogrubienie naczyniówki, podobne do zmian występujących w przebiegu CSC (20). Bousquet i wsp. przedstawili obiecujące wyniki badania przeprowadzonego z udziałem 13 chorych na przewlekłą postać CSC, potwierdzały one pełne wchłonięcie się płynu podsiatkówkowego u 25% pacjentów – po miesiącu stosowania eplerenonu, i u 67% pacjentów – po trzech miesiącach terapii (2). Breukink i wsp. podkreślają jednak, że w aktualnych badaniach pilotażowych eplerenon jest skuteczny jedynie u mniejszości chorych na oporną na leczenie przewlekłą postać CSC. W związku z tym rola nadreaktywności MR w patogenezie CSC pozostaje kontrowersyjna (30).

Nasze obserwacje nad zastosowaniem eplerenonu – antagonisty receptora MR, ograniczają: brak grupy kontrolnej, relatywnie niewielka grupa badanych, różne długości trwania terapii, lecz mogą one sugerować korzystny wpływ eplerenonu na ustępowanie objawów CSC.

Podsumowując, badanie wykazało, że leczenie przewlekłej CSC eplerenonem wiąże się ze znacznym zmniejszeniem grubości CRT oraz z poprawą BCVA, szczególnie u pacjentów, u których czas trwania objawów jest krótki. Potwierdzenie tych obserwacji jednak wymaga przeprowadzenia randomizowanych badań prospektywnych, a ocena odległych wyników wraz z oceną częstości nawrotów wymaga długotrwałych obserwacji.

#### Piśmiennictwo:

1. Kitzmann AS, Pulido JS, Diehl NN, Hodge DO, Burke JP: *The incidence of central serous chorioretinopathy in Olmsted County, Minnesota, 1980-2002*. Ophthalmology. 2008; 115: 169–173.
2. Bousquet E, Beydoun T, Zhao M, Hassan L, Offret O, Behar-Cohen F: *Mineralocorticoid receptor antagonism in the treatment of chronic central serous chorioretinopathy. A pilot study*. Retina. 2013; 33: 2096–2102.
3. Casella AM, Berbel RF, Bressanim GL, Malaguido MR, Cardillo JA: *Helicobacter pylori as a potential target for the treatment of central serous chorioretinopathy*. Clinics. (Sao Paulo) 2012; 67: 1047–1052.

4. Leaver P, Williams C: *Argon laser photocoagulation in treatment of central serous retinopathy*. Br J Ophthalmol. 1979; 63: 674–677.
5. Verma L, Sinha R, Venkatesh P, Tewari HK: *Comparative evaluation of diode laser versus argon laser photocoagulation in patients with central serous retinopathy: A pilot, randomized controlled trial*. BMC Ophthalmology. 2004; 15: 1–7.
6. Abd Elhamid AH: *Subthreshold micropulse yellow laser treatment for nonresolving central serous chorioretinopathy*. Clin Ophthalmol. 2015; 9: 2277–2283.
7. Kawamura R, Ideta H, Hori H, Yuki K, Uno T, Tanabe T: *Transpupillary thermotherapy for atypical central serous chorioretinopathy*. Clinical Ophthalmology. 2012; 6: 175–179.
8. Elsner H, Pörksen E, Klatt C, Bunse A, Theisen-Kunde D, Brinkmann R: *Selective retina therapy in patients with central serous chorioretinopathy*. Graefe's Arch Clin Exp Ophthalmol. 2006; 244: 1638–1645.
9. Lavinsky D, Palanker D: *Nondamaging photothermal therapy for the retina: initial clinical experience with chronic central serous retinopathy*. Retina. 2015; 35: 213–222.
10. Sakalar YB, Keklikci U, Unlu K, Alakus MF, Kara IH: *Effects of Photodynamic Therapy With Verteporfin for the Treatment of Chronic Central Serous Chorioretinopathy: An Uncontrolled, Open-Label, Observational Study*. Excerpta Medica Inc. 2010; 71: 173–185.
11. Shaaban AM, Ahmag MS, Mohamed FS, Khaled MM: *Role of Avastin in management of central serous chorioretinopathy*. Saudi Journal of Ophthalmology. 2010; 24: 69–75.
12. Nielsen JS, Jampol LM: *Oral mifepristone for chronic central serous chorioretinopathy*. Retina. 2011; 31: 1928–1936.
13. Golshahi A, Klingmuller D, Holz FG, Eter N: *Ketoconazole in the treatment of central serous chorioretinopathy: a pilot study*. Acta Ophthalmol. 2010; 88: 576–581.
14. Tatham A, MacFarlane A: *The use of propranolol to treat central serous chorioretinopathy: an evaluation by serial OCT*. J Ocul Pharmacol Ther. 2006; 22: 145–149.
15. Brandl C, Helbig H, Gamulescu MA: *Choroidal thickness measurements during central serous chorioretinopathy treatment*. Int Ophthalmol. 2014; 34: 7–13.
16. Alkin Z, Osmanbasoglu OA, Ozkaya A, Karatas G, Yazici AT: *Topical nepafenac in treatment of acute central serous chorioretinopathy*. Med Hypothesis Discov Innov Ophthalmol. 2013; 4: 96–101.
17. Bouzas EA, Karadimas P, Pournaras CJ: *Central serous chorioretinopathy and glucocorticoids*. Surv Ophthalmol. 2002; 47: 431–448.
18. Farman N, Rafestin-Oblin ME: *Multiple aspects of mineralocorticoid selectivity*. Am J Physiol Renal Physiol. 2001; 280: F181–F192.
19. Zhao M, Valamanesh F, Celerier I, Savoldelli M, Jonet L, Jeanny JC: *The neuroretina is a novel mineralocorticoid target: aldosterone up-regulates ion and water channels in Muller glial cells*. FASEB J. 2010; 24: 3405–3415.
20. Zhao M, Célérier I, Bousquet E, Jeanny JC, Jonet L, Savoldelli M: *Mineralocorticoid receptor is involved in rat and human ocular chorioretinopathy*. J Clin Invest. 2012; 122: 2672–2679.
21. Wilkinson-Berka JL, Tan G, Jaworski K, Miller AG: *Identification of a retinal aldosterone system and the protective effects of mineralocorticoid receptor antagonism on retinal vascular pathology*. Circ Res. 2009; 104: 124–133.
22. Iqbal J, Parviz Y, Pitt B, Newell-Price J, Al-Mohammad A, Zannad F: *Selection of a mineralocorticoid receptor antagonist for patients with hypertension or heart failure*. Eur J Heart Fail. 2014; 16: 143–150.
23. Baran NV, Gurlu VP, Esgin H: *Long-term macular function in eyes with central serous chorioretinopathy*. Clin Experiment Ophthalmol. 2005; 33: 369–372.
24. Nicholson B, Noble J, Forooghian F, Meyerle C: *Central Serous Chorioretinopathy: Update on Pathophysiology and Treatment*. Surv Ophthalmol. 2013; 58: 103–126.
25. Schmidt-Erfurth U, Hasan T, Gragoudas E, Michaud N, Flotte TJ, Birngruber R: *Vascular targeting in photodynamic occlusion of subretinal vessels*. Ophthalmology. 1994; 101: 1953–1961.
26. Pocij W, Karska-Basta I, Kolár L, Oleksy P, Romanowska-Dixon B: *Photodynamic therapy in a patient with chronic central serous chorioretinopathy – a case report*. Klin Oczna. 2014; 116: 28–31.
27. Quin G, Liew G, Ho IV, Gillies M, Fraser-Bell S: *Diagnosis and interventions for central serous chorioretinopathy: review and update*. Clin Experiment Ophthalmol. 2013; 41: 187–200.
28. Tseng CC, Chen SN: *Long-term efficacy of half-dose photodynamic therapy on chronic central serous chorioretinopathy*. Br J Ophthalmol. 2015; 99: 13.
29. Bae SH, Heo JW, Kim C, Kim TW, Lee JY, Song SJ, et al.: *A randomized pilot study of low-fluence photodynamic therapy versus intravitreal ranibizumab for chronic central serous chorioretinopathy*. Am J Ophthalmol. 2011; 152: 784–792.
30. Breukink MB, Den Hollander AI, Keunen JE, Boon CJ, Hoyng CB: *The use of eplerenone in therapy-resistant chronic central serous chorioretinopathy*. Acta Ophthalmol. 2014; 92: 488–490.

Praca wpłynęła do Redakcji 12.07.2015 r. (KO-00018-2015)  
Zakwalifikowano do druku 15.04.2016 r.

Adres do korespondencji (Reprint requests to):  
lek. Weronika Pocij-Marciak  
Klinika Okulistyki i Onkologii Okulistycznej Katedry  
Okulistyki Uniwersytetu Jagiellońskiego Collegium  
Medicum w Krakowie  
ul. Kopernika 38  
31-501 Kraków  
e-mail: weronika.pocij@gmail.com