

Risankizumab as an effective therapeutic option in severe psoriasis unsuccessfully treated with therapies involving anti-TNF- α and anti-IL-17

Ryzankizumab jako skuteczna opcja terapeutyczna w ciężkiej łuszczycy leczonej z niepowodzeniem anty-TNF- α i anty-IL-17

Michał Adamczyk, Dorota Krasowska

Department of Dermatology, Venereology, and Paediatric Dermatology, Medical University of Lublin, Poland

Klinika Dermatologii, Wenerologii i Dermatologii Dziecięcej, Uniwersytet Medyczny w Lublinie, Polska

Dermatol Rev/Przeł Dermatol 2020, 107, 385–392
DOI: <https://doi.org/10.5114/dr.2020.99882>

ABSTRACT

CORRESPONDING AUTHOR/
ADRES DO KORESPONDENCJI:
Michał Adamczyk
Klinika Dermatologii,
Wenerologii i Dermatologii
Dziecięcej
Uniwersytet Medyczny
w Lublinie
ul. Radziwiłłowska 13
20-081 Lublin
tel.: +48 693 522 384
e-mail: michaladamczyk1310@wp.pl

Introduction. Lack or loss of efficacy of biologic treatment in patients with severe plaque psoriasis is more and more often observed in clinical practice. A new group of drugs, which antagonize the p19 subunit of interleukin 23, is an interesting therapeutic option in this group of patients.

Objective. To show difficulties in choosing an effective biologic treatment in a patient with severe plaque psoriasis.

Case report. A 36-year-old man with severe psoriasis had been administered adalimumab and infliximab; however, in both cases loss of treatment efficacy was observed. Then, ixekizumab was administered to the patient. During a 16-week therapy, further exacerbation of psoriasis was observed – at the moment when the drug was discontinued PASI equalled 51, and BSA – 89%. The patient was started on risankizumab, and a complete remission of psoriasis was achieved in subsequent weeks of the treatment.

Conclusions. The case is being presented due to difficulties in choosing the right treatment, extreme exacerbation of psoriatic lesions, and a rarely observed complete inefficacy of anti-IL-17A biologic drug. Risankizumab proved to be an effective drug when other biologic drugs turned out to be ineffective.

STRESZCZENIE

Wprowadzenie. W praktyce klinicznej coraz częściej obserwuje się brak lub utratę skuteczności terapii biologicznych u chorych z ciężką łuszczycą plackowatą. Nowa grupa leków antagonizujących podjednostkę p19 interleukiny 23 stanowi ciekawą opcję terapeutyczną w tej grupie chorych.

Cel pracy. Przedstawienie trudności w doborze skutecznego leczenia biologicznego u pacjenta z ciężką łuszczycą plackowatą.

Opis przypadku. Mężczyzna 36-letni z ciężką łuszczycą otrzymał w czasie leczenia adalimumab oraz infliksymab, jednak w obu przypadkach obserwowano utratę skuteczności leczenia. Kolejnym lekiem, jaki zastosował chory, był iksekizumab. W czasie 16-tygodniowej tera-

pii stwierdzono dalsze nasilanie się łuszczycy – w momencie odstawienia leku wskaźnik PASI wynosił 51, a BSA 89%. Do terapii włączono ryzankizumab i uzyskano całkowitą remisję łuszczycy w kolejnych tygodniach leczenia.

Wnioski. Przypadek przedstawiamy z powodu trudności w doborze odpowiedniego leczenia, ekstremalnego nasilenia zmian łuszczycowych oraz bardzo rzadko obserwowanej całkowitej nieskuteczności leku biologicznego anti-IL-17A. Ryzankizumab okazał się skutecznym lekiem w przypadku niepowodzenia wcześniejszej terapii innymi lekami biologicznymi.

Key words: psoriasis, biologic treatment, anti-TNF drugs, anti-IL-17 drugs, anti-IL-23 drugs.

Słowa kluczowe: łuszczycyca, leczenie biologiczne, leki anti-TNF, leki anti-IL-17, leki anti-IL-23.

INTRODUCTION

Psoriasis is a chronic skin disease counted among immune-mediated inflammatory diseases (IMIDs). Progress in understanding the immunopathogenesis of this group of diseases allowed for devising targeted therapies against specific key pathogenetic points involved in development of disease symptoms. Placing on the market first anti-TNF- α (tumour necrosis factor α) monoclonal antibodies has revolutionized therapies for psoriasis and other immune-mediated inflammatory diseases [1]. During the last couple of years, new more effective biologic preparations have been registered that are especially useful in patients showing resistance to available drugs. Those include antagonists of interleukin (IL)-17 or its receptor (secukinumab, ixekizumab, brodalumab) and IL-23 (guselkumab, tildrakizumab and risankizumab). It allowed for changing therapeutic aims – currently, it is believed that the applied therapy should be associated with Psoriasis Area and Severity Index (PASI) improvement at the level of PASI90, i.e. achieving clear or almost clear skin in practice [2].

CASE REPORT

A 36-year-old man with a history of severe plaque psoriasis since he was 10. No addictions, negative family history of psoriasis. Not treated due to other diseases; the patient reported only depressive disorders; upon physical examination, he was diagnosed with class 1 obesity (BMI 32 kg/m²). Patient's skin lesions were extremely exacerbated, and topical therapies failed to control them.

General therapy of the patient included cyclosporine A at the dose of 4.7 mg/kg BW for 9 months without satisfactory improvements, and oral metho-

WPROWADZENIE

Łuszczycyca jest przewlekłą dermatozą zaliczaną do chorób zapalnych mediowanych immunologicznie (*immune-mediated inflammatory diseases* – IMIDs). Postępy w zrozumieniu immunopatogenezy tej grupy chorób pozwoliły na opracowanie terapii celowanych, skierowanych przeciwko określonym, kluczowym punktom patogenetycznym w rozwoju objawów chorobowych. Wprowadzenie na rynek pierwszych przeciwciał monoklonalnych o mechanizmie działania anti-TNF- α (*tumor necrosis factor α*) zrewolucjonizowało terapię łuszczycy oraz innych chorób zapalnych mediowanych immunologicznie [1]. Ostatnie lata przyniosły rejestrację nowych, bardziej skutecznych preparatów biologicznych, szczególnie przydatnych u pacjentów, którzy wykazują oporność na dotychczas dostępne leki. Należą do nich antagoniści interleukiny 17 (IL-17) lub jej receptora (sekukinumab, iksekizumab, brodalumab) i IL-23 (guselkumab, tildrakizumab oraz ryzankizumab). Pozwoliło to na zmianę celów terapeutycznych – obecnie uważa się, że terapia powinna być związana z poprawą PASI (*Psoriasis Area and Severity Index*) rzędu PASI90, czyli z osiągnięciem skóry bez zmian lub prawie bez zmian [2].

OPIS PRZYPADKU

Pacjentem był mężczyzna 36-letni z wywiadem ciężkiej łuszczycy plackowatej od 10. roku życia, bez nałogów, z ujemnym wywiadem rodzinnym w kierunku łuszczycy. Pacjent był nieleczony z powodu innych schorzeń, w wywiadzie podawał jedynie zaburzenia depresyjne, natomiast w badaniu fizykalnym stwierdzono otyłość 1. stopnia (BMI 32 kg/m²). Zmiany skórne u chorego były bardzo nasilone i terapie

trexate at the dose of 15 mg once a week – the treatment was discontinued after less than 2 months due to adverse effects in the form of severe abdominal pain, diarrhoea, and plasma increases of aminotransferase concentrations. Due to severe course of the disease and ineffectiveness of general systemic therapies, the patient was qualified for a National Health Fund's drug program to undergo a biologic treatment.

Figure 1 presents a diagram showing exacerbation of psoriatic skin lesions in PASI during various biologic therapies. Adalimumab was the first biologic drug administered to the patient. A very good therapeutic response with almost complete remission of psoriasis was observed in the 16th week. Unfortunately, subsequent weeks of the therapy brought a slow recurrence of exacerbated skin lesions, and adalimumab was discontinued due to its secondary ineffectiveness. Importantly, the patient gained as many as 19 kg during the therapy.

Infliximab was another biologic drug administered to the patient. During an 8-month therapy, similarly to adalimumab the initial response was good, however, with time skin lesions recurred in spite of having added oral methotrexate at the dose of 10 mg/week. Due to ineffectiveness of anti-TNF- α drugs, the

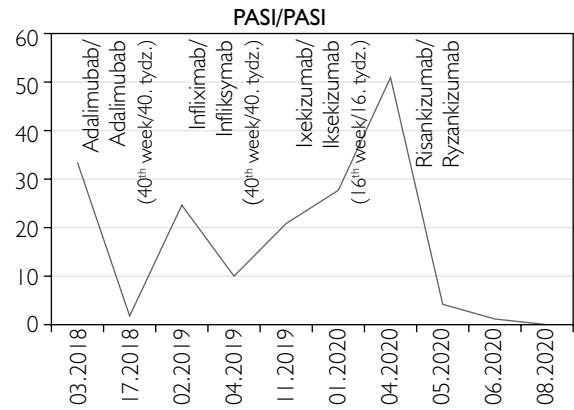


Figure 1. Psoriatic skin lesions expressed as PASI in a patient during various biologic therapies

Rycina 1. Łuszczycowe zmiany skórne w skali PASI u chorego podczas stosowania różnych terapii biologicznych

miejscowe okazały się niewystarczające do ich kontroli.

W terapii ogólnej stosowano cyklosporynę A w dawce 4,7 mg/kg m.c. przez 9 miesięcy bez satysfakcjonującej poprawy oraz metotreksat doustnie w dawce 15 mg raz w tygodniu – leczenie przerwano po około 2 miesiącach z powodu działań niepożądanych w postaci silnych bólów brzucha, biegunek oraz podwyższenia aktywności aminotransferaz. Ze względu na ciężki

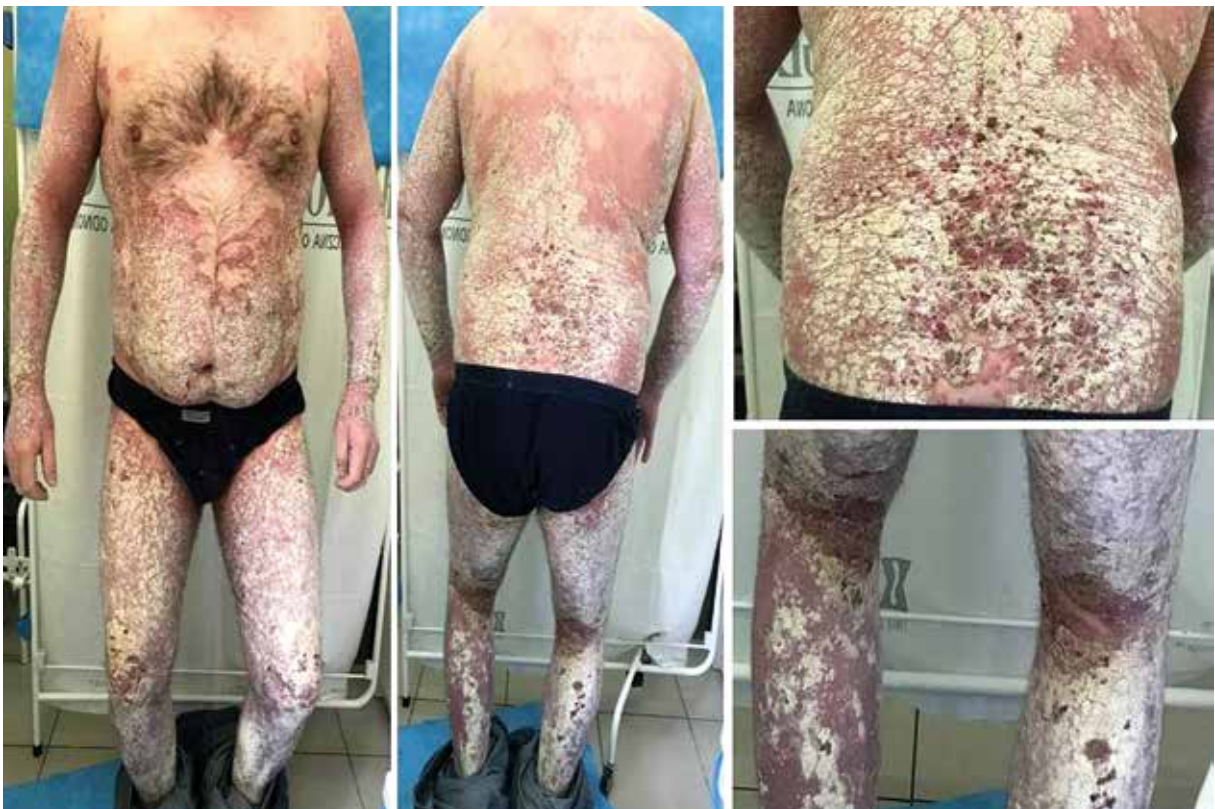

Figure 2. Psoriatic skin lesions after a 16-week therapy with ixekizumab, and before the patient was started on risankizumab

Rycina 2. Zmiany skórne po 16-tygodniowej terapii iksekizumabem, przed włączeniem ryzankizumabu

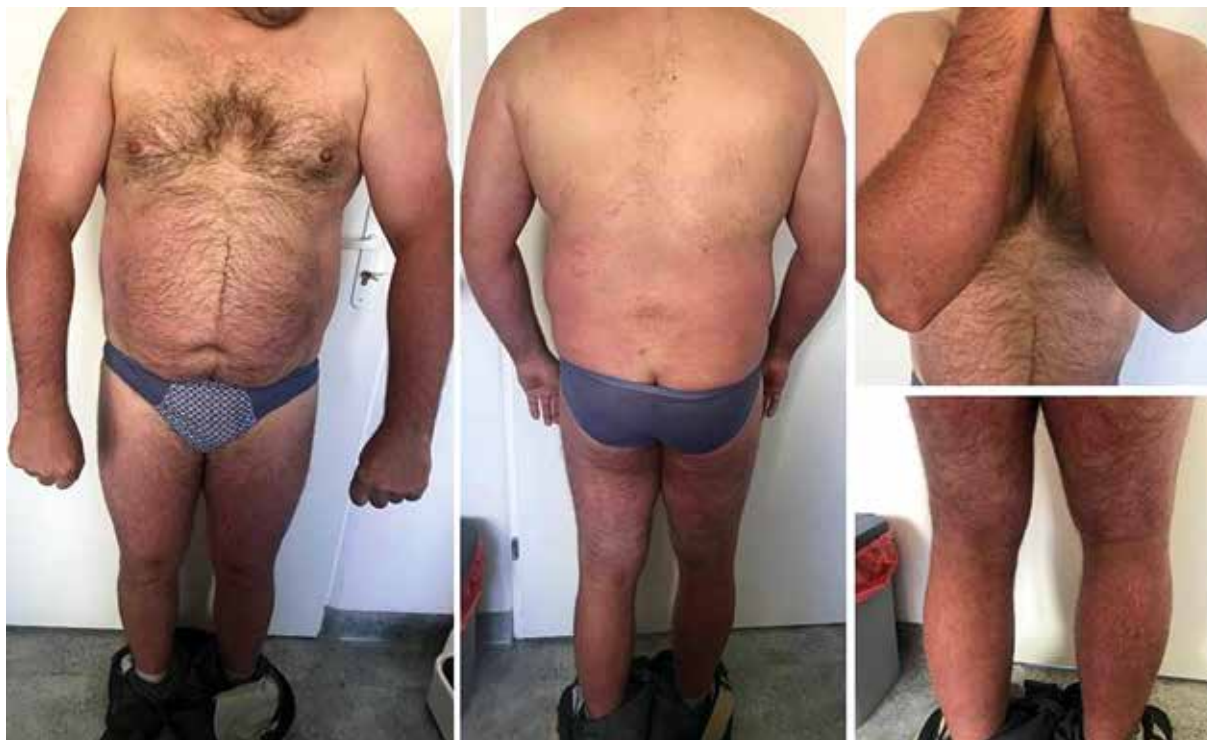

Figure 3. A complete remission of psoriatic lesions in the 16th week of therapy with risankizumab

Rycina 3. Całkowita remisja zmian łuszczykowych w 16. tygodniu terapii ryzankizumabem

patient was started on ixekizumab. During a 16-week therapy, skin lesions were further exacerbated and reached an extreme severity: PASI – 52, body surface area (BSA) – 89% (fig. 2). Exacerbated skin lesions rendered patient's daily functioning completely impossible, what was expressed by Dermatology Life Quality Index (DLQI) that reached the maximum result of 30 points.

A decision was made to discontinue ixekizumab and start the patient on risankizumab, while keeping methotrexate at the current dose. During the treatment, a visible improvement in local condition was observed with complete remission of disease lesions in the 16th week of the therapy (fig. 3).

DISCUSSION

Currently, biologic drugs are the most effective therapeutic tools for patients with moderate and severe plaque psoriasis. Being protein substances, they show an immunizing potential, and in some patients they may stimulate a specific immune response associated with production of anti-drug antibodies (ADA). Depending on the drug's binding site, those antibodies may have neutralizing effects and be responsible for loss of efficacy during the therapy. This is specifically true about drugs with chimeric structure, human-mouse (e.g. infliximab), and humanized monoclonal antibodies. From among the drugs used

przebiegu choroby oraz nieskuteczność terapii ogólnych pacjenta zakwalifikowano do programu lekowego leczenia biologicznego Narodowego Funduszu Zdrowia.

Na rycinie 1 przedstawiono nasilenie zmian skórnych łuszczycy w skali PASI podczas poszczególnych terapii biologicznych. Pierwszym lekiem biologicznym, jaki otrzymał chory, był adalimumab. W 16. tygodniu leczenia obserwowano bardzo dobrą odpowiedź terapeutyczną z niemal całkowitą remisją choroby. W kolejnych tygodniach nastąpił powolny nawrót nasilonych zmian skórnych i adalimumab został odstawiony z powodu wtórnej nieskuteczności. Ponadto podczas terapii masa ciała pacjenta zwiększyła się o 19 kg.

Infliximab był kolejnym lekiem biologicznym stosowanym u pacjenta. Podczas 8-miesięcznej terapii, podobnie jak w przypadku adalimumabu, początkowa odpowiedź była dobra, jednak z upływem czasu doszło do nawrotu zmian skórnych mimo dołączenia metotreksatu *p.o.* w dawce 10 mg tygodniowo. Z powodu nieskuteczności leków anti-TNF- α do leczenia włączono iksekizumab. W trakcie 16-tygodniowej terapii zmiany skórne uległy dalszemu nasileniu, osiągając wartości: wskaźnik PASI wynosił 52, a odsetek zajętej powierzchni skóry (*body surface area* – BSA) 89% (ryc. 2). Nasilone zmiany skórne całkowicie uniemożliwiały codzienne funkcjonowanie, co wyrażał wskaźnik DLQI (*Dermatology Life Quality Index*), który osiągnął maksymalny w czasie przebiegu choroby wynik 30 pkt.

in therapy of psoriasis that are associated with clinically significant formation of ADA, infliximab and adalimumab are the most common ones [1].

With time, more and more patients stop to respond to anti-TNF- α therapies, what currently constitutes a significant clinical problem. One of additional reasons for this phenomenon might be an increase in body weight, which is often observed during therapies with this group of drugs, and whose cause is seen in inhibition of procachectic effects of TNF- α [3–5]. As it has been proved, higher body weight in psoriatic patients is not only associated with an increased exacerbation of skin lesions, but it also causes a worse therapeutic response to general drugs, including biologic therapies. Thus, obese patients are a group for whom it is especially difficult to choose a treatment with a satisfactory long-term efficacy [6]. In the discussed patient, the loss of response to anti-TNF- α treatment might have been caused by a considerable increase in his body weight (as many as 19 kg).

Modern antipsoriatics with anti-IL-17 and anti-IL-23 effects are characterized by lower immunogenicity, whereas anti-drug antibodies are most often of no clinical importance even if they appear [7]. Risankizumab is the newest IgG1 antibody that selectively antagonizes IL-34 by binding its p19 subunit, and has been registered for therapies of plaque psoriasis (approved by the United States Food and Drug Administration and the European Medicines Agency in 2019). The drug is administered as subcutaneous injections at the dose of 150 mg in week 0 and week 4, and then, once every 12 weeks.

Numerous phase 3 clinical trials showed a higher efficacy of risankizumab as compared with ustekinumab and placebo in the 16th week of the therapy [8]. The advantage of risankizumab over adalimumab with respect to PASI75 and PASI90 was proved by subsequent broad phase 3 clinical trials – it was visible already in the 4th week of the therapy [9, 10]. Moreover, a recently published head-to-head trial showed a higher efficacy of risankizumab as compared with secukinumab with respect to PASI90 in the 52nd week of the therapy, with a comparable safety profile [11]. Another comparative trial proved an advantage of risankizumab over fumaric acid esters [12].

Risankizumab is also very well tolerated; frequency of adverse reactions was comparable in groups taking the drug and placebo [8, 9, 11, 12]. Open trials are being conducted to assess the long-term efficacy and safety of the drug; their initial results indicate that efficacy of risankizumab has not significantly decreased after 2.5 years of treatment. Chronic treatment is not associated with an increase risk of adverse reactions [13].

Zdecydowano o odstawieniu iksekizumabu i włączono ryzankizumab, utrzymując metotreksat w dotychczasowej dawce. W trakcie leczenia obserwowano zdecydowaną poprawę stanu miejscowego i całkowitą remisję zmian chorobowych w 16. tygodniu terapii (ryc. 3).

OMÓWIENIE

Leki biologiczne stanowią obecnie najskuteczniejsze narzędzie terapeutyczne u pacjentów z umiarkowaną i ciężką łuszczycą plackowatą. Jako substancje białkowe mają potencjał immunizujący, a u części leczonych pacjentów mogą stymulować swoistą odpowiedź immunologiczną związaną z wytwarzaniem przeciwciał przeciwleukowych (*anti-drug antibodies* – ADA). W zależności od miejsca wiązania leku przeciwciała te mogą mieć działanie neutralizujące i odpowiadać za utratę skuteczności terapii. Dotyczy to szczególnie leków o budowie chimerycznej, ludzko-mysiej (np. infliksymab) oraz humanizowanych przeciwciał monoklonalnych. Spośród leków stosowanych w terapii łuszczycy z klinicznie istotnym powstawaniem ADA najczęściej związane jest stosowanie infliksymabu i adalimumabu [1].

Z upływem czasu coraz większa grupa pacjentów przestaje odpowiadać na terapie anti-TNF- α , co stanowi obecnie znaczący problem kliniczny. Jedną z dodatkowych przyczyn tego zjawiska może być przyrost masy ciała, który jest często obserwowany podczas stosowania tej grupy leków, a którego przyczyny dopatruje się w zahamowaniu prokahektycznego działania TNF- α [3–5]. Jak potwierdzono, większa masa ciała u pacjentów z łuszczycą wiąże się nie tylko z większym nasileniem zmian skórnych, lecz także powoduje gorszą odpowiedź na leki ogólne, w tym biologiczne. Chorzy otyli stanowią grupę, w której szczególnie trudno dobrać leczenie o satysfakcjonującej, długoterminowej skuteczności [6]. U przedstawionego pacjenta utrata odpowiedzi na anti-TNF- α mogła być spowodowana znacznym (aż o 19 kg) zwiększeniem masy ciała.

Nowoczesne leki przeciwłuszczycowe o mechanizmach działania anti-IL-17 oraz anti-IL-23 charakteryzują się mniejszą immunogennością, a przeciwciała przeciwleukowe, nawet jeśli powstają, najczęściej nie mają znaczenia klinicznego [7]. Ryzankizumab jest najnowszym przeciwciałem klasy IgG1 antagonizującym selektywnie IL-23 poprzez wiązanie jej podjednostki p19, zarejestrowanym w terapii łuszczycy plackowatej (rejestracja przez amerykańską Agencję ds. Żywności i Leków i Europejską Agencję ds. Leków w 2019 roku). Lek podawany jest w iniekcjach podskórnych w dawce 150 mg w tygodniach 0, 4. i następnie raz na 12 tygodni.

W licznych badaniach klinicznych trzeciej fazy stwierdzono wyższą skuteczność ryzankizumabu niż ustekinumabu oraz placebo w 16. tygodniu terapii [8]. Przewagę ryzankizumabu nad adalimumabem w zakresie PASI75 oraz PASI90 potwierdziły kolejne, szeroko zakrojone,

Surely, permanence of achieved treatment results is an important aspect of therapies for psoriatic patients. A recently published phase 3 clinical trial showed that loss of PASI90 response in patients who discontinued the treatment appeared after approx. 30 weeks, and skin lesions recurred after approx. 42 weeks [14].

Considering the discussed patient, it is important to note that an analysis of results of UltIMMa-1 and UltIMMa-2 phase 3 clinical trials showed high efficacy of risankizumab regardless of patients' body weight [15, 16], what proves that it is equally effective in patients with normal and excessive body weight. Given that, it is an attractive therapeutic option for obese patients. The following was proved: despite the fact that blood concentrations of the drug were ca. 30% lower in patients with body weight exceeding 100kg than in patient with lower body weight, they were still within the range of therapeutic concentrations [17]. Furthermore, an analysis of the clinical trials proved that the drug is effective in patients that have been exposed to other prior biologic therapies, such as biologic-naïve patients [18]. Recently, a case report has been published that presented a patient with severe psoriasis, class 3 obesity (BMI > 40 kg/m²), secondary inefficacy of adalimumab and primary inefficacy of etanercept, in whom a therapy involving risankizumab was associated with a complete clinical remission that was maintained during a 14-month treatment [19].

A recently published real-life retrospective trial has showed that risankizumab is an effective drug in patients that have failed to respond to or lost their response to a therapy with drugs from a group of IL-17 and IL-12/23 inhibitors. An analysis involved 8 patients in total, including one patient that was unsuccessfully treated with another anti-IL-23 drug, guselkumab. Risankizumab showed satisfactory efficacy in all patients [20].

CONCLUSIONS

Resistance to applied biologic therapies in psoriatic patients is more and more often observed in clinical practice. In the presented case, secondary inefficacy of anti-TNF- α drugs might have been caused by an increase in patient's body weight. Risankizumab is a good therapeutic option in case of prior inefficacy of drugs belonging to anti-TNF- α and anti-IL-17A groups, and for obese patients.

CONFLICT OF INTEREST

The authors declare no conflict of interest.

badania kliniczne trzeciej fazy – była ona widoczna już w 4. tygodniu terapii [9, 10]. Ponadto w ostatnio opublikowanym badaniu typu *head-to-head* wykazano wyższą skuteczność ryzankizumabu niż sekukinumabu w zakresie PASI90 w 52. tygodniu terapii, przy porównywalnym profilu bezpieczeństwa [11]. W innym badaniu porównawczym stwierdzono przewagę ryzankizumabu nad estrami kwasu fumarowego [12].

Ryzankizumab jest również bardzo dobrze tolerowany; częstość występowania zdarzeń niepożądanych jest podobna w grupach przyjmujących lek i placebo [8, 9, 11, 12]. Trwają badania otwarte mające na celu ocenę długoterminowej skuteczności i bezpieczeństwa leku. Wstępne wyniki wskazują, że skuteczność ryzankizumabu nie zmniejszyła się istotnie po 2,5 roku leczenia. Przewlekła terapia nie wiąże się również ze zwiększeniem ryzyka wystąpienia działań niepożądanych [13].

Z pewnością ważnym aspektem terapii jest dla pacjentów z łuszczycą trwałość osiągniętych efektów. W niedawno opublikowanym badaniu klinicznym trzeciej fazy wykazano, że utrata odpowiedzi PASI90 u pacjentów po przerwaniu leczenia następowała dopiero po średnio 30 tygodniach, a nawrót zmian skórnych pojawiał się średnio aż po 42 tygodniach [14].

W przypadku przedstawionego chorego istotne jest, że analiza wyników badań trzeciej fazy UltIMMa-1 i UltIMMa-2 wykazała wysoką efektywność ryzankizumabu niezależnie od masy ciała pacjentów [15, 16], co dowodzi, że jest on równie skuteczny u pacjentów z prawidłową i z nadmierną masą ciała. Stanowi więc atrakcyjną opcję terapeutyczną u chorych z otyłością. Stwierdzono, że u chorych z masą ciała powyżej 100 kg, mimo że stężenia leku we krwi są średnio o 30% mniejsze niż u pacjentów z niższą masą ciała, to mieszczą się w zakresie stężeń terapeutycznych [17]. Analiza badań klinicznych udowodniła również, że lek jest równie skuteczny u pacjentów wcześniej poddawanych innym terapiom biologicznym jak u osób dotąd nieleczonych lekami biologicznymi [18]. Niedawno opublikowano opis przypadku pacjenta z ciężką łuszczycą i otyłością 3. stopnia (BMI > 40 kg/m²) z wtórną nieskutecznością adalimumabu i pierwotną etanerceptu, u którego terapia ryzankizumabem przyniosła całkowitą remisję kliniczną utrzymującą się w czasie 14-miesięcznego leczenia [19].

W opublikowanym niedawno badaniu retrospektywnym typu *real-life* stwierdzono, że ryzankizumab jest skutecznym lekiem u chorych, którzy wcześniej nie odpowiedzieli lub utracili odpowiedź na leki z grupy inhibitorów IL-17 i IL-12/23. Do analizy włączono łącznie 8 pacjentów, w tym jednego chorego leczonego z niepowodzeniem innym lekiem anty-IL-23 – guselkumabem. U wszystkich chorych ryzankizumab cechował się zadowalającą skutecznością [20].

WNIOSKI

Coraz częściej w praktyce klinicznej u pacjentów z łuszczycą obserwuje się oporność na stosowane terapie biologiczne. U przedstawionego chorego wtórna nieskuteczność leków anty-TNF- α mogła być związana z przyrostem masy ciała. Ryzankizumab jest dobrą opcją terapeutyczną w przypadku wcześniejszej nieskuteczności leków z grup anty-TNF- α i anty IL-17A oraz u chorych z otyłością.

KONFLIKT INTERESÓW

Autorzy nie zgłaszają konfliktu interesów.

References Piśmiennictwo

1. **Armstrong A.W., Puig L., Joshi A., Skup M., Williams D., Li J., et al.:** Comparison of biologics and oral treatments for plaque psoriasis: a meta-analysis. *JAMA Dermatol* 2020, 156, 258-269.
2. **Reich A., Adamski Z., Chodorowska G., Kaszuba A., Krasowska D., Lesiak A., et al.:** Łuszczycy. Rekomendacje diagnostyczno-terapeutyczne Polskiego Towarzystwa Dermatologicznego. Część 1. *Dermatol Rev* 2020, 107, 92-108.
3. **Gisoni P., Cotena C., Tessari G., Girolomoni G.:** Anti-tumour necrosis factor-alpha therapy increases body weight in patients with chronic plaque psoriasis; retrospective cohort study. *J Eur Acad Dermatol Venereol* 2008, 22, 341-344.
4. **Renzo L.D., Saraceno R., Schipani C., Rizzo M., Bianchi A., Noce A., et al.:** Prospective assessment of body weight and body composition changes in patients with psoriasis receiving anti-TNF-alpha treatment. *Dermatol Ther* 2011, 24, 446-451.
5. **Saraceno R., Schipani C., Mazzotta A., Esposito M., Di Renzo L., De Lorenzo A., et al.:** Effect of anti-tumour necrosis-alpha therapies on body mass index in patients with psoriasis. *Pharmacol Res* 2008, 57, 290-295.
6. **Bardazzi F., Balestri R., Baldi E., Antonucci A., De Tommaso S., Patrizi A.:** Correlation between BMI and PASI in patients affected by moderate to severe psoriasis undergoing biological therapy. *Dermatol Ther* 2010, 23 Suppl 1, S14-S19.
7. **Zorlu O., Bülbül Başkan E., Yazici S., Sığırılı D., Budak F., Sarcaoglu H., et al.:** Predictors of drug survival of biologic therapies in psoriasis patients. *J Dermatolog Treat* 2020, 13, 1-6.
8. **Gordon K.B., Strober B., Lebwohl M., Augustin M., Blauvelt A., Poulin Y., et al.:** Efficacy and safety of risankizumab in moderate-to-severe plaque psoriasis (UltIMMa-1 and UltIMMa-2): results from two double-blind, randomised, placebo-controlled and ustekinumab-controlled phase 3 trials. *Lancet* 2018, 392, 650-661.
9. **Reich K., Gooderham M., Thaçi D., Crowley J.J., Ryan C., Krueger J.G., et al.:** Risankizumab compared with adalimumab in patients with moderate-to-severe plaque psoriasis (IMMvent): a randomised, double-blind, active-comparator-controlled phase 3 trial. *Lancet* 2019, 394, 576-586.
10. **Witjes H., Khatri A., Diderichsen P.M., Mandema J., Othman A.A.:** Meta-analyses of clinical efficacy of risankizumab and adalimumab in chronic plaque psoriasis: supporting evidence of risankizumab superiority. *Clin Pharmacol Ther* 2020, 107, 435-442.
11. **Warren R.B., Blauvelt A., Poulin Y., Beeck S., Kelly M., Wu T., et al.:** Efficacy and safety of risankizumab vs. secukinumab in patients with moderate-to-severe plaque psoriasis (IMMerge): results from a phase 3, randomised, open-label, efficacy assessor-blinded clinical trial. *Br J Dermatol* 2020 Jun 28. doi: 10.1111/bjd.19341.
12. **Thaçi D., Eyerich K., Pinter A.:** Direct comparison of risankizumab and fumaric acid esters in patients with moderate-to-severe plaque psoriasis who were naive to systemic therapy Poster Presented at 28th European Academy of Dermatology and Venerology Congress. 2019; Madrid, Spain.
13. **Papp K., Lebwohl M., Ohtshuki M.:** Long-term efficacy and safety of continuous Q12W risankizumab: results from the openlabel extension study. Poster presented at 78th Annual Meeting of the American Academy of Dermatology. 2020; Colorado, United States.
14. **Blauvelt A., Leonardi C.L., Gooderham M., Papp K.A., Philipp S., Wu J.J., et al.:** Efficacy and safety of continuous risankizumab therapy vs. treatment withdrawal in patients with moderate to severe plaque psoriasis: a phase 3 randomized clinical trial. *JAMA Dermatol* 2020, 156, 649-658.
15. **Craig L., Gordon K., Longcore M., Wu T., Suleiman A.A., Pang Y., et al.:** Impact of body weight on the efficacy and exposure-response analyses of Risankizumab and Ustekinumab in patients with moderate-to-severe plaque psoriasis: an integrated analysis of two phase 3 clinical trials. Poster Presented at 28th European Academy of Dermatology and Venerology Congress. 2019; Madrid, Spain.
16. **Leonardi C., Gordon K., Longcore M., Gu Y., Puig L.:** Weight-based analysis of psoriasis area and severity index improvement at 52 weeks of risankizumab or ustekinumab treatment: an integrated analysis of patients with moderate-to-severe plaque psoriasis. Poster presented at the 24th World Congress of Dermatology. 2019; Milan, Italy.

17. **Khatri A., Suleiman A.A., Polepally A.R., Othman A.A.:** Exposure response relationships for efficacy and safety of risankizumab in patients with moderate to severe plaque psoriasis: integrated analyses of phase 2 and 3 clinical trials. Poster presented at the American Academy of Dermatology Annual Meeting, 2019; Washington, DC, United States.
18. **Khatri A., Suleiman A.A., Polepally A.R., Othman A.A.:** Exposure response relationships for efficacy and safety of risankizumab in patients with moderate to severe plaque psoriasis: integrated analyses of phase 2 and 3 clinical trials. Poster presented at the American Academy of Dermatology Annual Meeting; March January 5, 2019; Washington, DC, United States.
19. **Strober B., Menter A., Leonardi C., Gordon K., Lambert J., Puig L., et al.:** Efficacy of risankizumab in patients with moderate-to-severe plaque psoriasis by baseline demographics, disease characteristics and prior biologic therapy: an integrated analysis of the phase III UtiMMA-1 and UtiMMA-2 studies. *J Eur Acad Dermatol Venereol* 2020, Apr 22. doi: 10.1111/jdv.16521.
20. **Ruiz-Villaverde R., Ayén-Rodríguez A., Llamas-Molina J.M., Ruiz-Carrascosa J.C.:** Risankizumab as a promising therapeutic approach in obese patients. *Dermatol Ther* 2020, 33, e13323.
21. **Megna M., Fabbrocini G., Ruggiero A., Cinelli E.:** Efficacy and safety of risankizumab in psoriasis patients who failed anti-IL-17, anti-12/23 and/or anti IL-23: preliminary data of a real-life 16-week retrospective study. *Dermatol Ther* 2020, 5, e14144.

Received: 21.08.2020

Accepted: 4.10.2020

Otrzymano: 21.08.2020 r.

Zaakceptowano: 4.10.2020 r.

How to cite this article

Adamczyk M., Krasowska D.: Risankizumab as an effective therapeutic option in severe psoriasis unsuccessfully treated with therapies involving anti-TNF- α and anti-IL-17. *Dermatol Rev/Przegl Dermatol* 2020, 107, 385–392.

DOI: <https://doi.org/10.5114/dr.2020.99882>.