ARTYKUŁ **POGLĄDOWY**

Anna Hans-Wytrychowska[1], Ewa Drabik-Danis[1], Krzysztof Wytrychowski[2]

[1]Katedra i Zakład Medycyny Rodzinnej, Uniwersytet Medyczny im. Piastów Śląskich we Wrocławiu

[2]Katedra i Klinika Chorób Wewnętrznych i Alergologii, Uniwersytet Medyczny im. Piastów Śląskich we Wrocławiu

***Incydentaloma* nadnercza** – jak **w POZ** prawidłowo przygotować pacjenta do diagnostyki

How to properly prepare the patient of Primary Care for the diagnosis of adrenal incidentaloma?

Streszczenie

Incydentaloma nadnercza to nieprawidłowa masa tkankowa o średnicy ≥ 1 cm wykryta przypadkowo w badaniu obrazowym klatki piersiowej lub jamy brzusznej. Jest coraz częstszym problemem diagnostycznym. Dotyczy przede wszystkim osób powyżej 70. roku życia. Skomplikowana diagnostyka obrazowa i biochemiczna wymaga często wcześniejszego odpowiedniego przygotowania pacjenta. Jest to możliwe tylko przy dobrej współpracy pomiędzy lekarzem POZ a specjalistą endokrynologiem.

Słowa kluczowe

incydentaloma nadnercza, diagnozowanie, pierwotny hiperaldosteronizm

Abstract

Adrenal incidentaloma is an abnormal mass of tissue with a diameter ≥ 1 cm, accidentally detected in the study imaging of the chest or abdominal cavity. This is more and more frequent diagnostic problem concerning mainly people over 70-years-old. Complicated diagnostic imaging and biochemical procedures often requires adequate preparation of the patient. This is only possible with good cooperation between a doctor of Primary Care and a specialist endocrinologist.

Key words

adrenal incidentaloma, diagnosis, primary aldosteronism

Incydentaloma nadnercza to przypadkowo stwierdzony guz w rzucie nadnercza wykryty w badaniu obrazowym wykonanym w innym celu. Inna definicja to: nieprawidłowa masa tkankowa o średnicy ≥ 1 cm, wykryta przypadkowo w badaniu obrazowym klatki piersiowej lub jamy brzusznej. Obie definicje podkreślają, że zmiana jest w rzucie nadnercza i nie była celowo poszukiwana. W tomografii komputerowej ocenia się częstość wykrywania tego typu zmian na ok. 4% w populacji ogólnej. U osób poniżej 30. roku życia zmiany te spotyka się rzadko, częstość ich wykrywania rośnie wraz z wiekiem, szczególnie w grupie powyżej 70. roku życia. Częściej też stwierdzane są u kobiet [1]. Wydaje się, że przyczyna obserwowanego wzrostu ich wykrywalności jest związana ze starzeniem się społeczeństwa oraz zwiększającą się liczbą wykonywanych badań obrazowych o coraz lepszej rozdzielczości. Uwidoczniony guz nadnercza może być: guzem nowotworowym (pierwotnym lub przerzutowym),

guzem na tle chorób zapalnych (np. gruźlica), torbielą (prawdziwą, rzekomą, pasożytniczą) lub zmianą pseudoguzkową o charakterze przerostu nadnerczy. Może mieć charakter łagodny lub złośliwy, zarówno czynny, jak i nieczynny hormonalnie, być jednostronny lub występować w obu nadnerczach. Anatomicznie *incydentaloma* nadnercza może wywodzić się z kory lub rdzenia [2, 3].

Zdecydowana większość guzów nadnerczy ma charakter łagodnych gruczolaków (80%). Guzy chromochłonne to 4–5%, rak kory nadnerczy – 4%, a przerzuty do nadnerczy – 2% z wykrytych *incydentaloma* (ryc. 1). Pierwotne nowotwory nadnerczy są częstsze niż przerzuty. Najczęstszym punktem wyjścia guzów przerzutowych do nadnerczy jest rak nerki i rak płuca, a w dalszej kolejności rak jelita grubego, rak piersi, trzustki, żołądka. Praktycznie jednak każdy nowotwór może dać przerzuty do nadnerczy. Ponadto w rozważaniach należy również uwzględniać guzy pochodzące z tkanki limfoidalnej (chłoniaki; tab. 1) [4, 5].

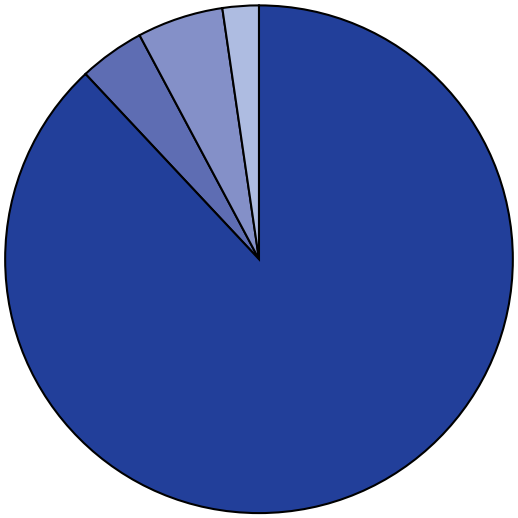

Rycina 1. Częstość występowania raka nadnerczy i guzów hormonalnie czynnych wśród *incydentaloma* nadnerczy

Ważne: Należy pamiętać, że uwidocznienie *incydentaloma* powoduje konieczność uruchomienia szerokiej diagnostyki onkologicznej i endokrynologicznej. W związku ze specyficzną rolą, jaką odgrywają nadnercza, wskazanymi do tego celu placówkami są poradnie i oddziały endokrynologiczne. Postępowanie diagnostyczno-terapeutyczne ma dwa istotne cele: rozpoznanie wszystkich przypadków raka kory nadnerczy oraz rozpoznanie wszystkich przypadków guzów hormonalnie czynnych. Dlatego u każdego chorego wymagana jest szczegółowa analiza obrazu klinicznego wraz z wynikami badań laboratoryjnych i obrazowych.

Każda zmiana w nadnerczu stwierdzona w trakcie badania ultrasonograficznego (USG) jamy brzusznej wymaga weryfikacji w pierwszej kolejności za pomocą tomografii komputerowej (TK) lub rezonansu magnetycznego (RM). Badania te umożliwiają dokładną ocenę nadnerczy (ich wielkości, kształtu) oraz ocenę współczynnika osłabienia promieniowania mierzonego w jednostkach Hounsfielda (j.H.). W TK jednofazowej (bez środka cieniującego) zmiany o współczynniku osłabienia promieniowania ≤ +10 j.H. świadczą o dużej zawartości lipidów w komórkach i są typowe

Tabela 1. Etiologia *incydentaloma* nadnerczy

Czynność hormonalna	Nowotwór złośliwy	Zmiana łagodna
guzy hormonalnie czynne	rak kory nadnercza	gruczolak wydzielający: • kortyzol (zespół Cushinga) • aldosteron (zespół Conna) • androgeny
	złośliwy guz chromochłonny	guz chromochłonny
		rozrost nadnerczy: • drobnoguzkowy • wielkoguzkowy
		wrodzony przerost nadnerczy
guzy hormonalnie nieczynne	rak kory nadnercza	gruczolak niewydzielający
	przerzuty do nadnercza	nowotwory łagodne (naczyniak, *myelolipoma*)
	chłoniaki	guzy zapalne
		guzy ziarnicze
		inne (torbiele, krwiaki)

dla gruczolaka nadnercza. Jeżeli współczynnik osłabienia promieniowania jest większy niż 20–30 j.H., zmiana może być guzem chromochłonnym lub nowotworem złośliwym i wymaga dalszej diagnostyki (TK z podaniem środka cieniującego, RM). Rezonans magnetyczny bez podawania kontrastu jest badaniem z wyboru w diagnostyce *incydentaloma* u kobiet w ciąży. Na podstawie badań obrazowych można z dużym prawdopodobieństwem przypuszczać, z jakim typem guza nadnercza ma się do czynienia (tab. 2) [6–8].

Biopsję nadnercza wykonuje się bardzo rzadko i wskazania do niej są bardzo ograniczone. Jest rozważana jedynie przy podejrzeniu przerzutu do nadnercza z nowotworu o nieznanym punkcie wyjścia w celu diagnostyki i ustalenia dalszego postępowania terapeutycznego. Zalecana jest przy podejrzeniu chłoniaka lub mięsaka nadnerczy i przy podejrzeniu nacieku o charakterze zapalnym (grzybica, gruźlica, mykobaketrioza).

Ważne! Przy podejrzeniu guza chromochłonnego i raka nadnercza biopsja jest przeciwwskazana [8–10].

Ocena endokrynologiczna powinna obejmować wszystkie guzy, które na podstawie diagnostyki obrazowej nie zostały uznane jednoznacznie za *myelolipoma* lub torbiel. Zawsze powinna obejmować diagnostykę w kierunku guza chromochłonnego i hiperkortyzolemii, a u pacjentów z rozpoznanym nadciśnieniem tętniczym i/lub hipokaliemią powinna być rozszerzona o badania w kierunku hiperaldosteronizmu pierwotnego. Badania obrazowe i hormonalne mają na celu ewentualne zakwalifikowanie pacjentów do leczenia operacyjnego i ocenę, czy będzie w ich przypadku potrzebne leczenie przygotowawcze [1, 11].

Co ma zrobić lekarz POZ, do którego zgłasza się pacjent z badaniem USG jamy brzusznej, na którym uwidoczniono *incydentaloma* nadnercza?

Teoretycznie *incydentaloma* należy do guzów niemych klinicznie. Biorąc jednak pod uwagę możliwość wzmożonej lub obniżonej sekrecji hormonalnej, można spodziewać się zespołów subklinicznych. Dlatego należy:

1. Zebrać dokładny wywiad. Zwrócić uwagę na niedawno wykryte nadciśnienie tętnicze, szczególnie gdy jest oporne na leczenie, na pojawiające się napady tachykardii, bladość skóry, bóle głowy, nadmierną potliwość, zmiany osobowości, zaburzenia gospodarki węglowodanowej (cukrzyca lub upośledzona tolerancja glukozy) i lipidowej, na szybko narastającą otyłość oraz na hirsutyzm. Należy zebrać również wywiad dotyczący przebytych przez pacjenta chorób nowotworowych. Ważny jest wywiad rodzinny ukierunkowany na choroby nowotworowe i zespoły genetyczne [1, 12].
2. Zbadać pacjenta. Ocenić wagę i wzrost, zmierzyć obwód brzucha i bioder, zwrócić uwagę na poduszeczki tłuszczu w dołkach nadobojczykowych, zmianę rysów twarzy (zaokrąglenia), ocenić dystrybucję tkanki tłuszczowej, ocenić stan mięśni i ewentualne zaniki mięśniowe, zwrócić

Tabela 2. Typowe cechy guzów nadnerczy w badaniach obrazowych

Cecha	Gruczolak	Rak	Guz chromochłonny	Przerzut
wielkość	zwykle ≤ 4 cm	zwykle > 4 cm	często > 3 cm	nie ma reguły
kształt	okrągły/owal	nieregularny	okrągły/owal	nie ma reguły
odgraniczenie od otoczenia	wyraźne	zwykle nieostre	wyraźne	nie ma reguły
struktura	homogenna	niehomogenna (ogniska martwicy, wylewy, zwapnienia)	niehomogenna (w większych guzach)	nie ma reguły
TK bez kontrastu – współczynnik osłabienia	≤ 10 j.H.	> 10 j.H. (zwykle > 20)	> 10 j.H. (zwykle > 20)	> 10 j.H. (zwykle > 20)
wypłukiwanie kontrastu – TK z kontrastem	≥ 50% w 10. minucie	< 50% w 10. minucie	zwykle < 50% w 10. minucie	< 50% w 10. minucie
zawartość lipidów w RM	wyraźna	brak lub niewielka	brak	brak
wzrost guza	stabilny lub powolny (< 0,5 cm/rok)	szybki lub bardzo szybki (> 2 cm/rok)	często powolny (0,5–1 cm/rok)	nie ma reguły

uwagę na rozszerzone naczynia na policzkach, rozstępy na brzuchu i ich kolor, ocenić owłosienie ciała pacjenta [1, 5].

3. Obowiązkowo zlecić badania laboratoryjne: morfologię krwi, lipidogram, stężenie sodu i potasu we krwi, glikemię na czczo i test obciążenia glukozą oraz, jeżeli jest to możliwe, dobowe wydalanie sodu i potasu z moczem [1, 13].
4. Dokładnie sprawdzić, jakie leki przyjmuje pacjent w związku z terapią dotychczasowych schorzeń. Wiele leków może powodować fałszywie dodatnie lub fałszywie ujemnie wyniki testów biochemicznych. Dlatego należy je odstawić na dokładnie określony czas przed badaniem lub ewentualnie zamienić na takie, które tego wpływu są pozbawione [14–16]. W trakcie diagnostyki guza chromochłonnego podstawowym badaniem przesiewowym jest ocena dobowego podwyższonego wydalania frakcjonowanej metoksykatecholaminy z moczem. Powszechnie i przewlekle stosowane w lecznictwie otwartym leki mają istotny wypływ na to badanie (tab. 3) [17–19].

U pacjentów z *incydentaloma*, któremu towarzyszy nadciśnienie tętnicze bez zaburzeń elektrolitowych lub z hipokaliemią, należy wdrożyć diagnostykę w kierunku hiperaldosteronizmu pierwotnego. Badaniem przesiewowym jest ocena

Tabela 3. Wpływ przyjmowanych leków na wydalenie frakcjonowanych metoksykatecholamin z moczem – diagnostyka guza chromochłonnego

Fałszywie dodatni wynik	Fałszywie ujemny wynik
• acetaminofen • trójpierścieniowe leki przeciwdepresyjne • fenoksybenzamina • lewodopa • metyldopa • sotalol • buspiron • inhibitory MAO • sulfasalazyna • kokaina	• rezerpina

Tabela 4. Wpływ stosowanych leków na wyniki oznaczeń laboratoryjnych stężeń aldosteronu i reniny – diagnostyka hiperaldosteronizmu pierwotnego

Wpływ na wynik oznaczenia laboratoryjnego	Grupa leków	Wpływ na oznaczenie aldosteronu (Aldo)	Wpływ na oznaczenie reniny (ARO)	Rekomendowany czas odstawienia leku [tygodnie]
wynik fałszywie dodatni	β-blokery	↓	↓↓	1
	agoniści receptora imidazolowego (np. klonidyna)	↓	↓↓	1
wynik fałszywie ujemny	diuretyki tiazydowe	↑	↑↑	6
	diuretyki pętlowe	↔↑	↑↑	6
	ACE-inhibitory	↓	↑↑	2
	blokery receptora angiotensyny (sartany)	↓	↑↑	2
	antagoniści mineralokortykoidów (spironolakton, amiloryd, epleron)	↑	↑↑	6
	progestageny	↑	↑↑	4
	antagoniści wapnia (dihydropirydyna)	↔	↑	1
brak wpływu	werapamil	↔	↔	–
	α-blokery (doksazosyna)	↔	↔	–
	dihydralazyna	↔	↔	–
	długo działające blokery kanału wapniowego	↔	↔	–

wskaźnika aldosteronowo-reninowego w osoczu krwi. Wcześniej pacjent musi mieć uzupełnione ewentualne niedobory potasu i odstawione niektóre leki oraz zmodyfikowane leczenie hipotensyjne (tab. 4) [20–23].

5. Skierować pacjenta do endokrynologa. Obecne algorytmy postępowania w *incydentaloma* nadnercza są ciągle dyskutowane. Około 1/3 pacjentów wymaga leczenia operacyjnego ze wskazań onkologicznych lub endokrynologicznych (tab. 5). Wskazania pilne są bardzo rzadkie i dotyczą krwotoku do guza. Zabiegi ze wskazań onkologicznych są wykonywane z dostępu operacyjnego. Metodą laparoskopową usuwane są pozostałe guzy o średnicy do 8 cm [3, 10, 24].

Ważne! Adrenalektomia jest zawsze wykonywana pod osłoną substytucyjnych dawek hydrokortyzonu. W przypadku guza chromochłonnego może być wykonana po wcześniejszym przygotowaniu chorego do zabiegu lekiem α-adrenolitycznym.

Kluczowe znaczenie dla dalszego rokowania pacjenta ma ocena histopatologiczna i cytochemiczna usuniętego guza. Przy rozpoznaniu raka nadnercza stosowane jest często poza operacyjnym usunięciem dalsze leczenie uzupełniające: radio- i chemioterapia (leczenie Mitotanem).

Pacjenci po leczeniu operacyjnym *incydentaloma* (z innych powodów niż rak nadnercza) wymagają stałej kontroli endokrynologicznej. Pacjenci, których nie zakwalifikowano do leczenia operacyjnego, wymagają kontroli obrazowej i endokrynolo-

Tabela 5. Wskazania do planowego leczenia operacyjnego *incydentaloma*

Onkologiczne	Edokrynologiczne
• guz o cechach raka kory nadnercza • odosobniona zmiana przerzutowa • guz o średnicy > 5–6 cm • guz szybko rosnący > 1 cm/rok • guz > 20 j.H. w TK	• guz chromochłonny • subkliniczna niedoczynność kory nadnerczy wpływająca na ogólny stan pacjenta (cukrzyca, osteoporoza, nadciśnienie tętnicze) • ACTH-niezależny zespół Cushinga (pierwotny hiperaldosteronizm i zespół hiperandrogenizacji) po wykluczeniu WPN i PCOS

Tabela 6. Zalecenia dla pacjentów po operacyjnym leczeniu *incydentaloma* nadnerczy w zależności od ostatecznego rozpoznania

Ostateczne rozpoznanie	Zalecenia/konsekwencje leczenia operacyjnego	USG jamy brzusznej	Kontrola endokrynologiczna
guz chromochłonny	stała kontrola ciśnienia tętniczego i częstości rytmu serca	co 2 lata indywidualnie TK lub RM	co 6–12 miesięcy
pierwotny hiperaldosteronizm	• odstawienie preparatów potasu i spironolaktonu • redukacja dawek leków hipotensyjnych • dieta bogatosodowa	co 6 miesięcy	co 6 miesięcy (ocena stężeń ARO i aldosteronu)
zespół Cushinga	• pooperacyjna niedoczynność kory nadnerczy • normalizacja hormonalna 6–24 miesięcy • kontrola: BMI, glikemia, lipidogram	co 6–12 miesięcy	• co 3 miesiące • badania hormonalne co 3 miesiące
rak kory nadnerczy	• stała opieka onkologiczna • przy leczeniu Mitotanem kontrola co 6 tygodni	co 3–6 miesięcy	stała opieka
niedoczynność kory nadnerczy	• doustne substytucyjne dawki hydrokortyzonu (15–30 mg/dobę); dawkowane 2/3 rano i 1/3 popołudniu • przy pełnoobjawowej niedoczynności podawanie mineralokortykoidów w dawce porannej (Cortineff 0,05–0,2 mg/dobę)	co 6 miesięcy	co 6 miesięcy

gicznej. Aktualne wytyczne zalecają u pacjentów z *incydentaloma* bez czynności wydzielniczej obserwację oznaczającą: badanie TK lub RM i badania hormonalne (kortyzol) co 6–12 miesięcy. Jeżeli w tym czasie wymiar guza powiększy się o więcej niż 8 mm i/lub nasili się jego czynność hormonalna, pacjent kwalifikowany jest do zabiegu chirurgicznego.

Przy braku czynności wydzielniczej i brak wzrostu guza należy zlecić kolejne badania obrazowe i hormonalne co 12 miesięcy. Obecnie brak jest ostatecznych i precyzyjnych ustaleń co do długości czasu obserwacji takich pacjentów (tab. 6) [1, 4, 25, 26].

Chorzy z *incydentaloma* to nieliczna grupa pacjentów w praktyce lekarza POZ. Wymagają jednak szczególnej troski i dobrej komunikacji ze specjalistami. Wymienione wyżej wskazówki dla lekarzy POZ mają tę współpracę usprawnić.

Piśmiennictwo

1. Kasperlik-Załuska A. Incydentaloma nadnercza. W: Wielka Inaterna Endokrynologia. Zgliczyński W (red.). Medical Tribune Polska, Warszawa 2011; 491-496.
2. Kasperlik-Załuska AA, Otto M, Cichocki A i wsp. Incidentally discovered adrenal tumors: a lesson from observation of 1,444 patients. Horm Metab Res 2008; 40: 338-341.
3. Young WF Jr. Clinical practice. The incidentally discovered adrenal mass. N Engl J Med 2007; 356: 601-610.
4. Babińska A, Świątkowska-Stodulska R, Sworczak K. Postępowanie z incydentaloma nadnerczy. Trendy w Endokrynologii 2013; 1: 3-10.
5. Kasperlik-Załuska A. Adrenocortical tumors – the principles of diagnostics and treatment. Endokrynol Pol 1999; 50: 113-117.
6. Arnaldi G, Boscaro M. Adrenal incidentaloma. Best Pract Res Clin Endocrinol Metab 2012; 26: 405-419.
7. Cawood TJ, Hunt PJ, O'Shea D i wsp. Recommended evaluation of adrenal incidentalomas is costly, has high false-positive rates and confers a risk of fatal cancer that is similar to the risk of the adrenal lesion becoming malignant; time for a rethink? Eur J Endocrinol 2009; 161: 513-527.
8. Papierska L, Cichocki A, Sankowski AJ, Cwikła JB. Adrenal incidentaloma imaging – the first steps in therapeutic management. Pol J Radiol 2013; 78: 47-55.
9. Icard P, Chapuis Y, Andreassian B i wsp. Adrenocortical carcinoma in surgically treated patients: a retrospective study on 156 cases by the French Association of Endocrine Surgery. Surgery 1992; 112: 972-979.
10. Zeiger MA, Thompson GB, Duh QY i wsp.; American Association of Clinical Endocrinologists; American Association of Endocrine Surgeons. The American Association of Clinical Endocrinologists and American Association of Endocrine Surgeons medical guidelines for the management of adrenal incidentalomas. Endocr Pract 2009; 15 Suppl 1: 1-20.
11. Bittner JG 4th, Brunt LM. Evaluation and management of adrenal incidentaloma. J Surg Oncol 2012; 106: 557-564.
12. Grumbach MM, Biller BM, Braunstein GD i wsp. Management of the clinically inapparent adrenal mass ("incidentaloma"). Ann Intern Med 2003; 138: 424-429.
13. Babinska A, Peksa R, Swiątkowska-Stodulska R, Sworczak K. The collection of five interesting cases of adrenal tumors from one medical center. World J Surg Oncol 2014; 12: 377.
14. Krajewska E, Toutounchi S, Fiszer P i wsp. Adrenal tumors – diagnostics and the factual situation. Pol Przegl Chir 2012; 84: 208-213.
15. Nieman LK. Approach to the patient with an adrenal incidentaloma. J Clin Endocrinol Metab 2010; 95: 4106-4113.
16. Babińska A, Siekierska-Hellmann M, Błaut K i wsp. Hormonal activity in clinically silent adrenal incidentalomas. Arch Med Sci 2012; 8: 97-103.
17. Eisenhofer G, Goldstein DS, Walther MM i wsp. Biochemical diagnosis of pheochromocytoma: how to distinguish true- from false-positive test results. J Clin Endocrinol Metab 2003; 88: 2656-2666.
18. Ambroziak U, Bednarczuk T. Podstawowe badania biochemiczne i ich interpretacja w chorobach nadnerczy. W: Diagnostyka i leczenia chorób nadnerczy. Otto M (red.). Wydawnictwo Lekarskie PZWL Warszawa 2013; 5-25.
19. Grouzmann E, Drouard-Troalen L, Baudin E i wsp. Diagnostic accuracy of free and total metanephrines in plasma and fractionated metanephrines in urine of patients with pheochromocytoma. Eur J Endocrinol 2010; 162: 951-960.
20. Funder JW, Carey RM, Fardella C i wsp.; Endocrine Society. Case detection, diagnosis, and treatment of patients with primary aldosteronism: an endocrine society clinical practice guideline. J Clin Endocrinol Metab 2008; 93: 3266-32681.
21. Januszewicz A, Kokot F, Widecka A. Zalecenia dotyczące diagnostyki i leczenia pierwotnego hiperaldosteronizmu. Nadciśnienie Tętnicze 2008; 12: 155-168.
22. Kołodziejczyk-Kruk S, Januszewicz W, Pęczkowska M i wsp. Primary aldosteronism – recent progress and current concepts. Endokrynol Pol 2013; 64: 312-318.
23. Young WF. Primary aldosteronism: renaissance of a syndrome. Clin Endocrinol (Oxf) 2007; 66: 607-618.
24. Terzolo M, Stigliano A, Chiodini I i wsp.; Italian Association of Clinical Endocrinologists. AME position statement on adrenal incidentaloma. Eur J Endocrinol 2011; 164: 851-870.
25. Terzolo M, Reimondo G, Angeli A. Definition of an optimal strategy to evaluate and follow-up adrenal incidentalomas: time for further research. Eur J Endocrinol 2009; 161: 529-532.
26. Kuryłowicz A, Ambroziak U, Bednarczuk T. 60-letnia kobieta z nadciśnieniem tętniczym i przypadkowo wykrytym guzem nadnercza. W: Endokrynologia w przypadkach klinicznych. Bednarczuk T (red.). Medycyna Praktyczna 2013; 54-59.

Adres do korespondencji:

Anna Hans-Wytrychowska
Katedra i Zakład Medycyny Rodzinnej
Uniwersytetu Medycznego
im. Piastów Śląskich we Wrocławiu
ul. Syrokomli 1, 51-141 Wrocław
e-mail: anna.wytrychowska@onet.eu