Współczesna Onkologia (2003) vol. 7; 8 (556–563)

Wczesna diagnostyka czerniaka złośliwego skóry i śluzówek jamy ustnej

Early diagnostic of malignant melanoma of the skin and of the oral mucous membrane

Lidia Rudnicka[1], Małgorzata Olszewska[2], Monika Słowińska[1]

[1]Klinika Dermatologii CSK MSWiA w Warszawie; [2]Klinika Dermatologiczna AM w Warszawie

W związku ze stale wzrastającą zachorowalnością na czerniaka złośliwego skóry i śluzówek jamy ustnej, szczególnie istotna staje się umiejętność ich wczesnego rozpoznawania na podstawie badania klinicznego i nieinwazyjnych metod diagnostycznych. Praca przedstawia zasady badania klinicznego zmian barwnikowych [kryteria ABCD(E) – dla zmian melanocytowych w obrębie skóry i kryteria ABC(DEF) – dla zmian podpaznokciowych], jak również zmiany skórne nastręczające szczególnie duże trudności w diagnostyce różnicowej – tzw. symulatory czerniaka. W artykule porównano czułość i specyficzność badania klinicznego w porównaniu z diagnostyką przeprowadzoną przy użyciu dermatoskopu (analiza obrazu, kryteria ABCD Stolza, metoda Mezies, 7FFM), wideodermatoskopu [kryteria A(A)BCDE] i metody fluorescencyjnej. Na podstawie przeprowadzonej analizy dostępnych (lecz nadal nie w pełni zadowalających) metod wczesnego rozpoznawania czerniaka wydaje się, iż częściowym uzupełnieniem istniejącej luki diagnostycznej może być stale aktualizowana dokumentacja fotograficzna całej powierzchni ciała, umożliwiająca monitorowanie wszystkich istniejących zmian barwnikowych i wykrywanie zmian nowo powstałych.

Słowa kluczowe: czerniak złośliwy, symulatory czerniaka, znamiona barwnikowe, dermatoskopia, wideodermatoskopia, fotografia cyfrowa.

Podstawą wczesnej diagnostyki czerniaka jest skuteczne różnicowanie zmian o charakterze plam, guzków i owrzodzeń w obrębie skóry i śluzówek jamy ustnej. Wśród zmian skórnych wymagających różnicowania wyróżnia się zmiany niemelanocytowe i zmiany melanocytowe [1, 2].

Do najczęściej spotykanych zmian niemelanocytowych, które mogą nasunąć wątpliwości w diagnostyce różnicowej należą brodawki łojotokowe, rogowacenie słoneczne, rak podstawnokomórkowy barwnikowy oraz ziarniniak naczyniowy. Należy jednak podkreślić, że nowe techniki diagnostyki nieinwazyjnej w dermatologii pozwalają na różnicowanie zmian niemelanocytowych z czerniakiem złośliwym z prawdopodobieństwem graniczącym z pewnością.

Drugą grupę zmian, nasuwającą znacznie większe trudności diagnostyczne, stanowią zmiany melanocytowe. Do tej grupy należą przede wszystkim znamiona barwnikowe. Podstawą podziału znamion barwnikowych jest podział na znamiona wywodzące się z melanocytów, komórek o równomiernej dystrybucji w obrębie naskórka oraz znamiona wywodzące się z komórek znamionowych, które znajdują się w okolicy granicy skórno-naskórkowej lub skórze właściwej i są powszechną nieprawidłowością rozwojową skóry. Do znamion barwnikowych wywodzących się z melanocytów zalicza się m.in. plamy soczewicowate, plamy mongolskie, znamiona Ota i Ito.

Do znamion wywodzących się z komórek znamionowych zalicza się znamiona barwnikowe łączące, mieszane i skórne oraz znamię atypowe i zespół znamion atypowych [3].

DIAGNOSTYKA KLINICZNA

W ciągu ostatnich kilkudziesięciu lat znacząco wzrosła wczesna rozpoznawalność czerniaka złośliwego skóry i śluzówek jamy ustnej. Wynika to głównie z prowadzonych w latach 60. i 70. ubiegłego wieku badań nad precyzyjnym określeniem cech klinicznych czerniaka i ze stosowania opracowanych wtedy zasad rozpoznawania tego nowotworu [4]. Prace sprzed tego okresu wskazywały, że rozpoznawalność czerniaka złośliwego była w latach 50. na poziomie 38–50 proc. [5, 6]. Obecnie ocenia się, że doświadczony dermatolog jest w stanie rozpoznać czerniaka na podstawie samego badania klinicznego w 65 proc. do ok. 80 proc. przypadków [7]. Wzrost wczesnej rozpoznawalności czerniaka skóry ilustruje ryc. 1. [6–10].

Podstawą klinicznego różnicowania znamion barwnikowych od znamion barwnikowych atypowych i czerniaka stały się kliniczne kryteria ABCD. Kryterium *A* zdefiniowano jako geometryczną asymetrię w stosunku do 2 umownych osi przecinających się w części środkowej znamienia. Jako kryterium *B* ocenia się nierówny brzeg znamienia. *C* stanowi kryterium 2 lub więcej kolorów w obrębie znamienia (z wyjątkiem typowego zaciemnienia

Due to the increasing frequency of malignant melanoma it is crucial to detect early the malignant lesions on the basis of physical examination and noninvasive diagnostic methods. The ABCD rule for the first-step analysis of pigmentary skin lesions and ABC (DEF) rule for the subungual melanoma, as well as so called simulators of malignant melanoma are presented. The article compares the specificity and sensitivity between the physical examination, dermatoscopic features (pattern analysis, ABCD rule of Stolz, Menzies method, 7 features of melanoma), videodermatoscopic images (A (A) BCDE rule) and the fluorescent method. Even combining the methods of clinical diagnosis and dermatoscopic features are still not sufficient to detect 100% of early melanomas. Thereby repeated total body photos revealing growth/ /change of existing melanocytic nevi andthe appearance of new pigmentary lesions might be a good proposal in partial filling of the existing lack.

Key words: malignant melanoma, simulators of malignant melanoma, melanocytic nevi, dermatoscopy, videodermatoscopy, total body photography.

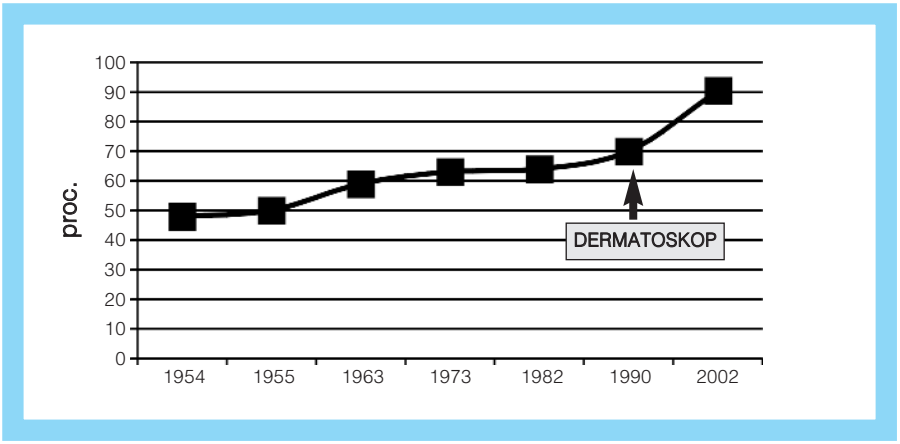

Ryc. 1. Rozpoznawalność kliniczna czerniaka skóry. W końcu lat 80. badania dermatoskopowe stały się powszechne, a 1991 r. wprowadzono uproszczoną dermatoskopową metodę ABCD

w znamionach łączących). *D* odpowiada średnicy powyżej 6 mm. W ostatnich latach podkreśla się również istotne znaczenie ewolucji zmiany, tj. zmiany koloru, kształtu lub wielkości w okresie poprzedzającym badanie. Dla ewolucji zmiany, określanej na podstawie wywiadu przyjęto symbol *E* (co w efekcie dało kryteria ABCDE oceny zmiany barwnikowej). [11, 12].

O znaczeniu ewolucji w rozpoznawaniu czerniaka może świadczyć fakt, że w przypadkach potwierdzonego histopatologicznie czerniaka wywiad wskazywał na zmianę wielkości w 56,2 proc. przypadków, a zmianę koloru w 21,9 proc. przypadków [4].

Należy jednak podkreślić, że o ile ewolucja zmiany skórnej, polegająca na zmianie jej wielkości, koloru lub kształtu, może być istotnym elementem ułatwiającym trafne rozpoznanie czerniaka, to nie jest to cecha o dużym stopniu swoistości dla tego rozpoznania. Wśród usuniętych chirurgicznie i zbadanych histopatologicznie zmian obserwowano ewolucję wielkości, koloru lub kształtu również w 36 proc. przypadkach znamion barwnikowych, które nie wykazywały żadnych cech transformacji nowotworowej [4].

Trafność rozpoznań czerniaka błon śluzowych jamy ustnej jest znacząco mniejsza niż rozpoznawalność czerniaka skóry. Wynika to z mniej charakterystycznego obrazu klinicznego tych nowotworów. Czerniaki błon śluzowych jamy ustnej są najczęściej plamami, guzkami lub nawet tworami uszypułowanymi. Rzadziej niż w przypadku czerniaków skóry obserwuje się zmiany z tendencją do wrzodzenia i krwawienia. Najczęściej zlokalizowane są na podniebieniu twardym lub śluzówce żuchwy. Szacuje się, że 5–35 proc. czerniaków błon śluzowych jamy ustnej stanowią czerniaki amelanotyczne, co jest kolejnym czynnikiem opóźniającym rozpoznanie [13–15].

Uważa się, że w przypadku każdej zmiany barwnikowej w jamie ustnej należy brać pod uwagę możliwość rozpoznania czerniaka, a we wszystkich przypadkach, w których przyczyna powstania zmiany nie została określona należy ją profilaktycznie usunąć.

Trzecią lokalizacją czerniaka w praktyce dermatologicznej jest okolica podpaznokciowa. Czerniak podpaznokciowy jest rozpoznawany z opóźnieniem z powodu częstej błędnej pierwszej diagnozy grzybicy paznokci (szczególnie zakażenia grzybami pleśniowymi), a także częstego (15–65 proc.) występowania czerniaka amelanotycznego [16, 17]. Należy podkreślić, że klasyczny objaw Hutchinsona [18] polegający na melanonychii z towarzyszącym przebarwieniem wału paznokciowego ma ograniczone znaczenie we wczesnym rozpoznawaniu czerniaka podpaznokciowego, gdyż nie jest objawem patognomonicznym dla czerniaka [19].

Levit i wsp. [20] opracowali *Zasadę ABC dla klinicznego rozpoznania czerniaka podpaznokciowego*. Zasada znacząco różni się od klasycznej zasady ABCD(E) przyjętej powszechnie dla rozpoznawania czerniaka skóry i opiera się na następującej zasadzie. „A" oznacza *Age* (wiek pacjenta) od 20 do 90, ze szczytem zachorowań w 5. do 7. dekady życia, a także *African-American, Native American* i *Asian* w odniesieniu do najczęściej chorujących przedstawicieli ras. „B" oznacza *band*, czyli przebarwiony wał paznokciowy oraz *breadth* (szerokość) powyżej 3 mm, a także *blurred boarder*,

Tab. 1. Niemelanocytowe zmiany skórne wymagające diagnostyki różnicowej z czerniakiem skóry

Brodawka łojotokowa
Angiokeratoma
Apocrine hidrocystoma
Choroba Bowena
Choroba Pageta
Clear cell acanthoma Degos
Eccrine hidrocystoma
Inverted folicular keratosis
Mastocytoma
Mięsak Kaposiego
Mycetoma
Naczyniak
Naczyniak
Nerwiakowłókniak
Pagetoid reticulosis
Pigmented pilotrixoma
Pigmented porocarcinoma
Pigmented poroma
Przebarwinia polekowe (np. okołopaznokciowe po minocyklinie)
Przerzuty nowotworowe do skóry
Pseudochromohydroza
Rak brodawkujący
Rak kolczystokomórkowy
Rak podstawnokomórkowy barwnikowy
Rogowacenie słoneczne
Tatuaż (np. grafit z ołówka)
Tinea nigra
Tricholemmoma
Włókniak komórkowy
Włókniak miękki
Włókniak twardy
Włókniakomięsak
Xanthogranuloma
Ziarniniak naczyniowy
Złogi metali (rtęć, srebro)
Zmiany pourazowe/ciało obce
Znamię łojowe

Tab. 2. Melanocytowe zmiany skórne wymagające diagnostyki różnicowej z czerniakiem skóry

Znamiona barwnikowe wrodzone, nabyte i atypowe
Plama *Cafe-au-lait*
Znamię Beckera
Nevus spilus
Plama soczewicowata
Plama mongolska
Znamię Ota
Znamię Ito
Znamię błękitne
Znamię Spitza
Znamię Suttona

czyli nieostre, zamazane granice zmiany. „C" odnosi się do *change*. Słowo *change* (zmiana) oznacza zmianę w kształcie, wielkości lub kolorze zmiany oraz strukturze paznokcia w okresie poprzedzającym badanie, ale także brak *zmian* w strukturze paznokcia po włączeniu leczenia związanego z poprzednim rozpoznaniem. „D" – *digit*, odnosi się do palca zajętego procesem chorobowym. Autorzy przyjęli listę palców, w obrębie których stwierdza się czerniaka, w malejącej częstotliwości: kciuk > hallux > palec wskazujący > pojedynczy palec > więcej niż jeden dowolny palec. Ponadto autorzy wskazują, że częściej zajęte są palce ręki dominującej w stosunku do drugiej ręki. „E" oznacza *extension* (przedłużenie, powiększenie) zmiany do wału paznokciowego lub wolnego brzegu paznokcia. Ten objaw odnosi się do klasycznego objawu Hutchinsona. Litera „F" (*family*) podkreśla większe ryzyko zachorowania na czerniaka wśród członków rodzin osób, u których wcześniej rozpoznano czerniaka [20]. Wydaje się, że tę skomplikowaną zasadę rozpoznawania czerniaka podpaznokciowego należy raczej uznać za zestawienie informacji na temat tego schorzenia do celów dydaktycznych niż za szybką metodę diagnostyki różnicowej w przypadkach diagnostycznie niejednoznacznych.

SYMULATORY CZERNIAKA

Zmiany w obrębie skóry i błon śluzowych jamy ustnej rozpoznawane klinicznie błędnie jako czerniak bywają nazywane symulatorami czerniaka [21, 22].

Tab. 3. Najczęstsze zmiany w obrębie warg i błon śluzowych jamy ustnej, wymagające różnicowania z czerniakiem

Amyloidoza
Antykoncepcyjne leki hormonalne i inne leki (przebarwienia)
Choroba Addisona
Hemochromatoza
Incontinentia pigmenti
Melanoacanthoma
Melanoplakia
Melanoza
Naczyniak krwionośny
Niedokrwistość
Plama melanotyczna
Plamy soczewicowate
Przewlekłe infekcje
Rogowacenie ciemne
Tatuaż (azotan srebra, amalgamat)
Zatrucie bizmutem
Zespół Albrighta
Zespół Carneya
Zespół Fanconiego
Zespół Laugier-Hunziker
Zespół LEOPARD
Zespół Lesch-Nyhan
Zespół Peutz-Jeghera
Ziarniniak naczyniowy
Złogi hemosyderyny
Znamię barwnikowe
Znamię błękitne
Znamię Jadassona-Tiche'a
Znamiona nabłonkowe
Żylak wargi

Analiza histopatologiczna (A9) zmian rozpoznawanych klinicznie jako czerniak złośliwy wykazała, że zmianami najczęściej błędnie rozpoznawanymi jako czerniak złośliwy są znamiona barwnikowe (33 proc.), raki podstawnokomórkowe (12 proc.), rogowacenie słoneczne (9 proc.) i plamy soczewicowate (9 proc.). Inne powszechne zmiany, takie jak brodawki łojotokowe,

A: *Asymetry* (asymetria)

B: *Boarder* (brzeg)

C: *Color* (kolor)

D: *Diferentiation structures* (zróżnicowania struktury), w tym: siatka barwnikowa, ciałka barwnikowe, smugi gałązkowate, obszary bezstrukturalne, kropki barwnikowe

TDS= 1.3xA + 0.1xB + 0.5xC + 0.5xD

Ryc. 2. Metoda dermatoskopowa ABCD i sposób liczenia TDS (*Total Dermatoscopy Score*)

naczyniaki, włókniaki lub melanoza błon śluzowych stosunkowo rzadko stają się przyczyną błędnego, fałszywie dodatniego rozpoznania. Pełną listę symulatorów czerniaka skóry zestawiono w tab. 1. i 2. [21–26], a czerniaka błon śluzowych jamy ustnej w tab. 3. [13–15]. Tabele nie uwzględniają symulatorów czerniaków amelanotycznych, które stanowią ok. 7 proc. czerniaków skóry i do kilkudziesięciu proc. czerniaków błon śluzowych jamy ustnej. Czerniaki amelanotyczne najczęściej mają postać plam lub guzków, których kolor nie odbiega od koloru otaczających tkanek [27–31].

DERMATOSKOPIA

W związku z trudnościami w jednoznacznym rozpoznaniu klinicznym czerniaka trwają poszukiwania nieinwazyjnych metod, pozwalających na większą trafność diagnostyczną. Najpowszechniejszą metodą w tym zakresie jest dermatoskopia [32–35].

Dermatoskopia jest metodą umożliwiającą obserwację i ocenę struktur barwnikowych na poziomie naskórka, granicy skórno-naskórkowej i górnych warstw skóry właściwej przy użyciu mikroskopu powierzchniowego (dermatoskopu). Metoda ta, zwana niekiedy mikroskopią epilumiscencyjną, choć znana jest od wielu lat, dopiero w latach 90. stała się powszechnie metodą stosowana w diagnostyce czerniaka.

Jej rozpowszechnienie stało się możliwe dzięki upowszechnieniu prostego w obsłudze, taniego ręcznego dermatoskopu oraz opracowaniu prostych kryteriów oceny obrazu dermatoskopowego.

Badanie polega na oglądaniu wybranych zmian na skórze przy pomocy dermatoskopu. Dermatoskop jest urządzeniem optycznym, powiększającym 10–12-krotnie, z oświetleniem bocznym oglądanej powierzchni. Niektóre dermatoskopy mają 2 cylindry kontaktowe: jeden mały, o średnicy ok. 8 mm do oglądania miejsc nierównych, takich jak np. zmiany w obrębie błon śluzowych lub przestrzeni międzypalcowych i drugi cylinder o średnicy ok. 2,5 cm, służący do oglądania zmian na skórze gładkiej. Jako środowisko optyczne między oglądaną skórą a dermatoskopem (w celu zmniejszenia odbić z warstwy rogowej) używany jest niekiedy olejek imersyjny [34].

Poza samym elementem powiększania dermatoskopia wizualizuje struktury, które są niewidoczne gołym okiem. Niektórzy dermatolodzy stoją na stanowisku, że dermatoskopia wypełnia lukę między dermatologiczną oceną makroskopową zmian skórnych, a ich histopatologiczną weryfikacją.

Choć dermatoskopia była przedmiotem zainteresowania dermatologów od początku ubiegłego wieku, pierwsze szczegółowe publikacje dotyczące nowoczesnych zasad rozpoznawania poszczególnych struktur widocznych w obrazie dermatoskopowym pochodzą z lat 80. [6]. Wtedy też opracowano podstawy oceny obrazu (*pattern analysis*) czerniaka złośliwego. Zasada opiera się na ocenie globalnego obrazu oraz identyfikacji cech siatki pigmentowej, smug gałązkowatych, ciałek barwnikowych, obszarów stalowo-niebieskich, obszarów regresji i obszarów hipopigmentacji, a także charakteru plamek barwnikowych, naczyń krwionośnych i szeregu cech typowych dla zmian melanocytowych [6].

Ten złożony system oceny zmian skórnych został uproszczony w następnych latach przez innych autorów tak, aby jego zastosowanie było łatwiejsze w codziennej dermatologii praktycznej.

Podstawową, zaproponowaną przez Stolza i wsp. [32, 36] metodą oceny obrazu dermatoskopowego jest metoda ABCD. Zasada dotyczy wyłącznie znamion barwnikowych. Zakłada więc, że zmiany w obrębie skóry, niebędące znamionami barwnikowymi zostały wcześniej wykluczone na podstawie badania makroskopowego.

Metoda opiera się na ocenie stopnia asymetrii (A) znamienia, równości brzegu (B), koloru (C) i zróżnicowań struktury (D). Te cztery parametry stanowią podstawę do wyliczenia wskaźnika, odzwierciedlającego stopień atypowości znamienia lub jego transformację w czerniaka złośliwego. Wskaźnik określany jest wskaźnikiem Stolza (*Stolz Score*), od nazwiska jego twórcy lub wskaźnikiem TDS (*Total Dermatoscopy Score*).

Przyjmuje się następującą metodę wyliczania wskaźnika: stopień asymetrii ocenia się na podstawie symetrii znamienia wobec 2 osi przecinających się prostopadle w jego części środkowej. Znamię symetryczne względem obydwu osi otrzymuje 0 punktów. Jeśli stwierdza się asymetrię tylko względem jednej osi – 1 punkt, a jeśli znamię jest niesymetryczne względem obydwu osi – 2 punkty.

Następnie znamię dzieli się dodatkowymi dwiema osiami przecinającymi się w części środkowej na osiem równych części. Daje to możliwość oceny brzegu znamienia (B). Ocenie podlega odrębnie każda z 8 części znamienia. Jeśli granica między znamieniem a otaczającą skórą zdrową jest ostra – dodaje się 1 punkt, jeśli jest nieostra – 0. W ten sposób znamię w zakresie brzegu (B) może otrzymać maksymalnie 8 punktów.

Punktacja w zakresie koloru (C) znamienia może wynosić od 1 do 6, w zależności od liczby kolorów w znamieniu: jasnobrązowy, ciemnobrązowy, czarny, czerwony, niebieski, biały.

Wartość D zależy od liczby zróżnicowań struktury i może wynosić od 1 do 5 w zależności od obecności: siatki barwnikowej, ciałek barwnikowych, smug gałązkowatych, obszarów bezstrukturalnych lub kropek barwnikowych.

Wyliczeniu łącznego TDS służy wzór przedstawiony na ryc. 2. Na podstawie badań statystycznych przyjęto, że wskaźnik na poziomie 1–4,75 odpowiada znamieniu barwnikowemu, 4,8–5,45 odpowiada zmianom atypowym, a zmiany o wskaźniku powyżej 5,45 silnie sugerują rozpoznanie czerniaka złośliwego [32, 36].

Czułość tej klasycznej i stosowanej do dziś powszechnie metody jej autorzy oceniają na 90,5 proc., a jej swoistość na 72,4 proc. [32]. Dermatoskopia daje więc możliwość zwiększenia czułości rozpoznania o 10 do kilkunastu procent ponad rozpoznanie kliniczne. Jednak od momentu ukazania się pierwszych prac Stolza trwają prace nad stworzeniem takiego systemu oceny obrazu dermatoskopowego, który miałby jeszcze większą czułość i swoistość, ale jednocześnie wymagał mniej czasochłonnych obliczeń.

Opracowana przez włoski zespół metoda 7FFM (7 *features of melanoma*) [37, 38] oceny dermatoskopowej zmian skórnych polega podziale cech czerniaka na duże (po 2 punkty) i małe (po 1 punkcie). Do dużych cech zalicza się obszary rumienia regresyjnego, smugi gałązkowate, nieostro ograniczone i niesymetryczne obszary szaro-niebieskie oraz różnokolorowe i nieregularne pseudopody na obwodzie zmiany. Cechami małymi są: niehomogenność zmiany, nieregularna siatka pigmentowa, ostre granice zmiany w na długości nie mniejszej niż $^1/_4$ zmiany. Łączna liczba punktów 2 lub większa daje podstawę do klinicznego rozpoznania czerniaka.

Metoda 7FFM daje wg jej autorów możliwość wykrycia czerniaka z czułością na poziomie 94 proc. i swoistością ok. 75 proc. [37, 38].

Wydaje się, że najprostszą z stosowanych w dermatologii metod jest metoda Menzies [39, 40]. Metoda opiera się na ustaleniu cech negatywnych, które wykluczają rozpoznanie czerniaka. Do tych cech zalicza się symetryczną siatkę pigmentową oraz pojedynczy kolor w obrębie zmiany. Do cech pozytywnych zalicza się: obszary biało-niebieskie, liczne brązowe punkty, nieregularne pseudopody o okrągławym (*bulwowatym*) zakończeniu, nieregularnie rozmieszczone smugi gałązkowate, odbarwienia bliznowate, czarne ciałka lub kropki na obwodzie zmiany, liczne kolory (5–6), liczne kropki niebieskie/szare, poszerzona siatka pigmentowa. Obecność przynajmniej jednej cechy pozytywnej przy jednoczesnej nieobecności cech negatywnych daje podstawę do klinicznego rozpoznania czerniaka.

Według autorów tej metody daje ona czułość na poziomie 92 proc. i swoistość na poziomie 71 proc. [39, 40].

W ostatnich 3 latach odbył się szereg (częściowo wirtualnych) konferencji uzgodnieniowych, których celem było ustalenie jednolitych kryteriów oceny obrazu dermatoskopowego. Ostatecznym efektem prac 51 klinicystów zajmujących się dermatoskopią była międzynarodowa publikacja *Dermatoscopy of pigmented lesions: results of a consensus meeting via the Internet* w maju 2003 r. [10]. W trakcie prac autorzy porównali skuteczność i powtarzalność rozpoznawania obrazu dermatoskopowego w zakresie oceny *first-step* (różnicowanie zmian melanocytowych od niemelanocytowych), analizy wzoru, zasady ABCD, metody Menzies oraz metody 7 FFM.

W konkluzji tego wieloośrodkowego przedsięwzięcia ustalono, że największą powtarzalność osiąga się przy różnicowaniu zmian melanocytowych od niemelanocytowych. Natomiast w zakresie identyfikacji poszczególnych cech obrazu dermatoskopowego rysują się między klinicystami znaczące rozbieżności. Najbardziej powtarzalna jest identyfikacja takich cech, jak nietypowa sieć barwnika, struktury naczyniowe, struktury regresji, asymetria. Powtarzalność w zakresie identyfikacji innych cech, m.in. brzegu zmiany barwnikowej była istotnie mniejsza, jednak te rozbieżności nie wpłynęły istotnie na zgodność globalnej oceny zmiany wg kryteriów ABCD, Menzies lub 7FFM. W tym badaniu metoda Menzies była metodą o największej globalnej czułości (85,7 proc., w stosunku do 82,6 proc. i 83,6 proc. w przypadku, odpowiednio, metody ABCD i 7FFM), natomiast metoda 7FFM była metodą o największej swoistości (71,7 proc. w stosunku do 71,1 proc. oraz 70 proc.). W porównaniu do tych uproszczonych metod kompleksowa analiza obrazu (*pattern analysis*) wykazywała największą swoistość (83,4 proc.) przy stosunkowo dobrej czułości (83,7 proc.) [10].

Należy podkreślić, że niezwykle istotnym elementem wiedzy z zakresu dermatoskopii są fotografie poszczególnych elementów obrazu dermatoskopowego, których duża objętość wykracza poza ramy tej pracy. Najobszerniejszą pozycją polską z bogatą dokumentacją fotograficzną jest *Atlas* Stanisława Bajcara i Lesława Grzegorczyka [34]. Można również polecić profesjonalnie przygotowaną i zawierającą liczne ilustracje fotograficzne stronę internetową: www.dermoscopy.org.

WIDEODERMATOSKOPIA

Wideodermatoskopia jest metodą zbliżoną do dermatoskopii, różni się jednak możliwością przeniesienia obrazu na ekran komputerowy i zapisu obrazu w postaci cyfrowej. Daje również większe możliwości powiększenia zmiany. Standardowym powiększeniem, przy którym zazwyczaj pracuje się w metodzie wideodermatoskopii jest powiększenie 20-krotne. Technika cyfrowa daje jednak możliwość powiększenia 70-krotnego lub nawet 100-krotnego [41–44].

Większość dermatologów przenosi zasady oceny dermatoskopowej na ocenę wideodermatoskopową. Natomiast zaproponowana przez Bluma i wsp. [45] metoda oceny obrazu wideodermatoskopowego opiera się na uproszczonym, w stosunku do metody ABCD Stolza sposobie oceny obrazu o powiększeniu 20-krotnym (*uproszczona metoda punktów ABC*). W metodzie tej liczy się po jedynym punkcie za jedną z następujących cech: asymetria w stosunku do przynajmniej 1 osi (A), asymetria w rozłożeniu struktur różnicowania ((A)), ostra granica znamienia barwnikowego w przynajmniej jednym miejscu (B), 3 lub więcej kolorów (C), 3 lub więcej struktury zróżnicowania (D), zmiana wyglądu znamienia w ciągu ostatnich 3 miesięcy (E). Metoda przewiduje możliwość 1 punktu ujemnego w przypadku znamion, które nie uległy zmianie w ciągu 3 mies. poprzedzających badanie. Można więc powiedzieć, że jest to metoda zawierająca elementy wideodermatoskopowe (A–D). Maksymalna liczba punktów dla 1 znamienia wynosi 6. Autorzy stoją na stanowisku, że liczba punktów wyższa niż 4 daje podstawę do klinicznego rozpoznania czerniaka złośliwego.

Uważa się [45], że metoda A(A) BCDE daje czułość na poziomie 90,5 proc. i swoistość na poziomie 87 proc.

Obecnie oferowane są różne rodzaje oprogramowania do wideodermatoskopów. Ich celem jest zastąpienie oka dermatologa w ocenie wskaźników potencjalnej złośliwości zmiany. Doświadczenia naszej kliniki wskazują, że przy

bardzo dużej potencjalnej czułości tego oprogramowania jego swoistość jest dalece niewystarczająca. W przypadku testowanych u nas krótko oprogramowań systemy komputerowe automatycznie wskazały na rozpoznanie czerniaka w 36 przypadkach na 242 badane zmiany skórne. Żadna ze wskazanych zmian nie odpowiadała czerniakowi klinicznie (lub histopatologicznie, w przypadku zmian zakwalifikowanych do profilaktycznego usunięcia).

Wskazuje to, że oprogramowanie wideodermatoskopów wymaga jeszcze znaczącego dopracowania, a wideodermatoskop w żadnym razie nie może służyć jako automat do stawiania rozpoznań w rękach niedoświadczonego dermatologa.

Należy jednak podkreślić, że sam sprzęt wideodermatoskopowy jest ogromnym przełomem w diagnostyce dermatologicznej, a jego rosnąca powszechność może spowodować, że w niedalekiej przyszłości zastąpi klasyczne dermatoskopy. Wideodermatoskop daje bowiem możliwość rejestracji obrazu dermatoskopowego na nośniku cyfrowym i przez to monitorowania ewentualnej ewolucji zmiany skórnej.

Inną znaczącą zaletą wideodermatoskopu jest możliwość poświęcenia dłuższego czasu na weryfikację zmian, które nasuwają wątpliwości diagnostyczne. Niedogodność ergonomiczna badania dermatoskopowego powoduje, że zazwyczaj badanie pojedynczej zmiany nie trwa dłużej niż 30 sekund. Obraz na ekranie komputerowym można analizować znacznie dłużej, a nawet przechować do konsultacji z innym specjalistą. Uważa się, że dokonanie bardzo szczegółowej analizy obrazu dermatoskopowego pojedynczej zmiany wymaga 10 do 30 min [10].

FOTOGRAFIA CYFROWA

Stosowane przez wiele lat klasyczne metody dokumentacji fotograficznej zmian zostały obecnie zastąpione metodą fotografii cyfrowej i przechowywania dokumentacji na nośnikach elektronicznych [41]. Dokumentacja fotograficzna pełni w diagnostyce dermatologicznej znamion barwnikowych 3 podstawowe funkcje. Po pierwsze – ułatwia monitorowanie przebiegu choroby u osób z zespołem znamion atypowych oraz do monitorowania zmian u osób z podwyższonym ryzykiem zachorowania na czerniaka, np. w związku z dodatnim wywiadem rodzinnym. Sugeruje się, aby u takich osób porównawcze badanie dermatologiczne zmian i ich dokumentacja odbywały się co 3 mies. Drugą istotną funkcją fotografii cyfrowej jest możliwość monitorowania pojedynczych znamion atypowych lub innych znamion barwnikowych (np. w miejscach drażnionych), które nie zostały zakwalifikowane do profilaktycznego usunięcia. Trzecią funkcją, jaką pełni fotografia cyfrowa jest funkcja poznawcza. Przyjęta ostatnio przez większość dermatologów zasada fotografowania wszystkich zmian przed usunięciem chirurgicznym daje możliwość weryfikacji klinicznej rozpoznania po uzyskaniu wyniku badania histopatologicznego [46, 47].

Modyfikacją fotografii cyfrowej jest rejestracja obrazów wideodermatoskopowych [41].

METODA FLUORESCENCYJNA

Przedmiotem zainteresowania badaczy w Polsce i na świecie była możliwość zastosowania indukowanej światłem o długości ok. 400 nm fluorescencji zmian nowotworowych (w tym czerniaka) poprzez podanie wcześniej ogólnie lub miejscowo pochodnych protoporfiryn, które pod wpływem światła dają czerwoną luminescencję. Wykorzystywano przy tym zjawisko selektywnego kumulowania się tych związków w komórkach nowotworowych [48, 49].

W ostatnim czasie zainteresowanie tą metodą zmalało, co wynika z jej niesatysfakcjonującej swoistości i wysokich kosztów, które zmniejszają możliwość jej zastosowania w rutynowych badaniach skryningowych.

Jak wykazały badania Ruki i wsp. [50] czułość metody była na poziomie 82,7 proc., natomiast jej swoistość wynosiła 59,9 proc.

W konkluzji należy podkreślić, że nowoczesne techniki dermatoskopowe i wideodermatoskopowe znacząco zwiększyły trafność wczesnych rozpoznań czerniaka. Jednak w dalszym ciągu znaczące ryzyko fałszywie dodatnich i fałszywie ujemnych rozpoznań czerniaka stanowi istotny problemem współczesnej medycyny. Drugim istotnym problemem, który nie był przedmiotem tego artykułu jest zależność wczesnego rozpoznawania czerniaka od świadomości społecznej i regularnych badań profilaktycznych. Wydaje się, że szczególnie w tym zakresie jest w Polsce jeszcze bardzo dużo do zrobienia.

PIŚMIENNICTWO

1. Brenner S, Tamir E. *Early detection of melanoma: the best strategy for a favorable prognosis*. Clin Dermatol 2002; 20 (3): 203-11.
2. Rigel DS, Carucci JA. *Malignant melanoma: prevention, early detection, and treatment in the 21st century*. CA Cancer J Clin 2000; 50 (4): 215-36.
3. Marghoob AA. *Congenital melanocytic nevi. Evaluation and management*. Dermatol Clin 2002; 20 (4): 607-16.
4. Kittler H, Seltenheim M, Dawid M, Pehamberger H, Wolff K, Binder M. *Morphologic changes of pigmented skin lesions: a useful extension of the ABCD rule for dermatoscopy*. J Am Acad Dermatol 1999; 40 (4): 558-62.
5. Kanzler MH, Mraz-Gernhard S. *Primary cutaneous malignant melanoma and its precursor lesions: Diagnostic and therapeutic overview*. J Am Acad Dermatol 2001; (45): 260-76.
6. Pehamberger H, Steiner A, Wolff K. *In vivo epiluminescence microscopy of pigmented skin lesions. I. Pattern analysis of pigmented skin lesions*. J Am Acad Dermatol 1987; 17 (4): 571-83.
7. Grant-Kels JM, Bason ET, Grin CM. *The misdiagnosis of malignant melanoma*. J Am Acad Dermatol 1999; 40 (4): 539-48.
8. Horsch A, Stolz W, Neiss A, Abmayr W, Pompl R, Bernklau A, Bunk W, Dersch DR, Glassl A, Schiffner R, Morfill G. *Improving early recognition of malignant melanomas by digital image analysis in dermatoscopy*. Stud Health Technol Inform 1997; 43 Pt B: 531-5.
9. Paschoal FM. *Early diagnosis of melanoma by surface microscopy (dermatoscopy)*. Rev Paul Med 1996; 114 (4): 1220-1.
10. Argenziano G, Soyer HP, Chimenti S, et al. *Dermoscopy of pigmented skin lesions: results of a consensus meeting via the Internet*. J Am Acad Dermatol 2003; 48 (5): 679-93.
11. Benelli C, Roscetti E, Dal Pozzo V. *Reproducibility of the clinical criteria (ABCDE rule) and dermatoscopic features (7FFM) for the diagnosis of malignant melanoma*. European Journal of Dermatology 2001; 11: 234-9.
12. Hazen BP, Bhatia AC, Zaim T, Brodell RT. *The clinical diagnosis of early malignant*

melanoma: expansion of the ABCD criteria to improve diagnostic sensitivity. Dermatol Online J 1999; 5 (2): 3.
13. Rapini RP. *Oral melanoma: diagnosis and treatment*. Semin Cutan Med Surg 1997; 16 (4): 320-2.
14. Seoane Leston JM, Vazquez Garcia J, Aguado Santos A, Varela-Centelles PI, Romero MA. *Dark oral lesions: differential diagnosis with oral melanoma*. Cutis 1998; 61 (5): 279-82.
15. Cebrian Carretero JL, Chamorro Pons M, Montesdeoca N. *Melanoma of the oral cavity. Review of the literature*. Med Oral 2001; 6 (5): 371-5.
16. Krige JE, Hudson DA, Johnson CA, King HS, Chetty R. *Subungual melanoma*. S Afr J Surg 1995; 33 (1): 10-4.
17. Kato T, Suetake T, Sugiyama Y, Tabata N, Tagami H. *Epidemiology and prognosis of subungual melanoma in 34 Japanese patients*. Br J Dermatol 1996; 134 (3): 383-7.
18. Kawabata Y, Ohara K, Hino H, Tamaki K. *Two kinds of Hutchinson's sign, benign and malignant*. J Am Acad Dermatol 2001; 44 (2): 305-7.
19. Ronger S, Touzet S, Ligeron C, Balme B, Viallard AM, Barrut D, Colin C, Thomas L. *Dermoscopic examination of nail pigmentation*. Arch Dermatol 2002; 138 (10): 1327-33.
20. Levit EK, Kagen MH, Scher RK, Grossman M, Altman E. *The ABC rule for clinical detection of subungual melanoma*. J Am Acad Dermatol 2000; 42 (2 Pt 1): 269-74.
21. Cerroni L, Kerl H. *Simulators of malignant melanoma of the skin*. Eur J Dermatol 1998; 8 (6): 388-96.
22. Matz H, Orion E, Ruocco V, Wolf R. *Clinical simulators of melanoma*. Clin Dermatol 2002; 20 (3): 212-21.
23. Carli P, De Giorgi V, Argenziano G, Palli D, Giannotti B. *Pre-operative diagnosis of pigmented skin lesions: in vivo dermoscopy performs better than dermoscopy on photographic images*. J Eur Acad Dermatol Venereol 2002; 16 (4): 339-46.
24. Grichnik JM. *Difficult early melanomas*. Dermatol Clin 2001; 19 (2): 319-25.
25. Keller JM, Maize JC. *The clinical and histological differential diagnosis of malignant melanoma*. Semin Oncol 1996; 23 (6): 693-702.
26. Carli P, Mannone F, De Giorgi V, Nardini P, Chiarugi A, Giannotti B. *The problem of false-positive diagnosis in melanoma screening: the impact of dermoscopy*. Melanoma Res 2003; 13 (2): 179-82.
27. Lemont H, Brady J. *Amelanotic melanoma masquerading as an ingrown toenail*. J Am Podiatr Med Assoc 2002; 92 (5): 306-7.
28. Redondo P, Solano T, Bauza A, Lloret P. *Amelanotic melanoma presenting as a scar*. Arch Intern Med 2001; 13-27; 161 (15): 1912-3.
29. Kao SY, Yang JC, Li WY, Chang RC. *Maxillary amelanotic melanoma: a case report*. J Oral Maxillofac Surg 2001; 59 (6): 700-3.
30. Ducic Y, Pulsipher DA. *Amelanotic melanoma of the palate: report of case*. J Oral Maxillofac Surg 2001; 59 (5): 580-3.
31. Koch SE, Lange JR. *Amelanotic melanoma: the great masquerader*. J Am Acad Dermatol 2000; 42 (5 Pt 1): 731-4.
32. Stolz W, Bilek P, Merkle T, Landthaler M, Braun-Falco O. *Improving clinical diagnosis of pigmented skin changes in childhood with the dermatoscope*. Monatsschr Kinderheilkd 1991; 139 (2): 110-3.
33. Stolz W, Semmelmayer U, Johow K, Burgdorf WH. *Principles of dermatoscopy of pigmented skin lesions*. Semin Cutan Med Surg 2003; 22 (1): 9-20.
34. Bajcar St, Grzegoczyk L. *Atlas diagnostyki zmian barwnikowych skóry*. Wydawnictwo Uniwersytetu Jagiellońskiego, Kraków 2000.
35. Argenziano G, Soyer HP. *Dermoscopy of pigmented skin lesions – a valuable tool for early diagnosis of melanoma*. Lancet Oncol 2001; 2 (7): 443-9.
36. Nachbar F, Stolz W, Merkle T, Cognetta AB, Vogt T, Landthaler M, Bilek P, Braun-Falco O, Plewig G. *The ABCD rule of dermatoscopy. High prospective value in the diagnosis of doubtful melanocytic skin lesions*. J Am Acad Dermatol 1994; 30 (4): 551-9.
37. Dal Pozzo V, Benelli C, Roscetti E. *The seven features for melanoma: a new dermoscopic algorithm for the diagnosis of malignant melanoma*. Eur J Dermatol 1999; 9 (4): 303-8.
38. Benelli C, Roscetti E, Dal Pozzo V. *Reproducibility of the clinical criteria (ABCDE rule) and dermatoscopic features (7FFM) for the diagnosis of malignant melanoma*. Eur J Dermatol 2001; 11 (3): 234-9.
39. Menzies SW, Ingvar C, Crotty KA, McCarthy WH. *Frequency and morphologic characteristics of invasive melanomas lacking specific surface microscopic features*. Arch Dermatol 1996; 132 (10): 1178-82.
40. Menzies SW. *Surface microscopy of pigmented skin tumours*. Australas J Dermatol 1997; 38 Suppl 1: S40-3.
41. Voigt H, Classen R. *Computer vision and digital imaging technology in melanoma detection*. Semin Oncol 2002; 29 (4): 308-27.
42. Bauer P, Cristofolini P, Boi S, Burroni M, Dell'Eva G, Micciolo R, Cristofolini M. *Digital epiluminescence microscopy: usefulness in the differential diagnosis of cutaneous pigmentary lesions. A statistical comparison between visual and computer inspection*. Melanoma Res 2000; 10 (4): 345-9.
43. Voigt H, Classen R. *Computer vision and digital imaging technology in melanoma detection*. Semin Oncol 2002; 29 (4): 308-27.
44. Micali G, Lacarrubba F. *Possible applications of videodermatoscopy beyond pigmented lesions*. Int J Dermatol 2003; 42 (6): 430-3.
45. Blum A, Rassner G, Garbe C. *Modified ABC-point list of dermoscopy: A simplified and highly accurate dermoscopic algorithm for the diagnosis of cutaneous melanocytic lesions*. J Am Acad Dermatol 2003; 48 (5): 672-8.
46. Malvehy J, Puig S. *Follow-up of melanocytic skin lesions with digital total-body photography and digital dermoscopy: a two-step method*. Clin Dermatol 2002; 20 (3): 297-304.
47. Ratner D, Thomas CO, Bickers D. *The uses of digital photography in dermatology*. J Am Acad Dermatol 1999; 41: 749-56.
48. Szeimies RM, Landthaler M. *Photodynamic therapy and fluorescence diagnosis of skin cancers*. Recent Results Cancer Res 2002; 160: 240-5.
49. Kwasny M, Mierczyk Z, Fiedor P, Rowinski W, Socha K, Graczyk A, Domaniecki J, Mazurek AP. *Protoporphyrin derivatives-the use in localization of neoplasmas by titanium laser-induced fluorescence technique*. Acta Pol Pharm 1997; 54 (2): 123-8.
50. Chwirot BW, Chwirot S, Sypniewska N, Michniewicz Z, Redzinski J, Kurzawski G, Ruka W. *Fluorescence in situ detection of human cutaneous melanoma: study of diagnostic parameters of the method*. J Invest Dermatol 2001; 117 (6): 1449-51.

ADRES DO KORESPONDENCJI
prof. dr hab. med. Lidia Rudnicka
Klinika Dermatologii CSK MSWiA
ul. Wołoska 137
02-507 Warszawa
e-mail: lrudnicka@cskmswia.pl