Współczesna Onkologia (2003) vol. 7; 10 (777–786)

Metoda skojarzonego leczenia obrzęku limfatycznego kończyny górnej u chorych po amputacji piersi z powodu raka

Method of associated treatment of upper limb lymphatic oedema in breast cancer patients after mastectomy

Irena Grobelny[1], Janusz Jaśkiewicz[1], Jacek Grudziński[1], Wiesława Nyka[2], Alicja Renkielska[1]

[1]Klinika Chirurgii Plastycznej i Leczenia Oparzeń, Akademia Medyczna w Gdańsku; [2]Katedra i Zakład Rehabilitacji, Akademia Medyczna w Gdańsku

W Polsce rocznie ponad 8 tys. kobiet będzie poddanych amputacji piersi z powodu raka i część z nich uzupełniającej radioterapii. Można założyć, że pomimo zastosowania profilaktyki zachowawczej u 30 proc. chorych wystąpi obrzęk limfatyczny kończyny górnej, który będzie wymagał intensywnej rehabilitacji lub innych form leczenia zachowawczego.
Pomimo tego leczenia u 20 proc. chorych wystąpi utrwalony obrzęk limfatyczny, który będzie wymagał dalszego leczenia chirurgicznego.
Celem pracy było opracowanie własnej metody skojarzonego leczenia utrwalonego obrzęku limfatycznego u chorych po amputacji piersi, ocena wczesnych i późnych wyników przeprowadzonego postępowania oraz porównanie skuteczności zastosowanego leczenia na podstawie stopnia ustępowania obrzęku. Materiał obejmował 36 chorych z dwóch ośrodków: Kliniki Chirurgii Plastycznej i Leczenia Oparzeń Akademii Medycznej w Gdańsku – 24 chore oraz Kliniki Chorób Piersi i Chirurgii Rekonstrukcyjnej Centrum Onkologii – Instytut w Warszawie – 12 chorych. Praca miała charakter prospektywny. U 21 chorych zastosowano leczenie operacyjne metodą drenującą przy użyciu by-passu mięśniowo-żylnego, polegającego na przeniesieniu uszypułowanego płata mięśnia najszerszego grzbietu w okolicę ramienia obrzękniętej kończyny, a u 18 chorych metodę leczenia redukcyjną z zastosowaniem lipoaspiracji ultradźwiękowej, wykonywanej aparatem typu Sonoca® 400/LIPO firmy Sóring. Charakterystyka kliniczna obu grup chorych była porównywalna. W pracy opisano i omówiono zastosowane własne techniki chirurgiczne. Ocenę wyników leczenia przedstawiono w formie: wartości średniej objętości obrzęku (różnica objętości kończyny górnej objętej obrzękiem limfatycznym i zdrowej) oraz procentowej redukcji średniej objętości obrzęku w obu badanych grupach. Materiał poddano analizie statystycznej. Na

WSTĘP

Rak piersi (RP) jest najczęstszym nowotworem występującym u kobiet w Polsce, stanowi ok. 17 proc. ogółu zachorowań na nowotwory złośliwe oraz jest przyczyną ok. 14 proc. wszystkich zgonów. Możemy założyć, że ok. 75 proc. chorych z rozpoznanym RP w Polsce będzie poddanych leczeniu chirurgicznemu, to stanowi grupę ponad 8 tys. kobiet. Pomimo wprowadzenia techniki oznaczenia i pobierania węzła wartowniczego (z ang. *sentinel lymph node biopsy* – SLNB), w Polsce obowiązuje rutynowe usunięcie pachowych węzłów chłonnych podczas leczenia chirurgicznego (zarówno podczas operacji Pateya, jak i podczas leczenia oszczędzającego pierś typu BCT – ang. *breast conserving therapy*) [1].

Obrzęk limfatyczny kończyny górnej (KG) jest bardzo uciążliwym następstwem po leczeniu RP i ma znaczący wpływ na jakość życia chorych. Występuje u ok. 8–38 proc. leczonych chorych i jest bezpośrednio związany z rodzajem zastosowanego leczenia chirurgicznego oraz z koniecznością zastosowania uzupełniającej radioterapii [2–6]. Główne przyczyny wystąpienia obrzęku limfatycznego w obszarze KG to zbyt agresywne usunięcie pachowych węzłów chłonnych, zastosowanie radioterapii uzupełniającej, która obejmuje obszar pachy, wystąpienie powikłań pooperacyjnych w postaci zapalenia i/lub przedłużonego chłonotoku. Radioterapia, podobnie jak przedłużone powikłania zapalne, stymuluje powstanie procesu włóknienia i bliznowacenia w obrębie pachy, a to powoduje zamknięcie naczyń chłonnych, zastój chłonki i nasilenie się obrzęku w KG [5]. Niedrożność dróg chłonnych prowadzi do rozwoju obrzęku wskutek zalegania płynu i białek w przestrzeni śródmiąższowej i do zahamowania mobilizacji limfocytów, które biorą udział w procesie miejscowej i ogólnej odporności komórkowej. Może to być przyczyną częstego występowania stanów zapalnych w tkankach z zastojem chłonki oraz częstszego występowania nowotworów, jak np. *lymphangiosarcoma* [7, 5, 8–11]. W tkance podskórnej kończyny z obrzękiem chłonnym dochodzi do rozrostu nowej, patologicznej tkanki tłuszczowej, przerośniętej elementami tkan-

podstawie przeprowadzonych badań stwierdzono, że obie zastosowane metody leczenia są bezpieczne i dobrze tolerowane przez chore. Po zabiegu lipoaspiracji ultradźwiękowej obserwowano skuteczne i trwałe ustępowanie obrzęku limfatycznego – redukcja obrzęku rok po operacji wynosiła 83,7 proc., natomiast po operacji by-passu mięśniowo-żylnego uzyskano jedynie 21,6 proc. redukcji obrzęku. Leczenie utrwalonego obrzęku limfatycznego stanowi duży problem w skali kraju. Jest trudne, wielodyscyplinarne i czasochłonne. Powinno być prowadzone przez specjalistów, współdziałających ze sobą w ramach zespołu do spraw leczenia obrzęku limfatycznego.

Słowa kluczowe: obrzęk limfatyczny, amputacja piersi, leczenie chirurgiczne.

ki łącznej. W związku z tym zjawiskiem, podskórna sieć naczyń chłonnych staje się przerośnięta i mniej elastyczna. Powyżej przedstawione mechanizmy działają również na zasadzie *sprzężenia zwrotnego* i wzajemnej stymulacji, co w efekcie prowadzi do niekontrolowanego zastoju chłonki i przejścia obrzęku limfatycznego z fazy odwracalnej w fazę nieodwracalną – tzw. utrwalony obrzęk limfatyczny (UOL).

Leczenie chirurgiczne jest wskazane u chorych, u których z powodu postępującego przerostu tkanki podskórnej i włóknienia, leczenie zachowawcze nie przyniosło oczekiwanej poprawy [12–17]. Powiększanie się obwodów kończyny i wzrost jej masy daje uczucie ciężkości i rozpierania w obrębie kończyny, a niekiedy powoduje ograniczenie ruchomości, głównie w stawie łokciowym. Znaczny obrzęk może doprowadzić do objawów neurologicznych, z których najbardziej typowym jest zespół cieśni kanału nadgarstka.

Nowoczesne metody chirurgicznego leczenia obrzęku datują się od Lisfranca, który w 1841 r. wprowadził i opisał technikę powierzchownych nacięć w obrębie skóry [18]. Eves (1859), w obrzęku znacznego stopnia, proponował pierwotną amputację kończyny [19]. Handley (1908) wszczepiał nici lub cienkie dreniki do obrzękniętej tkanki podskórnej, w celu wytworzenia kanałów podskórnych, umożliwiających przepływ chłonki w kierunku miejsc bez upośledzonego odpływu [20–22]. Ponadto były stosowane różne techniki chirurgicznego połączenia głębokiej i powierzchownej sieci naczyń limfatycznych. Używano do tego celu odnaskórkowanych płatów skórno-podskórnych (Thompson 1962) lub uszypułowanych pasków powięzi szerokiej, które wszywano w mięśnie (Lanz 1911) [23, 24]. Inne zabiegi polegały na wytworzeniu na klatce piersiowej różnych płatów rotacyjnych, przenoszonych w okolicę ramienia [25–27]. Dla odprowadzenia chłonki z kończyny stosowano również płaty sieci większej (Dick 1935, Goldsmith&De Los Santos 1967) [28, 29]. Używane były także transpozycje mięśni do zmniejszenia martwej przestrzeni w obrębie pachy oraz w celu ochrony naczyń i nerwów pachowych. Miały one również służyć regeneracji układu limfatycznego (Murphy 1906, Peck&White 1922, Reinhoff 1937, Treves 1952) [30–33]. Charles w 1912 r. wprowadził do leczenia operacyjnego szerokie wycięcia objętej obrzękiem skóry, tkanki podskórnej i powięzi, a następnie pokrycie ubytków wolnymi przeszczepami skóry pośredniej grubości [34–36]. We wprowadzeniu metod mikrochirurgicznych do leczenia operacyjnego istotną rolę odegrali polscy chirurdzy – W. Olszewski i J. Nielubowicz. Wytwarzali oni zespolenia węzłów chłonnych z żyłami [37, 38]. Próbowano także zespalać poszczególne naczynia limfatyczne, wykonywać połączenia chłonno-żylne i limfatyczno-żylno-limfatyczne [39–48]. Pomimo atrakcyjności samego pomysłu, metody te nie dają zadowalających wyników z uwagi na późniejsze zmiany degeneracyjne w połączonych naczyniach chłonnych i włóknisty odczyn wytwórczy [5]. Poza tym wymagają drogiego sprzętu i wysoko wykwalifikowanego zespołu mikrochirurgów, w związku z czym mogą być wykonywane tylko w nielicznych, wyspecjalizowanych ośrodkach [49].

Redukcja objętości obrzęku limfatycznego przy użyciu lipoaspiracji jest interesującą i stosunkowo nową metodą (Teimourian 1987, Nava&Lawrence 1988, Illouz 1989, Lonto&Terranova 1989, O'Brien et al. 1989) [2, 3, 50–58]. W połączeniu z leczeniem kontrolowanym uciskiem może przynieść trwałe zmniejszenie objętości kończyny [3, 50–52].

Leczenie operacyjne obrzęków limfatycznych KG po amputacji piersi ułożono chronologicznie z podziałem na typy zabiegów dre-

An annual figure of over 8000 women in Poland will undergo mastectomy for cancer and subsequently, some of them will be subjected to adjuvant radiotherapy. Despite conservative prophylaxis, 30% of those patients will develop a lymphatic oedema of the upper limb that will necessitate intensive rehabilitation or other forms of conservative treatment. Notwithstanding that treatment, 20% of the subjects will suffer from a permanent lymphatic oedema that will call for a surgical procedure.
The aim of the paper was to develop our own method of associated treatment for permanent lymphatic oedema in mastectomy patients and to assess the early and late results of the therapy as well as to compare the effectiveness of the treatment instituted on the basis of the degree of the oedema subsiding. The study embraced a group of 36 patients coming from the two centres, the Department of Plastic Surgery and Treatment of Burns, Medical Univesity of Gdańsk (24 female subjects), and the Department of Breast Diseases and Reconstructive Surgery in Warsaw (12 female patients). The current paper was conceived to be of a prospective character. In 21 subjects, surgical treatment took the form of muscular-venous by-pass that consisted in transferring a peduncled flap of the latissimus dorsi muscle to the vicinity of the oedematous arm. In 18 subjects, the method was that of ultrasound liposuction with an apparatus of Sonoca® 400/ LIPO manufactured by Sóring. The two groups of the patients had comparable clinical characteristics. The paper presents and analyzes our own surgical techniques. The assessment of treatment results was done by showing the average value of oedema volume (the difference between the volume of the oedema-affected upper limb and the volume of the healthy limb), and the percentage reduction of the average oedema volume in the two groups under study. The material thus obtained was statistically analyzed. With all the research done in the current study, the two methods applied were found to be safe and well tolerated by the subjects.

Tab. 1. Metody chirurgicznego leczenia obrzęku limfatycznego.

Rok	Autor	Zabieg operacyjny	Typ zabiegu
1841	Lisfranc	powierzchowne nacięcia skóry	D
1905	Murphy	przeniesienie płatów mięśniowych	D
1908	Handley	wszczepienie nici lub cienkich dreników do obrzękniętej tkanki podskórnej	D
1914	Lanz	wytworzenie chirurgicznego połączenia głębokiej i powierzchownej sieci naczyń limfatycznych przez wszycie do mięśni uszypułowanych płatów powięzi	D
1912	Kondoleon	wycięcie pasków powięzi głębokiej	D
1925	Kimura	płaty rotacyjne z klatki piersiowej przenoszone w okolicę ramienia	D
1935	Dick	płaty sieci większej do odprowadzania chłonki z kończyny do jamy otrzewnej	D
1962	Thompson	wszycie pomiędzy grupy mięśni odnaskórkowanych płatów skórno-podskórnych	D
1966	Olszewski Nielubowicz	mikrochirurgiczne zespolenia węzłów chłonnych z naczyniami żylnymi	D
1969 1976	Politowski Gilbert&O'Brien	połączenia limfatyczno-żylne	D
1978	Kinmonth	mosty jelitowo-krezkowe	D
1981	Baumeister	mikrochirurgiczne przeszczepy naczyń limfatycznych	D
1859	Eves	amputacja kończyny, objętej znacznym obrzękiem limfatycznym	R
1912	Charles	wycięcie, objętych obrzękiem, skóry i tkanki podskórnej oraz powięzi, z pokryciem ubytku przeszczepem skóry	R
1918	Sistrunk	wycięcie skóry i powięzi	R
1973	Miller	etapowe wycinanie tkanki podskórnej	R
1987	Teimourian	odessanie tkanki tłuszczowej kończyny objętej obrzękiem limfatycznym	R

R – typ zabiegu redukcyjnego, D – typ zabiegu drenującego

nujących i redukcyjnych i przedstawiono w tab. 1.

MATERIAŁ I METODY

Materiał obejmuje 36 kobiet w wieku od 42 do 81 lat (średnia wieku 56 lat) z utrwalonym obrzękiem limfatycznym (UOL) kończyny górnej po amputacji piersi uzupełnionej napromienianiem na obszar blizny pooperacyjnej i pachę z powodu raka. Chore były leczone od maja 2000 r. do marca 2003 r. w dwóch ośrodkach: AMG – Klinice Chirurgii Plastycznej i Leczenia Oparzeń Akademii Medycznej w Gdańsku (24 chore) oraz w COI – Klinice Nowotworów Sutka (2000–2001), a następnie w Klinice Chorób Piersi i Chirurgii Rekonstrukcyjnej (2001–2003) Centrum Onkologii – Instytut w Warszawie (12 chorych). Wszystkie chore były wcześniej leczone przez wiele lat metodami zachowawczymi. Średni czas wystąpienia UOL u chorych po amputacji piersi, z powodu RP, wynosił 3,7 lat (±0,5) i wahał się w zakresie od okresu bezpośrednio po zabiegu operacyjnym do 25 lat. U wszystkich chorych z UOL, po-

Following the ultrasound liposuction procedure, there was an effective and permanent diminishing of lymphatic oedema – the reduction in oedema was 83.7% one year after the operation, while after the muscular-venous by-pass procedure, the respective reduction was only 21.6%. The treatment of permanent lymphatic oedema that continues to be a serious problem Poland-wide, is a difficult, multi-discipline and time-consuming task and as such, should be done by specialists working as a team on combating the condition.

Key words: lymphedema, radical mastectomy, surgical treatment.

Fot. 1. Etap zabiegu typu BMŻ (chora lat 76). Uszypułowany płat mięśniowy z mięśnia najszerszego grzbietu uniesiony na szypule zawierającej naczynia i nerw piersiowo-grzbietowy

Fot. 2. Etap zabiegu typu BMŻ (ta sama chora). Płat mięśniowy wszyty w obręb ubytku wytworzonego na przyśrodkowej powierzchni ramienia utworzonego przez wycięcie podłużnego wrzeciona skóry, tkanki podskórnej i powięzi oraz odsłonięciu powierzchni mięśnia trójgłowego ramienia; uzyskano rozległą powierzchnię przylegania obu mięśni

dzielonych na 2 grupy, zastosowano jeden z dwóch rodzajów leczenia chirurgicznego:

- by-pass mięśniowo-żylny (BMŻ) – metoda drenująca, polegająca na wycięciu w obrębie ramienia kończyny objętej UOL podłużnego wrzeciona tkanek skóry, tkanki podskórnej, powięzi i przeniesieniu w to miejsce uszypułowanego płata z mięśnia najszerszego grzbietu; wytwarzano w ten sposób połączenia żylne pomiędzy przylegającymi do siebie powierzchniami mięśni i uwalniano tkanki bliznowate w obrębie pachy (fot. 1. i 2.);
- odsysanie tłuszczu czyli *lipoaspirację* połączoną z ultradźwiękową destrukcją tkanki tłuszczowej (lipoaspiracja ultradźwiękowa – LU) – metoda redukująca, przy użyciu aparatu do lipoaspiracji ultradźwiękowej Sonoca® 400/LIPO firmy Sóring (fot. 3.).

Fot. 3. Zabieg typu LU (chora lat 52). Rozdrabnianie tkanki tłuszczowej w obrębie przedramienia przy użyciu sondy z głowicą ultradźwiękową

W COI wykonano jedynie zabiegi typu BMŻ (12 chorych), natomiast w AMG leczono chorych z zastosowaniem obu metod chirurgicznych (BMŻ – 9 chorych, LU – 18 chorych). U 3 chorych leczonych w AMG, ze względu na mało skuteczny zabieg typu BMŻ, uzupełniono leczenie zastosowaniem LU (tab. 2.).

W obu grupach u ponad 79 proc. chorych nie stwierdzono powikłań wczesnych oraz nie obserwowano żadnych powikłań związanych z przebiegiem znieczulenia ogólnego (tab. 3.).

Po leczeniu chirurgicznym prowadzono terapię kontrolowanym uciskiem jako stałą rehabilitację pooperacyjną.

Oceny wyników przeprowadzonego leczenia dokonano przy użyciu

Tab. 2. Porównanie średniego czasu trwania zabiegu operacyjnego oraz średniego czasu pobytu w szpitalu w grupach chorych na UOL poddanych zabiegom BMŻ i LU

Średni czas	Rodzaj zabiegu operacyjnego		Wartość p
	BMŻ (n=21)	LU (n=18)	
trwania zabiegu operacyjnego (min)	132±15	140±12	NZ
pobytu w szpitalu (dni)	10,3±0,5	4,4±0,3	<0,001

Tab. 3. Zestawienie powikłań wczesnych i prawidłowych przebiegów pooperacyjnych u chorych z UOL, z podziałem na rodzaj zastosowanego leczenia operacyjnego

Powikłanie	Rodzaj zabiegu operacyjnego		Łącznie (n=39)
	BMŻ (n=21)	LU (n=18)	
przedłużony drenaż	1	0	1 (2,6 proc.)
stany gorączkowe	0	1	1 (2,6 proc.)
odczyn zapalny rany	1	1	2 (5,1 proc.)
powierzchowne otarcia naskórka	0	3	3 (7,7 proc.)
przebieg prawidłowy	19 (90,5 proc.)	13 (72,2 proc.)	13 (79,5 proc.)

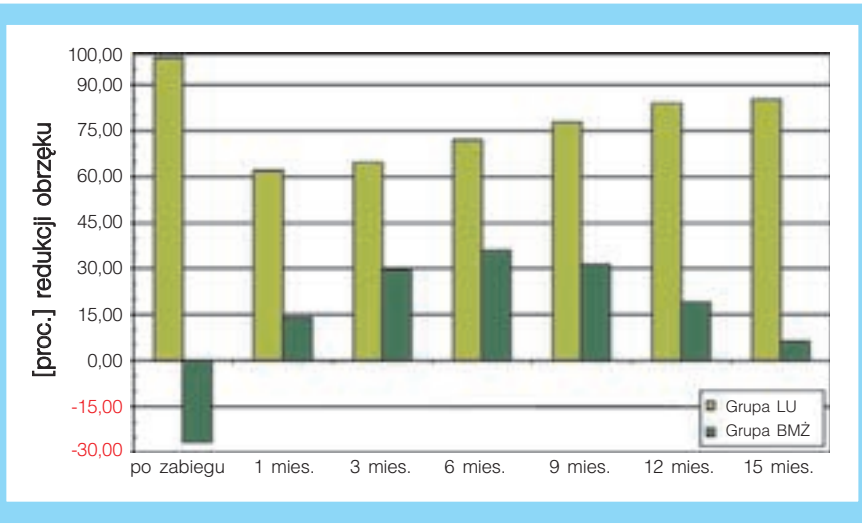

Ryc. Procentowa redukcja średniej objętości obrzęku w grupach chorych, leczonych przy użyciu metod BMŻ i LU w poszczególnych okresach obserwacji

pomiarów obwodów kończyny chorej i zdrowej na dziewięciu poziomach pomiarowych przed leczeniem, oraz w kolejnych okresach obserwacji po przeprowadzonym leczeniu. Następnie, opierając się na metodzie tzw. pośredniego wyznaczania objętości, przeliczano przy użyciu specjalnego programu komputerowego poszczególne pomiary obwodów kończyn, wykorzystując m.in. odpowiedni wzór na objętość stożka ściętego i otrzymywano całkowite objętości kończyny chorej i zdrowej. Różnica całkowitych objętości kończyny chorej i zdrowej dawała wartość określaną jako *objętość obrzęku* (OO).

WYNIKI

W tab. 4. przedstawiono średnie objętości obrzęku w obu badanych grupach chorych w poszczególnych okresach obserwacji.

W analizie statystycznej w przypadku zmiennych niemających rozkładu normalnego korzystano ze statystyki rank, stosując testy Wilcoxona, Kruskala-Wallisa i Mann-Whitneya. Związki pomiędzy zmiennymi ciągłymi oceniano przy pomocy regresji liniowej. Za poziom istotności przyjęto wartość p=0,05.

Ryc. przedstawia redukcję obrzęku wyrażoną w procentach po zastosowaniu dwóch typów leczenia operacyjnego.

Tab. 4. Analiza statystyczna średnich objętości obrzęku w obu badanych grupach chorych w poszczególnych okresach obserwacji

Okresy obserwacji		BMŻ		LU	
		objętość obrzęku (ml)	wartość p	objętość obrzęku (ml)	wartość p
przed operacją		1513,0±731,8		2220,0±1244,2	
po operacji	bezpośrednio	1834,8±779,5	<0,001	25,2±763,2	<0,001
	1 mies.	1320,5±765,5	NZ	850,5±650,1	<0,001
	3 mies.	1050,1±566,6	<0,001	790,2±717,3	<0,05
	6 mies.	921,5±558,8	<0,001	650,2±721,4	<0,001
	9 mies.	1000,0±549,1	<0,001	505,2±864,5	<0,05
	12 mies.	1185,0±554,5	<0,001	361,0±711,2	<0,001
	15 mies.	1710,2±490,2	NZ	350,2±960,9	<0,05

Fot. 4. Chora lat 63, z utrwalonym obrzękiem limfatycznym. Przedoperacyjna objętość KG prawej wynosiła ok. 6 276 ml

Największe różnice pomiędzy grupami chorych wystąpiły bezpośrednio po zabiegu operacyjnym oraz po 12 i 15 mies. od leczenia. Wyniki obu analizowanych grup chorych najmniej różniły się w 3. i 6. mies. obserwacji, choć wtedy również były to znaczące różnice. Redukcja średniej OO w tych okresach w grupie chorych poddanych LU była 2-krotnie większa niż w grupie chorych leczonych przy użyciu metody BMŻ i wynosiła odpowiednio: 64 proc. i 72 proc.

W grupie chorych poddanych BMŻ wyjściowe różnice objętości pomiędzy KG chorą, a zdrową wynosiły średnio 1 513 ml (w zakresie od 807 ml do 3 346 ml). Po 12 mies. obserwacji w grupie BMŻ średnia OO wynosiła 1 185 ml (od 562 ml do 2 530 ml). W grupie chorych poddanych LU analogiczna wyjściowa różnica wynosiła średnio 2 220 ml (w zakresie od 671 ml do 5 301 ml). Po 12 mies. obserwacji w grupie LU średnia OO wynosiła 361 ml (od -248 ml do 1 122 ml). Można więc przyjąć, że po 12 mies. obserwacji średnio uzyskano 328,0±441,2 ml, czyli 21,6 proc. redukcji obrzęku u chorych poddanych zabiegowi BMŻ, a analogiczne wartości w grupie leczonej sposobem LU wyniosły 1 859,1±1 240,2 ml oraz 83,7 proc. Różnice te są znamienne statystycznie ($p<0,001$). Ponadto można założyć, że w grupie chorych leczonych sposobem LU można w przyszłości przewidywać dalsze ustępowanie obrzęku (fot. 4. i 5.).

OMÓWIENIE

Zaniechanie leczenia chorych z UOL powoduje rozwój szeregu powikłań i wtórnych zagrożeń [4]. Objętość kończyny ulega powiększeniu i niekiedy znacznemu zniekształceniu. Staje się ona coraz cięższa, występuje ograniczenie ruchomości w stawach, zaburzenia krążenia, a czasem też uszkodzenia neurologiczne. Wszystkie te zmiany prowadzą do zwiększonej podatności skóry na urazy, zwiększonego przesączania chłonki i wzrostu ryzyka powikłań pod postacią wtórnych zakażeń. Opisywane są również przypadki miejscowego rozwoju nowotworów, takich jak mięsak limfatyczny, rak płaskonabłonkowy, chłoniak lub czerniak [8, 10, 11, 59–61]. Ryzyko rozwoju mięsaka limfatycznego wzrasta w zależności od długości trwania obrzęku limfatycznego. Po ok. 10 latach trwania obrzęku ryzyko to wynosi aż 10 proc. [11]. Redukcja obrzęku chłonnego powoduje, że ryzyko zachorowania stosownie ulega zmniejszeniu [62].

Można założyć, że leczenie chirurgiczne UOL (zarówno metodami redukcyjnymi, jak i drenującymi) będzie konieczne u ok. 20 proc. wszystkich chorych z obrzękiem chłonnym. Większość współcześnie stosowanych metod leczenia chirurgicznego opiera się na technikach mikrochirurgicznych: zespoleń naczyń chłonnych z żyłami, węzłów chłonnych z żyłami i skomplikowanych połączeniach limfatyczno-żylno-limfatycznych oraz limfatyczno-limfatycznych [39–41, 43–45, 47, 48, 63, 64]. Wśród zabiegów chirurgicznych typu drenującego w leczeniu UOL, mających na celu wytworzenie nowych dróg dla drenażu chłonki, spotyka się obecnie również pojedyncze doniesienia, dotyczące zastosowania płatów skórno-mięśniowych i mięśniowych głównie z mięśnia najszerszego grzbietu [30–33,

Fot. 5. Chora z fot. 4. – stan po 12 mies. od zabiegu LU, w trakcie którego odessano 3 700 ml płynu

65]. Metodę redukcji objętości UOL po amputacji piersi za pomocą odessania tkanki tłuszczowej przy użyciu aparatów mechanicznych zaczęto stosować od 1987 r. [53–58]. W badaniach własnych wydzielono 2 grupy chorych. W pierwszej grupie u 21 chorych zastosowano metodę drenującą BMŻ, a w porównywalnej drugiej grupie 18 chorych, metodę redukcyjną z zastosowaniem LU. W obu grupach chorych zastosowano intensywną rehabilitację pooperacyjną, a następnie leczenie kontrolowanym uciskiem. Zabiegi odsysania tkanek w UOL wykonywano przy użyciu aparatu do lipoaspiracji typu ultradźwiękowego, co stanowi wkład własny w metodę, ponieważ w dostępnym piśmiennictwie nie spotkano stosownych opracowań. Zalety tego rodzaju aparatury wydają się sprzyjać w wykorzystaniu jej, m.in. do odsysania tkanki tłuszczowej u chorych z UOL po amputacji piersi. Obie zastosowane metody leczenia okazały się bezpieczne i dobrze tolerowane przez chore. Jednak po zabiegu LU w porównaniu z metodą BMŻ obserwowano znacznie skuteczniejsze i trwałe ustępowanie obrzęku.

Leczenie obrzęku limfatycznego jest trudne, wielodyscyplinarne, wymaga dużo czasu i znacznych na-

kładów finansowych. Z tego powodu powinno być prowadzone przez specjalistów współdziałających w ramach zespołu ds. leczenia obrzęku limfatycznego (z ang. *lymphedema team*) [2–4, 50]. Powołanie zespołu ds. leczenia obrzęku limfatycznego jest koniecznym warunkiem leczenia na wszystkich etapach, od kwalifikacji przedoperacyjnej i obiektywnej oceny wyników leczenia wczesnych i późnych, po ustalanie schematu badań kontrolnych oraz prowadzenie badań klinicznych. Brorson i wsp. w publikacjach przedstawiają, jak skutecznie powinien funkcjonować system placówek, zajmujących się leczeniem UOL, które są włączone organizacyjnie w sieć ośrodków onkologicznych [2, 3, 50, 52].

WNIOSKI

- Opracowano założenia merytoryczne i techniczne dwóch metod chirurgicznych leczenia utrwalonego obrzęku limfatycznego (BMŻ i LU), uzupełnione o metody pomiaru obrzęku.
- Obie metody leczenia są bezpieczne i dobrze tolerowane przez chore.
- Metoda BMŻ wymagała dłuższego pobytu chorych w szpitalu.
- Po zabiegu LU obserwowano skuteczne i trwałe ustępowanie obrzęku, co zostało potwierdzone poprawą jakości życia chorych.
- Leczenie utrwalonego obrzęku limfatycznego stanowi duży problem: jest trudne, drogie, wielodyscyplinarne i czasochłonne. Powinno być prowadzone w wielodyscyplinarnym zespole ds. leczenia obrzęku limfatycznego.

PIŚMIENNICTWO

1. Jaśkiewicz J. *Doszczętne leczenie chirurgiczne*. W: Jassem J. *Rak sutka*. Springer PWN, Warszawa 1998; 182-211.
2. Brorson H. *Liposuction and controlled compression therapy in the treatment of arm lymphedema following breast cancer*. Wallin&Dalholm Boktryckeri AB, Malmó 1998; 7-68.
3. Brorson H, Svensson H. *Complete reduction of lymphoedema of the arm by liposuction after breast cancer*. Scand J Plast Rec Surg Hand Surg 1997; 31: 137-43.
4. Grądalski T. *Kompleksowe leczenie zachowawcze w obrzęku limfatycznym po operacjach raka sutka*. Post Rehab 1997; 11: 59-67.
5. Jeziorski A. *Obrzęk limfatyczny jako powikłanie leczenia chorych na raka piersi – przegląd piśmiennictwa*. Onkol Pol 1999; 2: 121-5.
6. Kissin MW, Querci della Rovere G, Easton D, Westbury G. *Risk of lymphoedema following the treatment of breast cancer*. Br J Surg 1986; 73: 580-4.
7. Piotrowicz WA. *Doświadczalne przeszczepianie węzłów i naczyń chłonnych*. Praca doktorska. Warszawa 1990.
8. Mulvenna PM, Gillham L, Regnard CF. *Lymphangiosarcomata – experience in a lymphoedema clinic*. Palliat Med 1995; 9: 55-9.
9. Piotrowicz R, Ciecierski M, Jawień A. *Obrzęki limfatyczne – leczenie*. Przew Lek 2000; 7: 66-8.
10. Stewart FW, Treves N. *Lymphangiosarcoma in postmastectomy lymphedema: report of 6 cases in elephantiasis chirurgica*. Cancer 1948; 1: 64-81.
11. Woodward AH, Ivins JC, Soule EH. *Lymphangiosarcoma araising in chronic lymphedematous extremities*. Cancer 1972; 30: 562-72.
12. Casley-Smith JR, Gaffney RM. *Excess plasma proteins as a cause of chronic inflammation and lymphoedema: quantitative electron microscopy*. J Pathol 1981; 133: 243-72.
13. Gaffney RM, Casley-Smith JR. E*xcess plasma proteins as a cause of chronic inflammation and lymphoedema: biochemical estimations*. J Pathol 1981; 133: 229-42.
14. Ryan TJ, Curri SB. *Blood vessels and lymphatics*. Clin Dermatol 1989; 7: 25-36.
15. Ryan TJ. *Lymphatics and adipose tissue*. Clin Dermatol 1995; 13: 493-8.
16. Smahel J. *Adipose tissue in plastic surgery*. Ann Plast Surg 1986; 16: 444-53.
17. Vague J, Fenasse R. *Comparative anatomy of adipose tissue*. In: Renold AE, Cahill GF Jr (red). *American Handbook of Physiology, Section 5*. Washington DC: American Physiology Society; 1965; 25-36.
18. Lisfranc *J. cyt. Keysser: Zur operativen Behandlung der Elephantiasis*. Deutsche Ztschr Chir 1927; 203: 356-75.
19. Eves A. *Elephantiasis (cruris) successfully treated by amputation above the knee*. Lancet 1859; ii: 107-8.
20. Handley WS. *Hunterian lectures of the surgery of the lymphatic system*. Br Med J 1910; i: 853-64.
21. Handley WS. *Hunterian lectures of the surgery of the lymphatic system*. Br Med J 1910; i: 922-8.
22. Handley WS. *Lymphangioplasty: a new method for the relief of the brawny arm of breast-cancer and for similar conditions of lymphatic oedema*. Preliminary note. Lancet 1908; i: 783-5.
23. Lanz O. *Eröffnung neuer Abfuhrwege bei Stauung in Bauch und unteren Extremitaten*. Zentralbl Chir 1911; 38: 153-5.
24. Thompson N. *Surgical treatment of chronic lymphoedema of the lower limb. With preliminary report of new operation*. Br Med J 1962; 58: 1566-73.
25. Clodius L, Smith PJ, Bruna J, Serafin D. *The lymphatics of the groin flap*. Ann Plast Surg 1982; 9: 447-58.
26. Gillies H, Fraser FR. *Treatment of lymphedema by plastic operation. A preliminary report*. Br Med J 1935; I: 96-8.
27. Kimura H. *On the treatment of elephantiasis*. Japan M World 1925; 5: 201-11.
28. Dick W. *Uber die Lymphgefasse des menschlichen Netzes, zugleich ein Beitrag zur Behandlung der Elephantiasis*. Beitr Klin Chir 1935; 162: 296-314.
29. Goldsmith SH, De Los Santos R. *Omental transposition in primary lymphedema*. Surg Gynecol Obstet 1967; 125: 607-10.
30. Murphy JB. *Technique of removal of the breast and axillary glands*. Surg Gynecol Obstet 1906; 2: 84-9.
31. Peck CH, White WC. *Tumors of the breast*. Ann Surg 1922; 75: 641-51.
32. Reinhoff WF Jr. *The use of muscle pedicle flap for prevention of swelling of the arm following the radical operation carcinoma of the breast*. Bull Johns Hopkins Hosp 1937; 60: 369-71.
33. Treves N. *Myolymphangioplasty for the prevention and relief of the swollen arm*. Surg Gynecol Obstet 1952; 94: 65-9.
34. Charles H. *Elephantiasis of the leg*. In: Latham A, English TC, (red). *A system of treatment*. Churchill, London 1912; 3: 516-9.
35. Macey HB. *A new surgical procedure for lymphedema of the extremities. Report of*

a case. Proc Staff Meetings Mayo Clin 1940; 15: 49-52.
36. Poth EJ, Barnes SR, Ross GT. *A new operative treatment for elephantiasis*. Surg Gynecol Obstet 1947; 84: 642-4.
37. Nielubowicz J, Olszewski W. *Surgical lymphaticovenous shunts in patients with secondary lymphoedema*. Br J Surg 1968; 55: 440-2.
38. Olszewski W, Nielubowicz J. *Surgical lymphatico-venous communication in the treatment of lymphstasis*. Proceedings of the 43rd Congress of Polish Surgeons, Łódź 1966.
39. Baumeister RG, Siuda S. *Treatment of lymphoedemas by microsurgical lymphatic grafting: What is proved*? Plast Reconstr Surg 1990; 85: 64-74.
40. Campisi C, Boccardo F, Alitta P, Tacchella M. *Derivate lymphatic microsurgery: indications, techniques, and results*. Microsurgery 1995; 16: 463-8.
41. Campisi C, Boccardo F, Tacchella M. *Reconstructive microsurgery of lymph vessels: the personal method of lymphatic-venous-lymphatic (LVL) interpositioned grafted shunt.* Microsurgery 1995; 16: 161-6.
42. Degni M. *New technique of lymphatic-venous anastomosis (buried type) for the treatment of lymphedema*. Vasa 1974; 3: 479-83.
43. Ho LC, Lai NF, Kennedy PJ. *Micro-lymphatic bypass in the treatment of obstructive lymphoedema of the arm: case report of a new technique*. Br J Plast Surg 1983; 36: 350-7.
44. Huang GK, Hu RQ, Liu ZZ, Shen YL, Lan TD, Pan GP. *Microlymphaticovenous anastomosis in the treatment of lower limb obstructive lymphedema: analysis of 91 cases*. Plast Reconstr Surg 1985; 76: 671-85.
45. Jamal S. *Lymphonodovenous shunts in the treatment of filarial elephantiasis*. In: Weissleder H, Bartos V, Clodius L, Malek R, (red). *Progress in Lymphology*. Proceedings of the 7th International Congress of Lymphology; 1979 Oct 28-Nov 2; Florence, Italy. Prague: Czechoslovak Medical Press, Avicennum 1981; 250-1.
46. Laine JB, Howard JM. *Experimental lymphatico-venous anastomosis*. Surg Forum 1963; 14: 111-2.
47. Mandl H. *Experimentelle Untersuchungen zur mikrochirurgischen Rekonstruktion von Lymphgefassdefekten*. Z Plast Chir 1981; 5: 70-92.
48. O'Brien BM, Mellow CG, Khazanchi RK, Dvir E, Kumar V, Pederson WC. *Long-term results after microlymphaticovenous anastomoses for the treatment of obstructive lymphedema*. Plast Reconstr Surg 1990; 85: 562-72.
49. Filippetti M, Santoro E, Graziano F, Petric M, Rinaldi G. *Modern therapeutic approaches to post mastectomy lymphedema*. Microsurgery 1994; 15: 604-10.
50. Brorson H, Svensson H, Norrgren K, Thorsson O. *Liposuction reduces arm lymphedema without significantly altering the already impaired lymph transport*. Lymphology 1998; 30: 156-72.
51. Brorson H, Svensson H. *Liposuction combined with controlled compression therapy reduces arm lymphedema more effectively than controlled compression therapy alone*. Plast Reconstr Surg 1998; 102: 1058-67.
52. Brorson H. *Liposuction gives complete reduction of chronic large arm lymphedema after breast cancer*. Acta Oncol 2000; 39: 407-20.
53. Illouz YG. *Lymphedema*. In: Illouz YG, de Villers YT, (red). *Body sculpturing by lipoplasty*. Churchill Livingstone, Edinburgh 1989; 384-8.
54. Louton RB, Terranova WA. *The use of suction curettage as adjunct to the management of lymphedema*. Ann Plast Surg 1989; 22: 354-7.
55. Nava VM, Lawrence WT. *Liposuction on a lymphedematous arm*. Ann Plast Surg 1988; 21: 366-8.
56. O'Brien BM, Khazanchi RK, Kumar PA, Dvir E, Pederson WC. *Liposuction in the treatment of lymphoedema; a preliminary report*. Br J Plast Surg 1989; 42: 530-3.
57. Sando WC, Nahai F. *Suction lipectomy in the management of limb lymphedema*. Clin Plast Surg 1989; 16: 369-73.
58. Teimourian B. *Suction lipectomy and body sculpturing*. Mosby, St Louis 1987; 656-84.
59. Bartal AH, Pinsky CM. *Malignant melanoma appearing in a post mastectomy lymphoedematous arm. A novel association of double primary tumours*. J Surg Oncol 1985; 30: 16-8.
60. Fergusson CM, Copeland SA, Horton L. *Unusual sarcoma arising in lymphoedema*. J R Soc Med 1985; 78: 497-8.
61. Lister RK, Black MM, Alonje E. *Squamous cell carcinoma arising in chronic lymphoedema*. Br J Dermatol 1997; 136: 384-7.
62. McConnel EM, Haslam P. *Angiosarcoma in post-mastectomy lymphedema*. Br J Surg 1959; 46: 322-32.
63. Baumeister RG. *Treatment of lymphoedemas by microsurgical autogenous lymph vessel transplantation.* Proceedings of 6th Congress of the European Association of Plastic Surgeons; 1995 May 11-13; Strasbourg, France, 69-75.
64. Olszewski W. *Surgery in treatment of lymphedema*. III East-West European Congress of Angiology, Warsaw 1997.
65. Xiao N, Lu K, Shen S. *Transposition of the pedicled lattissimus dorsi myocutaneous flap for the treatment of lymphedema of the upper limb after radical mastectomy*. Chinese journal of plastic surgery 2000; 16: 7-9.

ADRES DO KORESPONDENCJI
dr med. Irena Grobelny
Klinika Chirurgii Plastycznej
i Leczenia Oparzeń
Akademii Medycznej w Gdańsku
ul. Dębinki 7
80-211 Gdańsk
tel. 0 (prefiks) 58 349 24 05,
349 24 50, 349 24 52
e-mail: igrob@amg.gda.pl