Współczesna Onkologia (2002) 3; (144–148)

Próby leczenia raka piersi podejmowano od wielu wieków. Istotne zmiany w sposobie walki z tą chorobą wprowadzono dopiero w XVI w. W XVIII w. stworzono podstawy naukowe operowania raka piersi. W XXI w. jedną z metod leczenia tej choroby pozostaje zmodyfikowana radykalna amputacja gruczołu piersiowego. Operacja ta musi spełniać wymogi leczenia onkologicznego. Jednocześnie musi zapewnić chorej szybki powrót do pełnej sprawności fizycznej i zminimalizować ryzyko powikłań związanych z dokonanym okaleczeniem oraz umożliwić łatwe odtworzenie utraconej piersi. Istotnym elementem tego postępowania jest właściwe wypreparowanie płatów skórno-podskórnych oraz wielu nerwów czuciowych i ruchowych oraz ich zachowanie wraz z towarzyszącymi im naczyniami krwionośnymi. Zachowanie ruchowego unerwienia mięśni ograniczających dół pachowy znacząco ułatwia przeprowadzenie operacji odtwórczej piersi każdą ze stosowanych metod chirurgicznych. Do nerwów, które w szczególności staramy się zaoszczędzić należą: nerw piersiowo-grzbietowy, nerw piersiowy długi, nerw międzyżebrowo-ramienny i nerwy piersiowe — boczny i przyśrodkowy. Dobre warunki dostępu do szczytu pachy można uzyskać przez przeciwległe rozciągnięcie obu mięśni piersiowych hakami. Pozwala to na zachowanie mięśnia piersiowego mniejszego oraz chroni przed przecięciem odgałęzień nerwów piersiowych, a w szczególności nerwu piersiowego przyśrodkowego.

Słowa kluczowe: rak piersi, rekonstrukcja piersi, mastektomia.

Zasady postępowania chirurgicznego w raku piersi

spełniające wymogi leczenia onkologicznego oraz umożliwiające sprawne przeprowadzenie operacji odtwórczej w przypadku amputacji gruczołu piersiowego

The principles of surgical treatment of breast cancer in accordance with oncological requirements and enabling easy breast reconstruction in case of mastectomy

Wiesław Janusz Kruszewski

Katedra i Klinika Chirurgii Onkologicznej Akademii Medycznej w Gdańsku

Objawowy rak piersi od zawsze prowokował do działań typu chirurgicznego. Opisywano tę chorobę od wieków. Pierwsze znane nam współcześnie wzmianki na jej temat sięgają 1600 r. p.n.e. Odczytano je na zwojach papirusu odnalezionych w Tebach w Egipcie. Przez całe wieki leczenie raka piersi opierało się na wypalaniu chorego obszaru lub na usuwaniu guza z otoczeniem ostrym narzędziem. Dopiero po blisko dwóch tysiącleciach zaczęto wprowadzać istotne zmiany w leczeniu tej choroby. Podstawy prowadzące do stworzenia współcześnie nam znanej mastektomii radykalnej narodziły się w epoce renesansu. Dopiero w XVIII w. leczeniu chirurgicznemu raka piersi nadano wymiar naukowy. Do postaci najbardziej zasłużonych w walce z rakiem piersi należy William Stewart Halsted (1852-1922). Jego metoda radykalnej amputacji piersi z powodu raka przetrwała blisko 100 lat [1]. W opublikowanej w 1948 r. pracy *The prognosis of carcinoma of the breast in relation to the type of operation performed* Patey i Dyson zmodyfikowali standardową radykalną mastektomię. Ogranicza się ona do usunięcia skóry z kompleksem otoczka–brodawka sutkowa, gruczołu piersiowego wraz z podległą powięzią mięśnia piersiowego większego i zawartości dołu pachowego w jednym bloku tkankowym [2].

Wykonując współcześnie tę operację przestrzega się maksimum wymogów leczenia onkologicznego oraz zachowuje się wszelkie struktury, które pozwolą szybko i skutecznie usprawnić kończynę górną i obręcz barkową oraz będą zapobiegać obrzękom kończyny. Pamięta się o spełnieniu warunków, które ułatwią odtworzenie chirurgiczne utraconej piersi. W Klinice Chirurgii Onkologicznej AM w Gdańsku wykonuje się zmodyfikowaną radykalną amputację, dbając o usunięcie wszystkich pięter układu limfatycznego dołu pachowego bez przecinania mięśnia piersiowego mniejszego oraz stara się zachować wiele lokalnych nerwów ruchowych i czuciowych. Zasady operacji są zgodne z opisami zmodyfikowanej radykalnej amputacji piersi w atlasach i podręcznikach [3, 4, 5]. Stosuje się cięcie wrzecionowate poziome lub lekko ukośne w kierunku dołu pachowego. Jeden biegun sięga brzegu mostka, drugi obszaru pomiędzy linią pachową przednią a środkową. Wypreparowanie płatów skórno-podskórnych jest istotnym elementem operacji. Nie planuje się ich grubości, gdyż z góry jest ona określona stosunkami anatomicznymi. Przestrzegając anatomicznych granic preparowania unika się zbędnego krwawienia oraz zapewnia się jednakową grubość płatów, co nie pozostaje bez znaczenia w czasie operacji odtwórczej. Blaszka powierzchowna powięzi powierzchownej wyznacza powierzchnię, w której należy od-

The treatment of breast cancer has been performed for many centuries. Fundamental changes concerning methods of treatment of this disease were introduced in XVI century. In XVIII century scientific basis was created for breast amputation because of breast cancer. In XXI century modified radical mastectomy still remains one of the methods used in the treatment of breast cancer. Apart from oncological demands this method must fulfill the requirement of quick patient's return to full physical activity and maximally prevent from complications associated with amputation performed. Surgical treatment must also enable easy breast reconstruction. The important components of this approach remain: proper skin flap creation and preservation of many sensory and motor nerves with accompanying vessels. Flap creation concerns division between subcutaneous tissue and superficial layer of superficial fascia enveloping the whole breast parenchyma. Fascia should be left intact. Consecutively breast is removed from chest wall with deep fascia covering pectoralis major and serratus anterior muscles, and with deep layer of superficial fascia separating breast parenchyma from deep fascia. While removing tissues from axilla we should not exceed the entero-lateral edge of latissimus dorsi muscle, and axillary vein in order not to destroy lymphatic routes lying there. The preservation of motor innervation of muscles bordering the armpit is essential to surgical breast reconstruction. Among nerves, which particularly should be preserved are: thoracodorsal nerve, long thoracic nerve, intercostobrachial cutaneus nerve, and anterior thoracic nerves – medial and lateral. Preservation of intercostobrachial nerve is not obligatory. However, if the nerve remains intact, the sensory innervation of quite wide skin area on medial upper part of arm is saved. Good access to the apex of axilla may be achieved by opposite expansion of pectoralis major and pectoralis minor muscles with retractors. It enables the pectoralis minor muscle preservation and at the same time creates conditions for easier preservation of branches of medial pectoral nerve.

Key words: breast cancer, breast reconstruction, mastectomy.

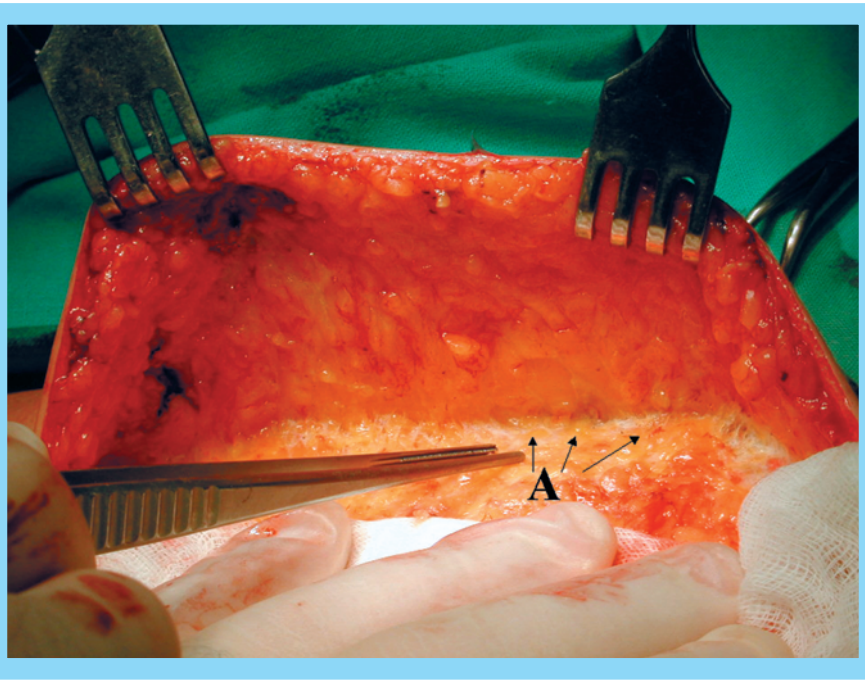

Fot. 1. Preparowanie górnego płata skórno-podskórnego; A – blaszka powierzchowna powięzi powierzchownej pokrywająca gruczoł piersiowy

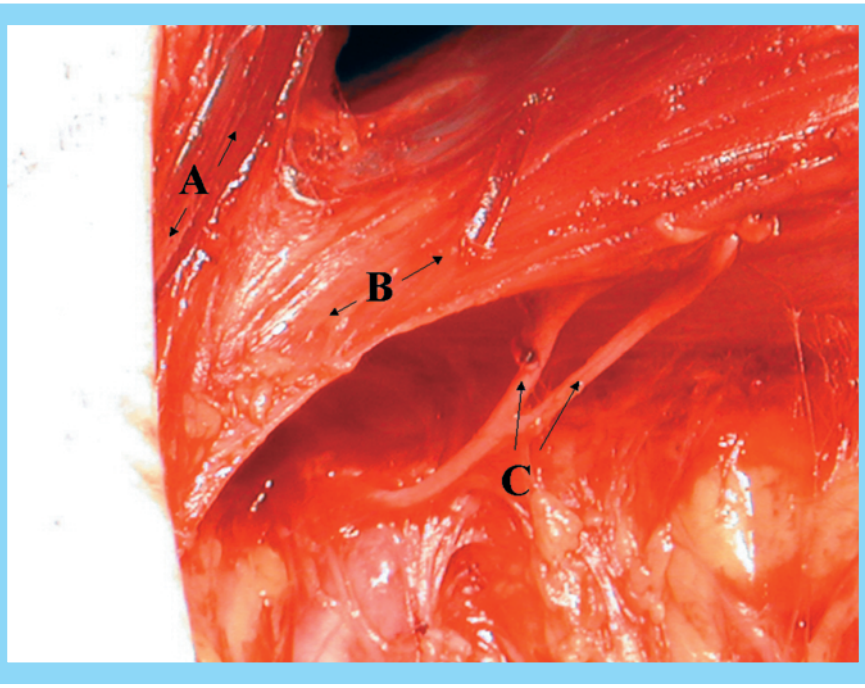

Fot. 2. Odgałęzienia nerwu piersiowego przyśrodkowego; A – mięsień piersiowy większy, B – mięsień piersiowy mniejszy, C – gałązki nerwu piersiowego przyśrodkowego

dzielać płat skórno-podskórny od gruczołu piersiowego. Należy pamiętać, że blaszka powięzi pozostaje na odejmowanym gruczole piersiowym (fot. 1.). Kolejnym elementem operacji jest odjęcie piersi wraz z otaczającymi ją ze wszystkich stron blaszkami powięzi. Od podstawy piersi jest to zarówno blaszka głęboka powięzi powierzchownej, jak i powięź głęboka pokrywająca mięsień piersiowy większy i mięsień zębaty. Pamiętać należy o wydzieleniu naczyń wiodących do gruczołu przyśrodkowo w górnych przestrzeniach międzyżebrowych i ich starannym podwiązaniu i przecięciu. W przypadku planowanej rekonstrukcji jednoczasowej z amputacją z użyciem protezy podmięśniowej nie należy naruszać ciągłości powięzi pokrywającej mięsień zębaty. W przeciwnym przypadku tę powięź usuwa się odsłaniając mięsień zębaty. W kolejnym etapie operacja polega na odsłonięciu mięśnia piersiowego większego od boku do poziomu mięśnia piersiowego mniejszego z wyosobnieniem przylegającego tu częściowo

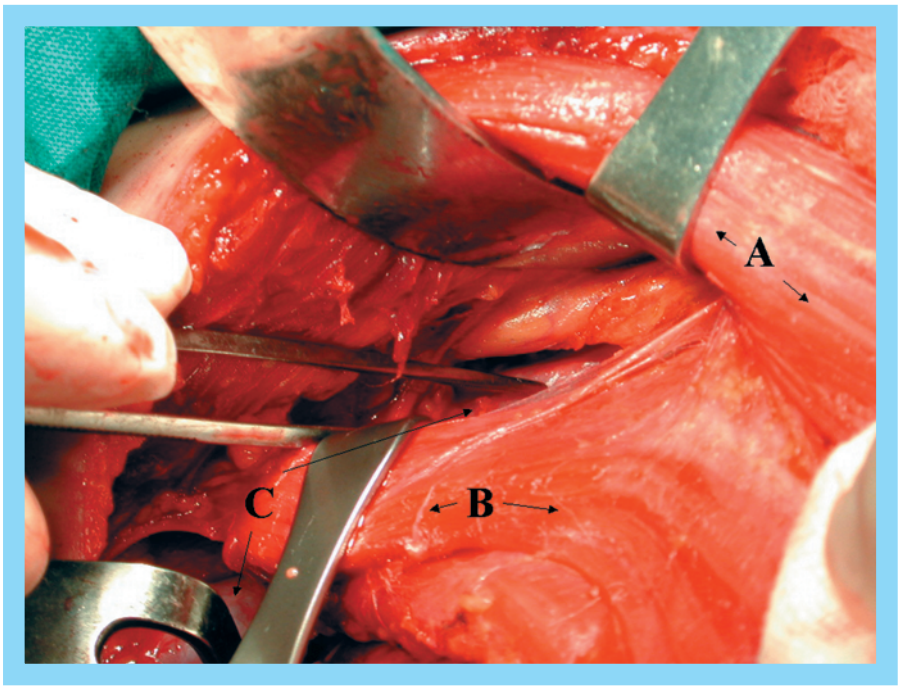

Fot. 3. Dostęp do szczytu pachy; A – mięsień piersiowy większy, B – mięsień piersiowy mniejszy, C – żyła pachowa

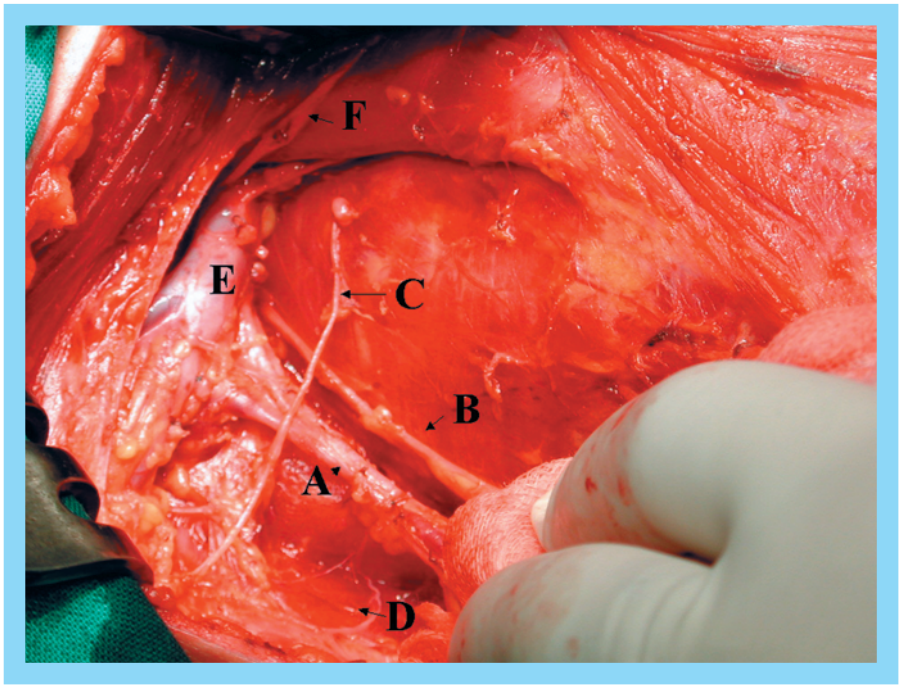

Fot. 4. Dół pachowy po limfangiektomii; A – pęczek piersiowo-grzbietowy, B – nerw piersiowy długi, C – nerw międzyżebrowo-ramienny, D – brzeg mięśnia najszerszego grzbietu, E – żyła pachowa, F – nerw piersiowy przyśrodkowy

ogona Spence'a. Po nacięciu blaszki powięzi obojczykowo-piersiowej przy brzegu mięśnia piersiowego mniejszego poszukuje się odgałęzień nerwu piersiowego przyśrodkowego, często oplatającego włókna mięśnia piersiowego mniejszego od dołu i boku do góry i do przyśrodka. W pozostałych przypadkach przebiega on pomiędzy włóknami mięśnia piersiowego mniejszego (fot. 2.). Jest to mniejszy z dwóch nerwów ruchowych zaopatrujących mięsień piersiowy większy. Odpowiada za unerwienie ruchowe bocznej części tego mięśnia. W czasie usuwania zawartości środkowego piętra pachy zachowuje się gałązki tego nerwu. Nieprzecinanie mięśnia piersiowego mniejszego ułatwia zachowanie tego nerwu. Odpowiednio rzutuje to na stan mięśnia piersiowego większego w aspekcie przyszłej operacji odtwórczej oraz jako narządu ruchu. Brak ruchowego unerwienia w określonym obszarze mięśnia prowadzi do osłabienia i zaniku tej części mięśnia. W Klinice Chirurgii Onkologicznej AMG nie przecina się mięśnia piersiowego mniejszego. Preparując pod mięśniem piersiowym mniejszym na wysokości środkowego piętra pachy dociera się do najwyższego piętra pachy, czyli do szczytu pachy. Od boku jest on ograniczony przyśrodkowym brzegiem mięśnia piersiowego mniejszego. Przyśrodkowo ograniczeniem jest więzadło Halsteda. W celu lepszej ekspozycji tego obszaru dokonuje się uniesienia hakami mięśnia piersiowego większego do góry i do przyśrodka oraz drugim hakiem odciąga się mięsień piersiowy mniejszy w dół i do boku (fot. 3.). Manewrowanie kończyną górną po stronie operowanej może ułatwić dostęp do szczytu pachy. Podczas wydzielania przestrzeni pomiędzy mięśniami piersiowymi zwraca się uwagę na obecność węzłów międzymięśniowych Rottera układających się w górnej części nerwu piersiowego bocznego po jego obu stronach. Jeżeli decyduje się na ich usunięcie wydziela się je ostrożnie od gałązek nerwu piersiowego bocznego, który wraz z towarzyszącymi naczyniami biegnie w tym obszarze do mięśnia piersiowego większego, zaopatrując ruchowo przyśrodkową część mięśnia piersiowego większego. Węzły Rottera nie są usuwane w jednym bloku z resztą preparatu i wymagają osobnego opisania po ich usunięciu. Preparuje się szczyt pachy przyśrodkowo do obszaru więzadła Halsteda i do góry do poziomu żyły pachowej. Tę część preparatu oznacza się długą nicią. Usuwa się zawartość pozostałej części dołu pachowego w dół od górnego brzegu żyły pachowej. Preparowanie ponad żyłą potencjalnie niszczy drogi chłonne wiodące chłonkę z kończyny i sprzyja późniejszym obrzękom. Podwiązuje się i przecinamy liczne odgałęzienia żylne w dół od żyły pachowej. Na bocznej powierzchni klatki piersiowej identyfikuje się położony równolegle do żyły pachowej nerw międzyżebrowo-ramienny, będący skórnym nerwem czuciowym odchodzącym od drugiego nerwu międzyżebrowego (fot. 4.). W wybranych przypadkach mało zaawansowanej choroby izoluje się także niżej położone skórne gałązki czuciowe odgałęzień niżej położonych nerwów międzyżebrowych, które także można zaoszczędzić. Miejsca rozcięcia bloku tkankowego dla potrzeb izolacji nerwów czuciowych ponownie zbliża się szwami w miejscu rozcięcia, co ułatwia patomorfologowi orientację całości preparatu. Wyjątkowo przecina się nerw międzyżebrowo-ramienny. Poniżej nerwu międzyżebrowo-ramiennego odnajduje się prostopadle do niego położony nerw piersiowy długi, który wydziela się z otoczenia i pozostawia się przy klatce piersiowej, śledząc jego przebieg do momentu pogrążenia się pośród włókien mięśnia zębatego (fot. 4.). W czasie preparowania przestrzeni podłopatkowej izoluje się nerw, żyłę i tętnicę tworzące pęczek piersiowo-grzbietowy. Zachowuje się odgałęzienia tego pęczka pogrążające się z jednej strony we włóknach mięśnia najszerszego grzbietu oraz odgałęzienia gubiące się we włóknach mięśnia zębatego (fot. 4.). Zachowanie struktur naczyniowo-nerwowych tego pęczka stanowi istotny element pozwalający na zachowanie

stabilności obręczy barkowej poprzez zachowanie unaczynienia i ruchowego unerwienia przede wszystkim mięśnia najszerszego grzbietu. Umożliwia to sprawne przeprowadzenie rekonstrukcji piersi różnymi sposobami. Jeżeli zamierza się w tym celu wykorzystać płat wyspowy na mięśniu najszerszym grzbietu, stan tego mięśnia zasadniczo warunkuje powodzenie takiej operacji. Boczną granicą usuwanych tkanek jest brzeg mięśnia najszerszego grzbietu (fot. 4.). Nie preparuje się tkanek w bok od mięśnia, ażeby nie niszczyć dróg chłonnych pomiędzy włóknami tego mięśnia i tkanką podskórną. Brak blizn w tym obszarze i sprawny drenaż limfatyczny także ułatwi przyszłą operację odtwórczą. Po usunięciu całości preparatu lożę płucze się roztworem hibitanu. Zazwyczaj umieszcza się w loży 2 ssące dreny Redona, wyprowadzając je z osobnych cięć obok siebie. Jeden układa się w dole pachowym, drugi kieruje w loży do przyśrodka. Dwa ciągłe, wchłanialne szwy, podskórny i śródskórny, kończą operację.

PIŚMIENNICTWO

1. Robinson JO. *Treatment of breast cancer through ages.* Am J Surg 1986; 151: 317-33.
2. Patey DH, Dyson WH. *The prognosis of carcinoma of the breast in relation to the type of operation performed.* Br J Cancer 1948; 2: 7-13.
3. Donohue JH, Meland NB. *Operacje sutka, kontrola dołu pachowego i rekonstrukcja gruczołu.* W: *Atlas chirurgii onkologicznej.* Donohue JH, van Heerden JA, Monson JRT (red.). Wydawnictwo Lekarskie PZWL, Warszawa 1997; 10: 98-117.
4. Moore MP. *The modified radical mastectomy. W: Multidisciplinary atlas of breast surgery.* Kinne DW (red.). Lippincott-Raven, Philadelphia, New York 1998; 139-46.
5. Spratt JH, Donegan WL. *Surgical management.* W: *Cancer of the breast.* Donegan WL, Spratt JH (red.). W. B. Saunders Co, Philadelphia 1995; 18: 443-504.

ADRES DO KORESPONDENCJI
dr hab. med. Wiesław Janusz Kruszewski
ul. Moniuszki 4
81-432 Gdynia
tel. (058) 622 50 71
e-mail: wjkrusz@amg.gda.pl

Praca została zaprezentowana podczas X Konferencji Naukowo-Szkoleniowej „Wczesny rak piersi: wyzwanie diagnostyczno-terapeutyczne", która odbyła się 13 marca 2002 r. w Gdańsku.

WSKAZÓWKI DLA AUTORÓW

Współczesna Onkologia publikuje prace oryginalne z dziedziny onkologii doświadczalnej i klinicznej (w tym opisy przypadków), artykuły przeglądowe, streszczenia ze zjazdów i konferencji oraz listy do redakcji. Oryginalny manuskrypt, dwie kopie oraz 3,5 in. dyskietka zawierająca tekst pracy powinny być przesłane pod adresem redakcji lub pod adresem:

prof. Andrzej Mackiewicz
Zakład Immunologii Nowotworów
Wielkopolskie Centrum Onkologii
ul. Garbary 15, 61-866 Poznań
tel. (0-61) 854 06 65; fax (0-61) 852 85 02
e-mail: amac@amu.edu.pl

Artykuły powinny być napisane w języku polskim i być zorganizowane w następujący sposób:

1) tytuł (w języku polskim i angielskim);
2) imiona, nazwiska i tytuły naukowe autorów;
3) instytucja, w której praca została wykonana;
4) streszczenia w języku polskim **(minimum 150 słów)** i angielskim **(minimum 350 słów)**;
5) słowa kluczowe (polskie i angielskie);
6) wstęp;
7) materiał i metody;
8) wyniki;
9) omówienie wniosków;
10) podziękowania;
11) piśmiennictwo;
12) pełny adres głównego autora (również numer telefonu, faksu i e-mail).

Objętość tekstu wraz z rycinami nie powinna przekraczać 6 stron maszynopisu. Listy do redakcji nawiązujące lub nie do zamieszczonego artykułu nie powinny przekraczać 1 strony maszynopisu. Mogą zawierać 1 rycinę lub tabelę.

Bibliografia w tekście powinna być numerowana według kolejności cytowania. Numery przypisane odpowiednim pozycjom podajemy w nawiasach kwadratowych. Pozycje piśmiennictwa powinny zawierać nazwiska i inicjały autorów (w wypadku gdy liczba autorów przekracza 8, przedstawiamy 3 pierwsze nazwiska oraz „i wsp."), skrót nazwy pisma (wg Index Medicus), rok wydania, wolumen oraz strony (pierwszą i ostatnią). Rozdziały w książkach lub monografie powinny być cytowane w następujący sposób: nazwisko i inicjały autorów, tytuł rozdziału, tytuł książki, nazwisko i inicjał redaktora książki, wolumen, nazwa wydawcy, miejsce wydania, rok, strony.

Przykłady:

artykuł: Paskiewitz S, Riehle MA. Dev Comp Immunol 1994; 18: 369–75.

książki: Zatoński WA. *Nowotwory złośliwe w Polsce.* Wiedza i Życie, Warszawa 1993.

Rozdziały w książkach: Schranz D, Morkowski S, Abelev G. *Affinity isotachoforesis on porous membranes.* W: *Affinity electrophoresis: principles and application,* J. Bręborowicz, A. Mackiewicz (red.) CRC Press, Boca Raton, Ann Arbor, London 1992; 61–70.

Ryciny mogą być przygotowane w formie czarno-białej lub w kolorze. W wypadku przygotowania w formie elektronicznej ryciny powinny być zapisane w jednym z wymienionych formatów: cdr, tiff, jpg, ai lub eps. Natomiast fotografie przesyłane do nas w formie elektronicznej powinny posiadać rozdzielczość 300 dpi oraz rozszerzenia tiff lub jpg. Tabele powinny być dostarczone w formie maszynopisu i zawierać tytuł w języku polskim i angielskim (również na dyskietce). Opisy do rycin i tabel (w języku polskim i angielskim) powinny być załączone na oddzielnych stronach.

Redakcja