Współczesna Onkologia (2001) vol. 5; 3 (85–89)

Aberracje chromosomowe w guzach nowotworowych tkanek miękkich

– znaczenie diagnostyczne i rokownicze*

Chromosome aberrations in human soft-tissue tumors and their diagnostic and prognostic significance

Janusz Limon

*Pracę dedykuję pamięci zmarłego profesora Aleksandra Niezabitowskiego, którego udział w naszych wspólnych badaniach mięsaków był bezcenny

Katedra i Zakład Biologii i Genetyki Akademii Medycznej w Gdańsku

Wyniki badań cytogenetycznych ujawniły istnienie wysoce swoistych aberracji chromosomowych w niektórych łagodnych i złośliwych guzach nowotworowych tkanek miękkich człowieka. W niniejszej pracy dokonano przeglądu swoistych i wtórnych aberracji chromosomowych wykrytych w komórkach tłuszczaka, mięśniaka gładkokomórkowego macicy, mięsaka Ewinga, mięśniakomięsaka prążkowanokomórkowego, tłuszczakomięsaka, maziówczaka złośliwego i mięsaka jasnokomórkowego. Każdy z tych nowotworów charakteryzuje się inną aberracją pierwotną, co ma duże znaczenie w diagnostyce różnicowej tych guzów. Badania molekularne genomu komórek nowotworowych ujawniły, że w wyniku translokacji chromosomowych w mięsakach powstają geny fuzyjne, których produkty białkowe mają zdolność regulowania procesu transkrypcji DNA. Próby określenia związku pomiędzy występowaniem określonej aberracji chromosomowej, czy też rodzaju genu fuzyjnego w guzie, a rokowaniem klinicznym są jeszcze w stadium wstępnych analiz.

Słowa kluczowe: aberracja chromosomowa, badania cytogenetyczne, guz nowotworowy, mięsaki.

Cytogenetic studies of soft tissue sarcomas have revealed that several benign and malignant soft tissue sarcomas have displayed highly specific chromosome aberrations. The primary aberrations are unique for the particular tumor type and consequently aid in differential diagnosis of these tumors. Such specific reciprocal translocations include: t(11;22)(q24;q12) in Ewing sarcoma and peripheral primitive neuroepithelial tumors, t(X;18)(p11;q11) in synovial sarcoma, t(12;16)(q13;p11) in myxoid and round cell liposarcoma, t(2;13)(q35;q14) in alveolar rhabdomyosarcoma, and t(12;22)(q13;q22) in clear cell sarcoma of tendons and aponeuroses. Molecular studies have indicated that some sarcoma-specific translocations result in the gene fusion which can be detected in the tumor even in the paraffin embedded tissue. The correlation between of chromosome changes in the tumor cells with survival or risk of recurrence have to be studied in more detail and throughly evaluated.

Key words: chromosome aberration, cytogenetic studies, tumor, sarcomas.

WSTĘP

Wyniki badań cytogenetycznych opublikowane w ostatnich latach wykazują, że większość ludzkich białaczek, chłoniaków złośliwych oraz łagodnych i złośliwych guzów litych tkanek miękkich charakteryzuje się obecnością liczbowych i strukturalnych aberracji chromosomowych w komórkach nowotworowych [14, 17, 18, 21, 28, 29]. Okazało się także, że wiele z tych aberracji jest nieprzypadkowych i dla niektórych nowotworów są one wysoce specyficzne. Uważa się obecnie, że takie specyficzne dla określonego nowotworu aberracje, będące niekiedy jedyną anomalią kariotypu, są przyczynowo związane z transformacją nowotworową – nazywa się je aberracjami pierwotnymi. Ponadto w komórkach nowotworowych obserwuje się występowanie dodatkowych, niekiedy licznych aberracji chromosomowych, określanych jako wtórne, które są znacznie mniej specyficzne i najprawdopodobniej związane są z progresją nowotworową guza [14, 21, 28, 29]. Identyfikacja aberracji określonych chromosomów i lokalizacja miejsc ich pęknięć otworzyła drogę ba-

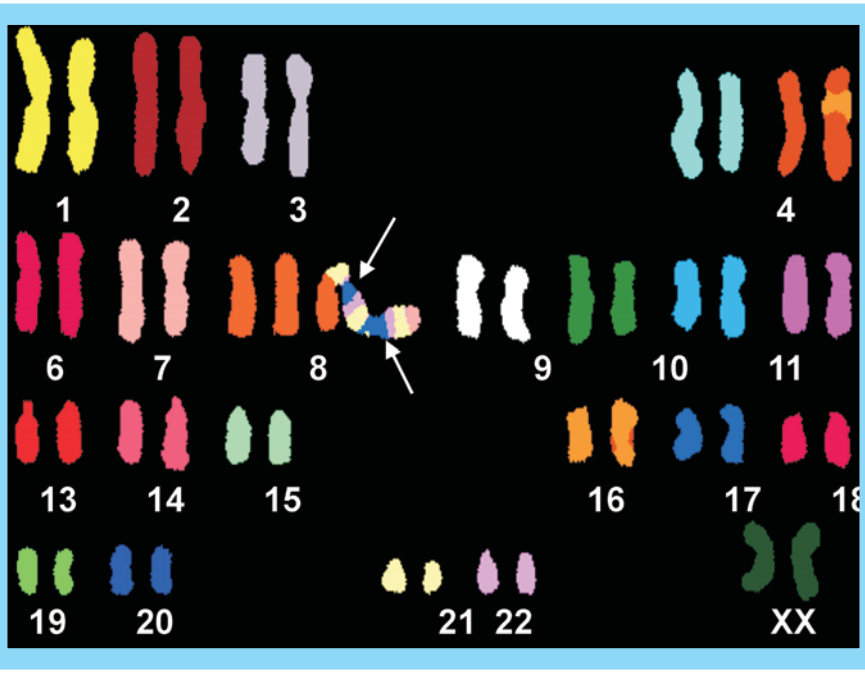

Fot. 1. Kariotyp włókniakomięsaka guzowatego opracowany techniką SKY (widmowa analiza kariotypu). Strzałki wskazują na duży chromosom markerowy, którego pełny skład ustalono dopiero po zastosowaniu powyższej techniki. Chromosom ten zawiera w swojej strukturze, obok dwóch kopii charakterystycznych fuzji genowych 17; 22, fragmenty innych chromosomów: 5, 7, 8 i 21 (dzięki uprzejmości dr. K. Mrózka) [24]

Tab. 1. Aberracje chromosomowe typowe dla niektórych rodzajów łagodnych i złośliwych nowotworów tkanek miękkich i narządów człowieka

Rodzaj nowotworu	Aberracja chromosomowa	Gen fuzyjny
	nowotwory łagodne	
tłuszczak	t(3;12)(q27–28;q13–15) i inne translokacje 12q13–15;	*HMGIC* mutacje *HMGIC/LPP*
tłuszczak zarodkowy	translokacje 8q11–13	
zimowiak	translokacje 11q13	
mięśniak gładkokomórkowy macicy	del(7)(q11.2–22q31–32); t(12;14)(q15;q24.1); +12; del(13)(q13q33)	
	nowotwory złośliwe	
tłuszczakomięsak: śluzowaty oraz okrągłokomórkowy dobrze zróżnicowany	t(12;16)(q13.3;p11.2) chromosomy pierścieniowe(r), chromosomy olbrzymie, tas	*FUS/CHOP* *EWS/CHOP* amplifikacja 12q, często *MDM2*
mięśniakomięsak prążkowanokomórkowy: pęcherzykowy	t(2;13)(q35–37;q14) t(1;13)(p36;q14)	*FKHR/PAX3* *FKHR/PAX7*
mięsak jasnokomórkowy	t(12;22)(q13;q12)	*EWS/ATF1*
złośliwy włókniak histiocytarny	add(19)(p13), r, tas, hsr, dic, dmin	
włókniakomięsak dziecięcy	+8, +11, +17, +20 t(12;15)(p13;q25–26)	*ETV6/NTKR3*
maziówczak złośliwy	t(X;18)(p11.2;q11.2)	*SYT/SSX1-4*
guz Ewinga, neuronabłoniak, guz Askina, nerwiak węchowy	t(11;22)(q24;q12) t(21;22)(q22;q12) t(7;22)(p22;q12)	*EWS/FLI1* *EWS/ERG* *EWS/ETV1*
chrzęstniakomięsak śluzowaty tkanek miękkich	t(9;22)(q22;q12)	*EWS/CHN* (*TEC*)
włókniakomięsak guzowaty	r(17;22)	*COL1A1/PDGFB*
drobnokomórkowy desmoplastyczny guz dziecięcy jamy brzusznej	t(11;22)(p13;q12)	*EWS/WT1*

Objaśnienia: t – translokacja, del – delecja, r – chromosom pierścieniowy, tas – asocjacja telomeryczna, add – dodatkowy materiał o nieznanym pochodzeniu, hsr – region o zatartej strukturze prążkowej, dic – chromosom dwucentromerowy, dmin (*double minute*) – malutkie chromosomy

daniom molekularnym, których celem jest wykrycie genów i ich produktów białkowych, uczestniczących w procesach transformacji i progresji nowotworowej. Znajomość lokalizacji genów położonych w miejscach pęknięć swoistych translokacji pozwala na zastosowanie w diagnostyce technik molekularnych hybrydyzacji *in situ* FISH oraz PCR do wykrywania tych translokacji nie tylko w hodowanych *in vitro* komórkach nowotworowych, ale także w utrwalonych preparatach archiwalnych [9].

Analiza kariotypu komórek nowotworowych szpiku stała się już rutynowym badaniem w diagnostyce i jest niezależnym czynnikiem rokowniczym przebiegu wielu chorób nowotworowych układu krwiotwórczego [27, 28]. Natomiast badania cytogenetyczne litych guzów człowieka są mniej liczne, czego dowodem jest fakt, że wśród zestawionych przez Mitelmana [18] ponad 22 tys. nowotworów z aberracjami chromosomowymi, stanowią one zaledwie 27 proc., a pośród nich guzy tkanek miękkich i kości tylko 7 proc. Główną przyczyną tego zjawiska były trudności metodyczne w uzyskaniu z komórek tych guzów chromosomów o morfologii umożliwiającej barwienia prążkowe. Znaczący postęp uzyskano dopiero w połowie lat 80., kiedy to udoskonalono techniki krótkoterminowych hodowli komórek nowotworowych dla celów cytogenetycznych, m.in. poprzez wprowadzenie długotrwałego enzymatycznego rozdrabniania tkanek guza oraz wprowadzenie nowego płynu hipotonicznego [3, 12]. Nastąpił również rozwój molekularnych technik cytogenetycznych, polegający na stosowaniu znakowanych fluorochromami sond (technika FISH) dla określonych chromosomów, wybranych prążków, a nawet genów. Co więcej, w przypadku nieuzyskania chromosomów z tkanki guza można przeprowadzić analizę FISH w jądrach komórek interfazowych (fot. 3.). Jednym z najnowszych osiągnięć metodycznych jest analiza widmowa kariotypu SKY, która umożliwia wybarwienie poszczególnych chromosomów na odrębne kolory (fot. 1.) [23, 24].

Już pierwsze wyniki badań cytogenetycznych wykazały, że obraz chromosomowych aberracji nabywanych w komórkach wielu rodzajów nowotworów tkanek miękkich, które są w większości pochodzenia mezenchymalnego jest odmienny od spotykanego w guzach pochodzenia nabłonkowego. Te ostatnie wykazują zazwyczaj obecność licznych i bardzo złożonych aberracji, wśród których dominują aneuploidie i niezrównoważone translokacje, prowadzące głównie do utraty materiału genetycznego. Natomiast kariotyp guzów takich jak mięsak Ewinga, tłuszczakomięsak śluzowaty czy maziówczak złośliwy, jest często znacznie mniej skomplikowany i może niekiedy zawierać tylko jedną swoistą aberrację chromosomową. Każdy z ww. mięsaków charakteryzuje się odmienną translokacją wzajemną i każda z nich stanowi zmianę swoistą, tzn. nie występuje w komórkach innych rodzajów guzów litych, białaczek, czy też chłoniaków [14, 17, 21, 28, 29].

W niniejszej pracy omówiono zarówno pierwotne, jak i wtórne aberracje chromosomowe wykryte w niektórych guzach tkanek miękkich i narządów, ze szczególnym uwzględnieniem tych rodzajów nowotworów, w których znajomość anomalii kariotypu ma znaczenie kliniczne w diagnostyce różnicowej i rokowaniu.

W tab. 1. zestawiono wybrane rodzaje łagodnych i złośliwych nowotworów tkanek miękkich, w których stwierdzono występowanie charakterystycznych aberracji chromosomowych.

NOWOTWORY ŁAGODNE

Tłuszczak

Tłuszczak jest najczęstszym nowotworem łagodnym pochodzenia mezenchymalnego u człowieka. Nowotwór ten jest także najlepiej scharakteryzowany cytogenetycznie i określono wiele związków pomiędzy tymi zmianami a histopatologicznymi podtypami tego guza [17, 28, 29]. Stwierdzono, że prawie wszystkie mnogie tłuszczaki oraz 1/4 tych guzów, występujących sporadycznie, ma kariotyp prawidłowy, bez mikroskopowo wykrywalnej aberracji chromosomowej. Wśród guzów z nieprawidłowym kariotypem najliczniejszą grupę stanowią tłuszczaki, w komórkach których doszło do translokacji pomiędzy chromosomem 12q13–15 najczęściej z chromosomami pary 3, 1 oraz 2 [17, 20, 29]. W prążku 12q15 zlokalizowano gen *HMGIC* i w guzach z t(3;12) wykryto gen fuzyjny *HMGIC/LPP* [16]. Powyższe translokacje mogą być jedyną aberracją w komórkach guza, co wskazuje na ich prawdopodobny udział w patogenezie tłuszczaka. Z kolei we wrzecionowatokomórkowych i wielopostaciowych podtypach tłuszczaków wykrywane są niezrównoważone aberracje strukturalne, dotyczące regionu chromosomu 6p21–23 oraz guzy z utratą długich ramion chromosomów 16 i 13 [17]. Wyodrębniono cytogenetycznie także podgrupę atypowych tłuszczaków, które są zazwyczaj umiejscowione głębiej pod skórą i ok. połowa z nich wykazuje cechy atypii w obrazie histologicznym. Wiele tych guzów diagnozowanych jest jako dobrze zróżnicowane tłuszczakomięsaki [14, 17, 28, 29]. Podgrupa ta charakteryzuje się obecnością dodatkowych chromosomów pierścienio-

wych lub dużych chromosomów markerowych w kariotypie. Szereg molekularnych badań cytogenetycznych tych chromosomów wykazało, że zawierają one liczne kopie różnych genów, a najczęściej genu *MDM2* – inhibitora genu supresorowego *TP53*. Odrębne histopatologicznie i klinicznie tłuszczak zarodkowy i zimowiak mają także odmienne niż pozostałe tłuszczaki kariotypy. W tłuszczakach zarodkowych dominują aberracje strukturalne, w których wybiórczo ulega pęknięciom region chromosomu 8q11–13, a w zimowiakach prążek chromosomu 11q13 jest jedynym powtarzającym się miejscem zaangażowanym w złożone translokacje z innymi chromosomami [17, 29].

Mięśniak gładkokomórkowy macicy

Obraz cytogenetyczny tego drugiego, dosyć dobrze zbadanego rodzaju łagodnego guza pochodzenia mezenchymalnego jest pod wieloma względami podobny do cytogenetycznej charakterystyki tłuszczaków. Ponad połowa mięśniaków ma prawidłowy kariotyp, a wśród guzów z aberracjami można wyróżnić szereg podgrup cytogenetycznych, z których najczęstsze zawierają odpowiednio:

- del(7)(q21–22q31–32),
- t(12;14)(q14–15;q23–24),
- trisomie chromosomu 12,
- aberracje strukturalne prążka 6p21.

Nietypowe postacie histologiczne (np. mięśniak gładkokomórkowy zarodkowy) mogą zawierać liczne dodatkowe strukturalne i liczbowe aberracje chromosomów [4, 17, 28, 29].

Badania cytogenetyczne pozostałych rodzajów guzów łagodnych są znacznie mniej zaawansowane. Analiza kariotypu niektórych łagodnych klinicznie procesów rozrostowych, których natura pozostaje przedmiotem sporu, może przyczynić się do ustalenia prawdziwego charakteru takich zmian chorobowych. Z praktycznego punktu widzenia wykrycie obecności klonalnych złożonych aberracji chromosomowych w zmianie rozrostowej wskazuje na nowotworowy charakter tej tkanki [14, 19].

NOWOTWORY ZŁOŚLIWE

Mięsak Ewinga

Jest to pierwszy lity guz nowotworowy człowieka, w którym wykryto swoistą i wysoce powtarzalną aberrację chromosomową w postaci translokacji t(11;22)(q24;q12) lub jej wariantów w 88 proc. scharakteryzowanych cytogenetycznie przypadków [17, 28, 29]. Mięsak ten był także pierwszym litym guzem, w którym udało się zidentyfikować geny ulegające połączeniu w wyniku powyższej translokacji. Są nimi: gen *EWS* zmapowany w prążku q12 chromosomu 22 oraz gen *FLI1* zlokalizowany w 11q24. Białko kodowane na matrycy nowo powstałego fuzyjnego genu *EWS-FLI1* ma zdolność wiązania się z DNA i aktywowania procesu transkrypcji, które to właściwości uważa się za istotne dla jego działania onkogennego [2, 29]. Ostatnio okazało się także, że w niektórych mięsakach Ewinga gen *EWS* nie łączy się z genem *FLI1*, lecz z genami rodziny *ETS* kodującymi czynniki transkrypcyjne. Translokację t(11;22) lub jej molekularny odpowiednik wykrywa się zarówno w mięsakach Ewinga rozwijających się w kości, jak i w tych nowotworach, które powstały pierwotnie w tkankach miękkich. Ponadto identyczną t(11;22) stwierdzono w prawie wszystkich przebadanych cytogenetycznie przypadkach prymitywnych guzów okrągłokomórkowych o pochodzeniu neuroektodermalnym (PNET), wśród których wyróżniamy nabłoniaka nerwowego, guz Askina, nerwiaka węchowego zarodkowego. Obserwacja ta, wspólnie z odkryciem, że zarówno prymitywne guzy neuroektodermalne, jak i mięsak Ewinga wykazują ekspresję białka p30/32 produkowanego na matrycy genu *MIC2*, jest istotnym argumentem przemawiającym na korzyść poglądu o wspólnym pochodzeniu tych guzów [2, 29].

Najczęstszą wtórną aberracją towarzyszącą t(11;22) w guzie Ewinga jest trisomia chromosomu 8 (29 proc. guzów), która jest także częstą anomalią kariotypu w tłuszczakomięsaku śluzowatym (26 proc. guzów), mięsaku jasnokomórkowym (70 proc. guzów) i maziówczaku złośliwym (14 proc. guzów) [13, 15, 29]. Dodatkowo, 11 proc. guzów Ewinga i 14 proc. nabłoniaków nerwowych wykazuje obecność w kariotypie wtórnej aberracji strukturalnej – der(16)t(1;16)(q11–21;q11–13). Skutkiem tej niezrównoważonej translokacji jest trisomia 1q i utrata materiału genetycznego z 16q. Jednakże, w odróżnieniu od t(11;22), obecność takiej samej wtórnej aberracji w nabłoniaku nerwowym i w mięsaku Ewinga nie jest dowodem na wspólne pochodzenie obu guzów. Wykazano bowiem, że der(16)t(1;16) występuje w bardzo wielu, często nie związanych ze sobą nowotworach [22]. Tak powszechne występowanie der(16)t(1;16), zwykle jako aberracji towarzyszącej zaburzeniom genetycznym o pierwotnym znaczeniu sugeruje, że aberracja ta odgrywa rolę w późniejszych etapach rozwoju nowotworu, w progresji nowotworowej [22]. Dalsze badania cytogenetyczne i molekularne są niezbędne dla wyjaśnienia roli, jaką w procesie kancerogenezy odgrywają der(16)t(1;16) oraz trisomia chromosomu 8.

Tab. 2. Charakterystyczne aberracje chromosomowe występujące w drobnookrągłokomórkowych guzach nowotworowych

Typ nowotworu	Aberracja chromosomowa
guz Ewinga	t(11;22)(q24;q12)
mięśniakomięsak prążkowanokomórkowy pęcherzykowy	t(2;13)(q35;q14) t(1;13)(p36;q14)
pozaszkieletowy chrzęstniakomięsak śluzowy	t(9;22)(q22;q12)
desmoplastyczny guz dziecięcy jamy brzusznej	t(11;22)(q22;q12)
zwojak współczulny zarodkowy	del(1p), +17, hsr, dmin
chłoniak złośliwy	różne aberracje

Mięśniakomięsak prążkowanokomórkowy

Jest to najczęstszy rodzaj złośliwego guza tkanek miękkich u dzieci i młodych dorosłych. Aberracją pierwotną, wykazującą znacznego stopnia swoistość dla postaci pęcherzykowej mięśniakomięsaka prążkowanokomórkowego, jest t(2;13)(q35–37;q14). Translokację tę stwierdzono w ok. 70 proc. przypadków tego mięsaka, a w dalszych 15 proc. tego rodzaju guzów występuje wariant tej translokacji t(1;13)(p36;q14) [17]. Ogółem, pęknięcie w prążku 13q14 obserwowane było w 86 proc. pęcherzykowych mięśniakomięsaków prążkowanokomórkowych [29]. W prążku tym zmapowany został gen *FKHR*, który w wyniku t(2;13) łączy się z genem *PAX3* w chromosomie 2q35. Produkt białkowy tego ostatniego genu ma zdolność kontrolowania transkrypcji DNA oraz wywoływania transformacji nowotworowej fibroblastów myszy linii NIH/3T3 [27].

Mięśniakomięsak prążkowanokomórkowy, pod względem histologicznym może przypominać inne drobnookrągłokomórkowe guzy, takie jak mięsak Ewinga, zwojak współczulny zarodkowy i chłoniaki złośliwe. Ponieważ każdy z ww. nowotworów charakteryzuje się występowaniem swoistych i odmiennych aberracji chromosomowych [2, 14, 21, 28, 29], analiza kariotypu komórek nowotworowych lub molekularna genów fuzyjnych powinna już wkrótce stać się rutynowym badaniem w różnicowaniu ww. guzów wieku dziecięcego (tab. 2.).

Tłuszczakomięsak śluzowaty

Tłuszczakomięsaki stanowią drugą co do częstości występowania grupę złośliwych nowotworów tkanek miękkich u dorosłych. Cechą charakterystyczną tych guzów są zwykle ich duże rozmiary i występowanie szeregu postaci histologicznych, z których 4 podstawowe odmiany stanowią:

- t. dobrze zróżnicowany,
- t. wielopostaciowy,
- t. okrągłokomórkowy,
- t. śluzowaty.

Ta ostatnia odmiana występuje najczęściej, bo w ok. 50 proc. przypadków tłuszczakomięsaka i mimo tendencji do miejscowych nawrotów, wiąże się z korzystniejszym rokowaniem niż w przypadku wielopostaciowego i okrągłokomórkowego podtypu tego nowotworu [5]. Cytogenetycznie podtyp śluzowaty charakteryzuje się bardzo specyficzną translokacją t(12;16)(q13.3;p11.2), opisaną po raz pierwszy w 1986 r. [10]. Występowanie tej aberracji lub jej wariantu stwierdzono w ponad 93 proc. tych guzów [5]. W prawie połowie przypadków t(12;16) była jedyną anomalią, co w połączeniu z faktem, że nie obserwowano jej w żadnym innym (z wyjątkiem podtypu okrągłokomórkowego) rodzaju nowotworu wskazuje na jej pierwotny, przyczynowy charakter w rozwoju mięsaka [17].

Wykonane ostatnio badania cytogenetyczne z zastosowaniem techniki wysokiej rozdzielczości prążków oraz badania molekularne wykazały, że miejsca pęknięć w chromosomie 12, uważane początkowo za identyczne w tłuszczakach i tłuszczakomięsakach, różnią się położeniem w guzach złośliwych i łagodnych [20, 29]. Ustalono ponadto, że genem, który ulega zaburzeniom w mięsaku jest zlokalizowany w prążku 12q13 gen *CHOP* kodujący białko prawdopodobnie zaangażowane w różnicowanie się komórek tkanki tłuszczowej. Połączenie *CHOP*, w wyniku t(12;16), z sekwencją określaną jako *FUS* w chromosomie 16p11 prowadzi do powstania genu fuzyjnego, którego produkt ma właściwości podobne do białka EWS-FLI1, wykryto w guzach Ewinga. Stwierdzono ponadto, że struktura genu *CHOP* nie ulega zmianom w żadnym innym rodzaju nowotworu z aberracjami regionu 12q13–15, tj. tłuszczaku, mięśniaku macicy, gruczolaku wielopostaciowym ślinianek, mięsaku jasnokomórkowym bądź obłoniaku krwionośnym (*hemangiopericytoma*) [5, 29].

Patognomoniczny charakter t(12;16) umożliwia różnicowanie tłuszczakomięsaka śluzowatego ze śluzowatymi postaciami innych nowotworów. Szczególne znaczenie kliniczne ma możliwość określenia kariotypu guza w różnicowaniu złośliwego tłuszczakomięsaka śluzowatego ze zbliżonym histologicznie łagodnym tłuszczakiem zarodkowym u dzieci. W tym ostatnim częstym aberracjom ulega region 8q11–13, natomiast nie obserwuje się t(12;16) [29].

Maziówczak złośliwy

Wysoce swoista dla tego nowotworu anomalia kariotypu pod postacią t(X;18)(p11.2;q11.2) została opisana w 1986 r. (fot. 2. i 3.) [11]. Ponad 90 proc. przeanalizowanych guzów i to zarówno podtypów jedno-, jak i dwufazowych, wykazywało obecność tej translokacji lub jej wariantów [15, 29]. Wiadomo, że w wyniku tej translokacji powstaje gen fuzyjny utworzony z genu *SYT* znajdującego się w chromosomie 18q11 i genów *SSX1* lub *SSX2* zlokalizowanych w chromosomie Xp11. Translokacja t(X;18) występuje w guzach pierwotnych, wznowach miejscowych i odległych przerzutach. W połowie guzów pierwotnych była ona jedyną aberracją, podczas gdy większość guzów przerzutowych i wznów wykazywała liczne aberracje wtórne [15, 16]. Badania cytogenetyczne niskozróżnicowanych guzów jednofazowych, które utraciły immunohistochemiczne i ultrastrukturalne właściwości pozwala na diagnostykę różnicową tych guzów z pozostałymi wrzecionowatokomórkowymi guzami tkanek miękkich, takimi jak międzybłoniak, obłoniak krwionośny, złośliwy nerwiak osłonkowy, mięsak jasnokomórkowy czy też włókniakomięsak. W żadnym z ww. nowotworów nie obserwuje się t(X;18) [14, 21, 29] – dlatego też stwierdzenie tej translokacji decyduje o rozpoznaniu maziówczaka złośliwego.

Mięsak jasnokomórkowy

Ten rzadki nowotwór, umiejscawiający się w sąsiedztwie ścięgien i powięzi na kończynach młodych pacjentów, przypomina histologicznie czerniaka złośliwego skóry. Ponieważ jego komórki zawierają melanosomy, mięsak jasnokomórkowy bywa także określany mianem czerniaka złośliwego tkanek miękkich i może być niekiedy diagnozowany jako przerzut złośliwego czerniaka skóry. Wyniki badań cytogenetycznych zdają się jednak wskazywać, że nowotwory te stanowią odrębne jednostki chorobowe. W czerniaku skóry najczęściej obserwuje się delecje, izochromosomy ramion krótkich i translokacje niezrównoważone chromosomu 6, prowadzące do utraty części jego długich ramion, translokacje i delecje krótkich ramion chromosomu 1 oraz dodatkowe kopie chromosomu 7 [14, 21]. Natomiast w mięsaku jasnokomórkowym dominują aberracje chromosomu 22, spośród których najczęstszą jest translokacja t(12;22)(q13;q12), uznana za aberrację swoistą dla tego rodzaju guza [13, 17, 29]. Najnowsze badania molekularne wykazały, że t(12; 22)(q13;q12) powoduje połączenie genu *EWS* z genem *ATF1* na chromosomie 12, a produkt białkowy genu *EWS-ATF1* ma właściwości zbliżone do białek kodowanych na matrycy genów *EWS-FLI1* i *CHOP-TLS* [2, 27].

Tab. 3. Dane dotyczące ewentualnego związku aberracji chromosomowych występujących w komórkach niektórych guzów nowotworowych a rokowaniem

Typ nowotworu	Aberracja chromosomowa	Rokowanie
guz desmoplastyczny	trisomia 8	zwiększone ryzyko wznowy [7]
złośliwy włókniak histiocytarny	der(19p+) dodatkowa kopia 7q32	zwiększone ryzyko wznowy i przerzutów [1] skrócony czas przeżycia bez przerzutów i całkowitego przeżycia [8]
maziówczak złośliwy	trisomia 8	wiąże się z dużym guzem; brak związku pomiędzy obecnością wtórnych aberracji a czasem przeżycia [26]
zwojak współczulny zarodkowy	del(1p), dodatkowe kopie 17*, hsr, dmin (amplifikacja *N-MYC*)	złe rokowanie

* niezależny czynnik prognostyczny

ZNACZENIE KLINICZNE

O ile przedstawione powyżej dane wskazują na znaczącą rolę znajomości aberracji chromosomowych w diagnostyce guzów tkanek miękkich, to znaczenie wyników tych badań w prognozowaniu klinicznym jest niejasne. Wynika to z faktu, że do tej pory nie opublikowano pracy, której autorzy analizowaliby to zjawisko na licznej grupie dobrze zdiagnozowanych histopatologicznie przypadków. Tab. 3. zawiera zebrane dane dotyczące związku pomiędzy określonymi aberracjami chromosomowymi w guzach nowotworowych a rokowaniem. Dane te należy oceniać z dużą ostrożnością, gdyż wymagają potwierdzenia przez innych badaczy. W ostatnim okresie pojawiają się próby określenia związku pomiędzy molekularnie charaktery-

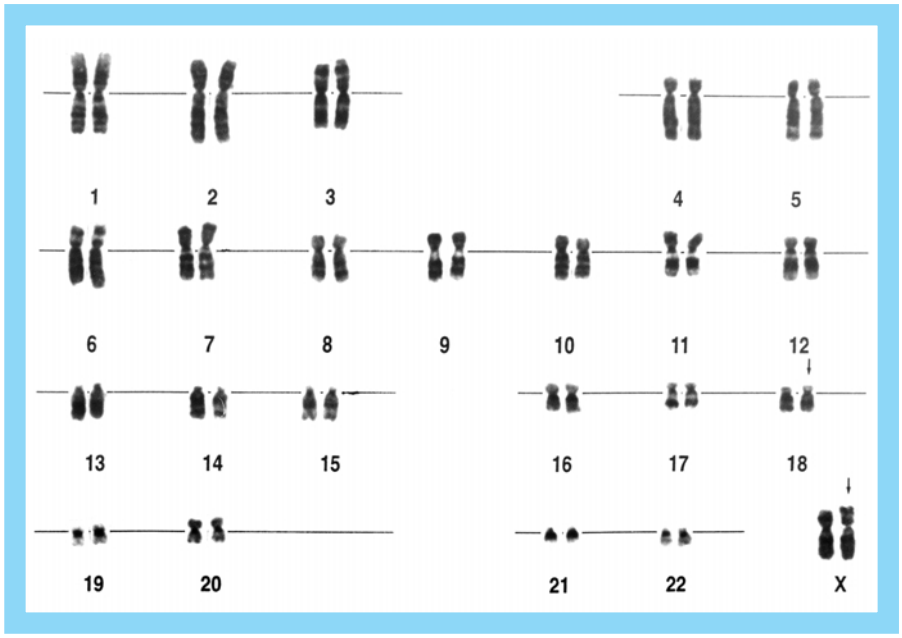

Fot. 2. Kariotyp maziówczaka złośliwego wybarwiony techniką prążkową GTW. Strzałki wskazują na swoistą aberrację chromosomową t(X;18)(p11;q11), która jest jedyną zmianą w kariotypie

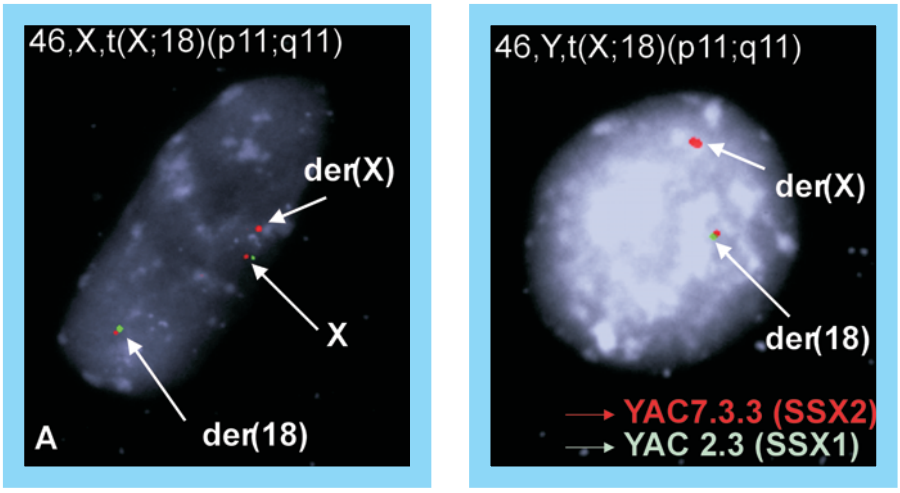

Fot. 3. Jądra interfazowe komórek maziówczaka złośliwego (A – kobiety, B – mężczyzny), wybarwione 2-kolorowową techniką FISH. Zastosowano znakowane fluorochromami sondy genu *SSX1* i *SSX2* (izolowane ze sztucznych chromosomów drożdżowych YAC) (dzięki uprzejmości prof. M. Dębiec-Rychter)

zowanymi guzami, a przebiegiem klinicznym choroby. Przykładem są wyniki badań genów fuzyjnych *SYT/SSX1* oraz *SYT/SSX2* występujących w maziówczaku złośliwym, które wykazały, że pacjenci, u których występował gen *SYT/SSX2* mieli dłuższy okres wolny od przerzutów aniżeli pacjenci z mutacją genu *SYT/SSX1* [6]. Najnowsze wyniki równoczesnych badań cytogenetycznych i molekularnych tych samych guzów maziówczaka i obserwacje kliniczne pacjentów wykazują, że najlepsze rokowanie mają pacjenci, w których guzach występują niewielkie zmiany kariotypowe i wykrywa się mutację *SYT/SSX2*, niż ci, u których guzy wykazują złożone aberracje chromosomowe oraz mutację *SYT/SSX1*, przy czym znaczenie mutacji genowej wydaje się być większe [25].

Przedstawione powyżej przykłady ilustrują ważną rolę, jaką badania cytogenetyczne odgrywają w diagnostyce niektórych nowotworów tkanek miękkich i narządów człowieka. Badania molekularne ujawniły, że u podłoża wielu typów mięsaków leży podobny mechanizm, polegający na tworzeniu się, w wyniku translokacji chromosomowej, genów fuzyjnych, których produkty mają zdolność wiązania się z DNA i regulowania procesu transkrypcji [27]. Nie ma wątpliwości, że dalsze badania cytogenetyczne wykryją nowe swoiste rearanżacje chromosomowe dla określonych rodzajów guzów tkanek miękkich. Wstępne badania kliniczne wskazują ponadto, że niektóre aberracje chromosomowe mogą wiązać się z podwyższonym ryzykiem wznowy nowotworu lub wystąpienia odległego przerzutu [1, 17]. Należy mieć zatem nadzieję, że kontynuacja badań cytogenetycznych i molekularnych pozwoli nie tylko na polepszenie diagnostyki histopatologicznej guzów tkanek miękkich, ale także na określenie roli aberracji chromosomowych w prognozowaniu klinicznym mięsaków.

PIŚMIENNICTWO

1. Choong PFM, Mandahl N, Mertens F, Willén H, Alvegĺrd T, Kreicbergs A, Mitelman F, Rydholm. *A 19p+ marker chromosome correlates with relapse in malignant fibrous histiocytoma.* Genes Chromosomes Cancer 1996; 16: 88-93.
2. Fletcher JA. *Cytogenetics and experimental models of sarcomas.* Curr Opin Oncol 1994; 6: 367-71.
3. Gibas LM, Gibas Z, Sandberg AA. *Technical aspects of cytogenetic analysis of human solid tumors.* Karyogram 1984; 10: 25-7.
4. Gibas Z, Griffin CA, Emanuel BS. *Clonal chromosome rearrangements in a uterine myoma.* Cancer Genet Cytogenet 1988; 32: 19-24.
5. Gibas Z, Miettinen M, Limon J, Nedoszytko B, Mrózek K, Roszkiewicz A, Ryś J, Niezabitowski A, Dębiec-Rychter M. *Cytogenetic and immunohistochemical profile of myxoid liposarcoma.* Am J Clin Pathol 1995; 103: 20-6.
6. Kawai A, Woodruff J, Healey JH, Brennan MF, Antonescu CR, Landanyi M. *SYT-SSX gene fusion as a determinant of morphology and prognosis in synovial sarcoma.* N Engl J Med 1998; 338: 153-60.
7. Fletcher CDM, Naeem R, Xiao S, Corson JM. *Chromosome aberrations in desmoid tumors. Trisomy 8 may be a predictor of recurrence.* Cancer Genet Cytogenet 1995; 79: 139-43.
8. Larramendy ML, Tarkkanen M, Blomqvist C, Virolainen M, Wiklund T, Asko-Seljavaara S, Elomaa I, Knuutila S. *Comparative genomic hybridization of malignant fibrous histiocytoma reveals a novel prognostic marker.* Am J Pathol 1997; 151: 1153-61.
9. Lasota J, Jasiński M, Dębiec-Rychter M, Limon J, Miettinen M. *Detection of the SYT-SSX fusion transcripts in formaldehyde-fixed, paraffin-embedded tissue: A reverse transcription polymerase chain reaction amplification assay useful in the diagnosis of synovial sarcoma.* Mod Pathol 1998; 11: 626-33.
10. Limon J, Turc-Carel C, Dal Cin P, Sandberg AA. *Recurrent chromosome translocations in liposarcoma.* Cancer Genet Cytogenet 1986; 22: 93-94.
11. Limon J, Dal Cin P, Sandberg AA. *Translocations involving the X chromosome in solid tumors: Presentation of two sarcomas with t(X;18)(q13;p11).* Cancer Genet Cytogenet 1986; 23: 87-91.
12. Limon J, Dal Cin P, Sandberg AA. *Application of long-term collagenase disaggregation for the cytogenetic analysis of human solid tumors.* Cancer Genet Cytogenet 1986; 23: 305-13.
13. Limon J, Dębiec-Rychter M, Nedoszytko B, Liberski PP, Babińska M, Szadowska A. *Aberrations of chromosome 22 and polysomy of chromosome 8 as non-random changes in clear cell sarcoma.* Cancer Genet Cytogenet 1993; 72: 141-5.
14. Limon J, Mitelman F. *Znaczenie aberracji chromosomowych w litych guzach nowotworowych człowieka.* Patol Pol 1994; 45: 1-15.
15. Limon J, Mrózek K, Mandahl N, Nedoszytko B, Verhest A, Ryś J, Niezabitowski A, Babińska M, Nosek H, Ochałek T, Kopacz A, Willčn H, Rydholm A, Heim S, Mitelman F. *Cytogenetics of synovial sarcoma: presentation of ten new cases and review of the literature.* Genes Chromosomes Cancer 1991; 3: 338-45.
16. Mandahl N, Limon J, Mertens F, Nedoszytko B, Gibas Z, Denis A, Willén H, Rydholm A, Szadowska A, Kreicbergs A, Ryś J, Dębiec-Rychter M, Mitelman F. *Nonrandom secondary chromosome aberrations in synovial sarcomas with t(X;18).* Int J Oncol 1995; 7: 495-9.
17. Mandahl N, Mertens F, Mitelman F. *Genetic changes in bone and soft tissue tumors.* Acta Orthop Scand (Suppl 285); 1999; 70: 30-40.
18. Mitelman F, Johansson B, Mertens F. *2000 Database of Chromosome Aberrations in Cancer.* http://cgap.nci.gov/Chromosomes/Mitelman.
19. Mitelman F, Johansson B, Mandahl N, Mertens F. *Clinical significance of cytogenetic findings in solid tumors.* Cancer Genet Cytogenet 1997; 95: 1-8.
20. Mrózek K, Karakousis CP, Bloomfield CD. *Chromosome 12 breakpoints are cytogenetically different in benign and malignant lipogenic tumors: Localization of breakpoints in lipoma to 12q15 and in myxoid liposarcoma to 12q13.3.* Cancer Res 1993; 53: 1670-5.
21. Mrózek K, Gibas Z, Limon J. *Swoiste aberracje chromosomowe w nowotworach tkanek miękkich i ich znaczenie diagnostyczne.* Pol Tyg Lek 1995; 50: 85-9.
22. Mrózek K, Arthur D, Karakousis C, Koduru P, Le Beau M, Pettenati M, Tantravahi R, Mrózek E, Perez-Mesa C, Rao U, Frankel S, Davey F, Bloomfield C. *Der(16)t(1;16) is a nonrandom secondary chromosome aberration in many types of human neoplasia, including myxoid liposarcoma, rhabdomyosarcoma and Philadelphia chromosome-positive acute lymphoblastic leukemia.* Int J Oncol 1995; 6: 531-8.
23. Mrózek K. *Zastosowanie analizy widmowej kariotypu (spectral karyotyping – SKY) do wykrywania nowych aberracji chromosomowych w komórkach mięsaków człowieka.* Nowotwory 1999; supl. 1: 63-70.
24. Mrózek K, Iliszko M, Ryś J, Babińska M, Niezabitowski A, Bloomfield C, Limon J. *Spectral karyotyping reveals 17; 22 fusions in a cytogenetically atypical dermatofibrosarcoma proturberans with a large marker chromosome as a sole abnormality.* Genes Chromosomes Cancer 2001; 31: 182-6.
25. Panagopoulos I, Mertens F, Isaksson M, Limon J, Gustafson P, Mĺns Ĺ, Sciot R, Dal Cin P, Samson I, Iliszko M, Ryś J, Dębiec-Rychter M, Szadowska A, Skytting B, Brosjö O, Larsson O, Mitelman F, Mandahl N. *Clinical impact and cytogenetic findings in synovial sarcoma.* Gene Chromosomes Cancer 2001 (w druku).
26. Skytting BT, Szymańska J, Aalto Y, Lushnikova T, Blomqvist C, Elomaa I, Larsson O, Knuutila S. *Clinical importance of secondary aberrations in synovial sarcoma evaluated by comparative genomic hybridization.* Cancer Genet Cytogenet 1999; 115: 39-46.
27. Rabbits TH. *Chromosomal translocations in human cancer.* Nature 1994; 372: 143-9.
28. Rowley JD, Mitelman F. *Principles of molecular cell biology of cancer: Chromosome abnormalities in human cancer and leukemia.* W: *Cancer.* Principles & practice of oncology, wyd. 4 (DeVita V. T. Jr., Hellman S. i Rosenberg S. A. red.). J. B. Lippincott Co., Philadelphia 1993.
29. Sandberg AA, Bridge JA. *The cytogenetics of bone and soft tissue tumors.* RG Landes Company, Austin 1994.

ADRES DO KORESPONDENCJI
prof. dr hab. n. med. Janusz Limon
Katedra i Zakład Biologii i Genetyki
Akademii Medycznej
ul. Dębinki 1
80-211 Gdańsk

Praca finansowana
z grantu KBN nr 405 018 06