Współczesna Onkologia (2001) vol. 5; 5 (188–190)

Możliwości zaopatrywania ortopedycznego przerzutów nowotworów do kości

Orthopaedic treatment of metastatic bone disease

Krzysztof Kolarz, Mariusz Treder

Katedra i Klinika Ortopedii i Traumatologii Narządu Ruchu Akademii Medycznej w Gdańsku.

Rozwój agresywnych form leczenia przerzutów i złamań patologicznych, gdzie główny nacisk kładzie się na wczesną pionizację z pełnym obciążaniem umożliwiającą prowadzenie kompleksowej rehabilitacji, korzystnie wpływa na psychikę chorych i ich rodzin, ułatwiając tym samym prowadzenie leczenia pomocniczego. Obecnie obowiązujące zasady leczenia operacyjnego złamań patologicznych kości na podłożu przerzutów przedstawiają się następująco:
1) dążenie do zastosowania najbardziej korzystnej metody leczenia operacyjnego zapewniającej jednoetapowe i definitywne leczenie,
2) resekcja patologicznie zmienionej kości powinna być wykonana w jak najszerszych granicach,
3) dążenie do maksymalnego skrócenia hospitalizacji chorych, mając na uwadze względnie krótki okres ich przeżycia,
4) zasada jak najszybszego stworzenia warunków powrotu funkcji kończyny, szczególnie u chorych nowotworowych źle tolerujących unieruchomienie.
Na wybór metody leczenia patologicznych złamań kości mają wpływ następujące czynniki: stan ogólny chorego, lokalizacja złamania, rozległość uszkodzenia tkanki kostnej, histologiczny charakter guza pierwotnego oraz szacunkowy okres przeżycia chorych. Jeszcze niedawno głównym kryterium wyboru metody leczenia był spodziewany okres przeżycia chorego, który powinien wynosić co najmniej 3 mies., aby decyzja o podjęciu leczenia operacyjnego była zasadna. Obecnie obowiązuje zasada konieczności leczenia operacyjnego, nawet u chorych terminalnych, aby ułatwić im poruszanie się oraz wykonywanie zabiegów pielęgnacyjnych. Uważa się ponadto, że złamania wielomiejscowe nie są przeciwwskazaniem do leczenia operacyjnego.
W referacie omówiono wskazania do leczenia operacyjnego przerzutów nowotworów do kości, nowoczesne techniki operacyjne oraz przykładowe rozwiązania w zależności od lokalizacji przerzutu.

Słowa kluczowe: nowotwory kości, przerzuty.

WSTĘP

Przerzuty nowotworów do kości są najczęstszą przyczyną choroby nowotworowej układu narządu ruchu. Ich pojawienie się i częste współistnienie złamań patologicznych, powodujących silne dolegliwości bólowe oraz inwalidztwo staje się poważnym problemem dla chorego i zespołu leczącego. Współczesne osiągnięcia leczenia onkologicznego w istotny sposób wpływają na przedłużenie okresu przeżycia chorych z przerzutami do kości, co zwiększa liczbę przypadków leczonych w oddziałach ortopedycznych. W latach 70. średni okres przeżycia chorych, u których stwierdzono złamanie patologiczne wynosił 7,2 mies. Obecnie okres ten wydłużył się do 21 mies., różniąc się w zależności od typu nowotworu pierwotnego. W nowotworach piersi wynosi 23 mies., gruczołu krokowego 30 mies., a guzach nerki 12 mies. [1]. Obecny rozwój agresywnych form leczenia przerzutów i złamań patologicznych, gdzie główny nacisk położony jest na wczesną pionizację z pełnym obciążaniem, umożliwiającą prowadzenie kompleksowej rehabilitacji, korzystnie wpływa na psychikę chorych i ich rodzin, ułatwiając tym samym prowadzenie leczenia pomocniczego.

LECZENIE ZACHOWAWCZE

Niekiedy duży stopień zaawansowania choroby nowotworowej, lokalizacja oraz typ nowotworu powodują ograniczenia możliwości i celowości leczenia operacyjnego. Wówczas ortopedyczne leczenie zachowawcze powinno koncentrować się na złagodzeniu dolegliwości bólowych i na tej drodze stworzeniu możliwości ograniczenia stosowania narkotycznych środków przeciwbólowych [2].

U chorych, u których istnieją przeciwwskazania do leczenia operacyjnego lokalizacja uszkodzenia układu kostnego determinuje wybór metody leczenia zachowawczego i typ zaopatrzenia ortopedycznego. Uszkodzenia obojczyka ze złamaniem patologicznym lub bez są wskazaniem do zastosowania opatrunku ósemkowego lub innego typu unieruchomienia obręczy barkowej. Uszkodzenia kości ramiennej, nie wymagające otwartej repozycji i zespolenia, mogą być leczone przy użyciu odpowiednich stabilizatorów zewnętrznych. Uszkodzenia przedramienia mogą być również z powodzeniem leczone zachowawczo przy pomocy klasycznych technik unieruchomienia zewnętrznego, szczególnie dzisiaj, przy szerokim dostępie do opasek z kompozytów żywicznych. Przerzutowe uszkodzenia zlokalizowane w kręgosłupie powodują złamania kompresyjne oraz jego destabilizację. Chorzy bez ubytków neurologicznych mogą uzyskać znaczne zmniejszenie dolegliwości bólowych dzięki radioterapii i gorsetowaniu. Rozległe uszkodzenia tkanki kostnej kręgosłupa, odpowiedzialne za powstanie niestabilności jego szyjnego odcinka, wymagają sztywnego unieruchomienia przy użyciu gorsetu typu *halo*. Uszkodzenia odcinka piersiowego lub lędźwiowego kręgosłupa wymagają również gorsetowania, które doprowadza do złagodzenia dolegliwości bólowych, a w przypadkach rozległych uszkodzeń zachodzi konieczność stosowania modelowanych unieruchomień gipsowych [4, 5]. Nieoperacyjne uszkodzenia miednicy zmuszają jedynie do stosowania lasek, kul lub balkoników umożliwiających chodzenie z odciążaniem kończyny. Uszkodzenia zlokalizowane w kończynach dolnych są wskazaniem do leczenia operacyjnego, niemniej w przypadku przeciwwskazań mogą liczyć na złagodzenie dolegliwości bólowych drogą stosowania różnych typów unieruchomienia zewnętrznego, np. unieruchomienia tzw. PTB (*patellar – tendon – bearning*) w złamaniach kości podudzia.

LECZENIE OPERACYJNE

Obecnie obowiązujące zasady leczenia operacyjnego złamań patologicznych kości na podłożu przerzutów przedstawiają się następująco [1]:

1) zastosowanie najbardziej korzystnej metody leczenia operacyjnego zapewniającej jednoetapowe i definitywne leczenie,
2) resekcja patologicznie zmienionej kości w jak najszerszych granicach,
3) dążenie do maksymalnego skrócenia hospitalizacji chorych, mając na uwadze względnie krótki okres ich przeżycia,

Advances in aggressive methods of treatment of metastatic bone disease result in pain relief and ease of care. Early postoperative mobility permits complex rehabilitation program and positively influences overall health status. The rational approach to treatment of metastatic pathologic fractures includes:
1) selection of the surgical option that allows definite management in one-stage procedure,
2) resection of the pathologic changes addressing all areas of weakened bone,
3) minimising the hospitalisation time in consideration to decreased expected life time,
4) early postoperative recovery of the extremity function, especially among patients with poor tolerance of immobilisation.
The selection of surgical management depends on general health status, localisation of the pathologic fracture, extent of bone destruction, histologic origin of the metastasis, and expected duration of the patient survival. In the past the surgical treatment could be considered if the life expectancy was longer than 3 months. Presently even terminative patients should be considered as candidates of surgical treatment because of its analgesic effect and restoration of ambulatory function. Moreover, even the presence of multiple fractures does not preclude surgical management.
This review will discuss indications for operative management of metastatic bone disease and advances in surgical techniques along with some treatment solutions depending on the location of the metastasis.

Key words: bone tumor, metastases.

4) próba jak najszybszego stworzenia warunków powrotu funkcji kończyny, mając na uwadze fakt złej tolerancji tej grupy chorych na unieruchomienie.

Na wybór metody leczenia patologicznych złamań kości mają wpływ następujące czynniki: stan ogólny chorego, lokalizacja złamania, rozległość uszkodzenia tkanki kostnej, histologiczny charakter guza pierwotnego oraz szacunkowy okres przeżycia chorych [1, 5]. Jeszcze niedawno głównym kryterium wyboru metody leczenia był spodziewany okres przeżycia chorego, który powinien wynosić co najmniej 3 mies., aby decyzja o podjęciu leczenia operacyjnego była zasadna [6]. Obecnie obowiązuje zasada konieczności leczenia operacyjnego, nawet u chorych terminalnych, które ułatwić ma ich poruszanie się oraz zabiegi pielęgnacyjne. Do leczenia operacyjnego powinni kwalifikowani być również chorzy ze złamaniami wielomiejscowymi, ponieważ ich okres przeżycia nie różni się od pacjentów ze złamaniami odosobnionymi [3].

Na przestrzeni ostatnich lat daje się zauważyć pełne wykorzystanie osiągnięć nowoczesnych technik leczenia złamań kości oraz rekonstrukcji ortopedycznych, w tym endoprotezoplastyk u chorych nowotworowych z przerzutami do układu kostnego. Umożliwiło to osiągnięcie właściwych, stabilnych form zespolenia odłamów. Wybór odpowiedniego instrumentarium musi być oczywiście indywidualizowany, niemniej uważa się, że w uszkodzeniach kości długich najlepsze wyniki uzyskiwane są dzięki zastosowaniu zespoleń śródszpikowych [7]. Rozległe uszkodzenia tkanki kostnej w okolicy stawów powinny być zaopatrywane drogą alloplastyk stawu biodrowego, ramienno-łopatkowego lub łokciowego [8]. Na uwagę zasługuje również problem profilaktycznej fiksacji odłamów kostnych. Większość autorów jest zgodna, że głównymi wskazaniami do takiego postępowania jest wystąpienie bólu wraz z pojawieniem się litycznego ubytku w tkance kostnej, nie odpowiadającego na leczenie radioterapeutyczne, osiągającego wymiar 3 cm oraz powodującego zniszczenie 50 proc. istoty korowej kości [10, 11, 12]. Dowiedziono, że tego typu postępowanie wpływa korzystnie na zmniejszenie śmiertelności chorych oraz skrócenie czasu hospitalizacji.

KOŚĆ UDOWA

Destrukcja bliższego odcinka kości udowej dotycząca głowy, szyjki oraz okolicy krętarzowej jest wskazaniem do endoprotezoplastyki stawu biodrowego przy użyciu ogólnie dostępnych endoprotez [13]. Sama technika operacji wymaga resekcji kości udowej do granicy wytyczonej przez linię międzykrętarzową, co w wielu przypadkach wystarcza do osiągnięcia granicy guza. Gdy zmiana sięga niżej, można z powodzeniem wykonać frezowanie zmiany, a powstały ubytek wypełnić cementem kostnym. Zalecane jest stosowanie endoprotez z długim trzpieniem, co wzmacnia zakotwiczenie endoprotezy, a jednocześnie ma działanie profilaktyczne przed możli-

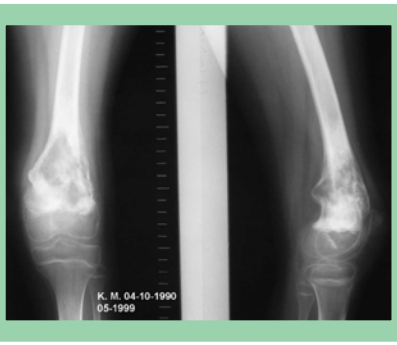

Fot. 1. Osteosarcoma części dalszej kości udowej u 9-letniej dziewczynki

Fot. 2. Widok części dalszej uda po wypreparowaniu guza w szerokich granicach

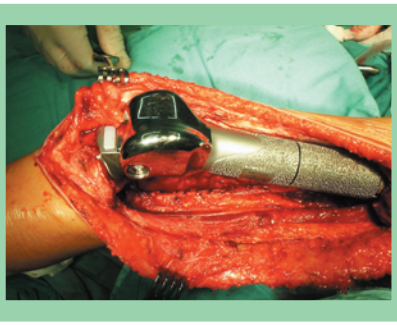

Fot. 3. Zastąpienie powstałego ubytku kości udowej modularną endoprotezą nowotworową zachowującą ruchomy staw kolanowy

Fot. 4. Pooperacyjne badanie radiologiczne przedstawiające endoprotezę modularną z tzw. komponentem rosnącym, umożliwiającym wzrost kości piszczelowej

wością powstania przerzutu w trzonie kości udowej [14]. Stosowanie zespoleń wewnętrznych w patologicznych złamaniach przezkrętarzowych z reguły wymaga zastosowania cementu kostnego, uzupełniającego ubytek kości. Zwiększa on stabilność zespolenia oraz wzmacnia zakotwiczenie użytych śrub [10, 12]. Pręty Endera nie zapewniają stabilności zespolenia i mogą być używane jedynie w operacjach profilaktycznej fiksacji [15]. Okolica podkrętarzowa kości udowej jest wskazaniem do stosowania endoprotez nowotworowych, dzięki którym ubytek kości zastępowany jest częścią metalową endoprotezy [14]. Najszersze wskazania do wykonania zespolenia wewnętrznego spotykamy w złamaniach patologicznych trzonu kości udowej. Powszechna w użyciu jest stabilizacja złamania przy pomocy gwoździa śródszpikowego wprowadzanego do kanału kości podczas wiązania cementu kostnego [13, 2]. Patologiczne złamania kości udowej zlokalizowane w odcinku nadkłykciowym mogą stwarzać wiele problemów leczniczych, które wynikają z często wieloodłamowego charakteru złamania, cienkiej istoty korowej kości udowej oraz kłopotliwej repozycji odłamów. Małe uszkodzenia mogą być leczone jedynie przy pomocy frezowania i wypełnienia ubytku cementem kostnym, natomiast większe wymagają zastosowania płytek kłykciowych i cementu kostnego. Niekiedy zachodzi konieczność stosowania specjalnych endoprotez uzupełniających ubytek części dalszej kości udowej (ryc. 1., 2., 3., 4.).

KOŚĆ PISZCZELOWA

Przerzuty nowotworów do kości piszczelowej występują stosunkowo rzadko i pojawiają się w późnym stadium choroby nowotworowej. Większość chorych nie wymaga leczenia operacyjnego, ponieważ podudzie nie stanowi większych problemów dla zaopatrzenia ortopedycznego w postaci gipsów lub stabilizatorów zewnętrznych, umożliwiających prowadzenie paliatywnej radioterapii. W zależności od lokalizacji guza, jego typu histologicznego i stanu ogólnego chorego dostępne są następujące możliwości leczenia operacyjnego:
- alloplastyka, w tym typu *custom made*,
- frezowanie z cementowaniem ubytku,
- zespolenia przy użyciu płytek stabilizujących z wykorzystaniem cementu lub bez,
- zespolenie śródszpikowe,
- amputacja.

Uszkodzenia części bliższej kości piszczelowej mogą wymagać alloplastyki stawu kolanowego, często jednak z wykorzystaniem protez *custom made,* dzięki którym istnieje możliwość prawidłowego zakotwiczenia więzadła właściwego rzepki [5]. Mniejsze uszkodzenia z powodzeniem można leczyć przy pomocy frezowania i wypełnieniem ubytku cementem kostnym. Lokalizacja trzonowa przerzutów do trzonu kości piszczelowej jest wskazaniem do zespoleń śródszpikowych lub przy pomocy płytek stabilizujących (AO, Polfix, Zespol.) po wcześniejszym usunięciu guza i wypełnieniu ubytku cementem kostnym.

KOŚĆ RAMIENNA

W złamaniach trzonu kości ramiennej stosowana jest otwarta repozycja, resekcja guza, fiksacja gwoździem śródszpikowym [7] lub prętami Ruscha, najlepiej o zwiększonej średnicy oraz uzupełnienie ubytku cementem kostnym. Zespolenia płytkowe nie zapewniają często właściwego zakotwiczenia śrub w kości ramiennej, co powoduje stosunkowo szybką destabilizację zespolenia [4]. Lokalizacja przerzutów w części bliższej kości ramiennej jest często wskazaniem do wykonania alloplastyki stawu ramienno-łopatkowego [16].

KRĘGOSŁUP

Kręgosłup jest najczęstszą lokalizacją przerzutów nowotworów do układu narządu ruchu, które zajmują przede wszystkim trzony kręgowe, a rzadziej tylne elementy kręgosłupa. Leczenie tych zmian opiera się głównie na radioterapii, często połączonej z kortykoterapią w przypadkach towarzyszących ubytków neurologicznych [17, 4]. Leczenie operacyjne tych zmian powinno odbywać się w specjalistycznych ośrodkach zajmujących się patologią kręgosłupa. W uszkodzeniach trzonów kręgowych resekuje się je z dostępu przedniego, a powstały ubytek uzupełnia się cementem kostnym i stabilizuje się jednym z dostępnych instrumentariów, np. grot Steinmanna, płytki stabilizujące, instrumentarium Dweyera [18, 19]. Dostęp tylny, technicznie łatwiejszy, umożliwia wykonanie odbarczających laminektomii oraz stabilizacji prętami Harringtona lub instrumentarium opartym na śrubach śródszypułowych [20].

MIEDNICA

Powstanie przerzutów w kościach miednicy stanowi duży problem terapeutyczny, szczególnie w ich lokalizacji przypanewkowej [13]. W małych uszkodzeniach, doprowadzających do zniszczenia dna panewki stawu biodrowego, możliwa jest do wykonania alloplastyka cementowa z wykorzystaniem pierścienia protruzyjnego wzmacniającego dno panewki i zapobiegającego penetracji cementu do światła miednicy. Gdy uszkodzenie dotyczy również części bocznej i górnej panewki, wyjściem z sytuacji jest jej plastyka z użyciem pierścienia protruzyjnego, dodatkowo wzmocnionego grotami Steinmanna wprowadzonymi do kości biodrowej. Czasami znaczna destrukcja tkanki kostnej jest wskazaniem do resekcji stawu biodrowego wg Girdlestona, a nawet *hemipelvectomii*, jako jedynej drogi do złagodzenia dolegliwości bólowych chorego [8, 16, 17].

Staraliśmy się przedstawić nowoczesne podejście do problemu leczenia przerzutów nowotworów do kości. Pomimo że nie wszystkie z wymienionych metod leczenia operacyjnego są do zrealizowania w warunkach polskich oddziałów ortopedycznych i chirurgicznych, to pamiętać jednak należy o tym, że potrafią one przynieść wielką ulgę pacjentom z chorobą nowotworową, co już samo w sobie jest sukcesem terapeutycznym, choć czasem bardzo krótkotrwałym.

PIŚMIENNICTWO

1. Sherry HS, Levy RN, Siffert RS. *Metastatic disease of bone in orthopedic surgery.* Clin Orthop 1982; 169: 44-52.
2. Harrington KD. *New trends in the management of lower extremity matastases.* Clin Orthop 1982; 169: 53-61.
3. Berrettoni BA, Carter JR. *Current concepts review. Mechanisms of cancer metastasis to bone.* J Bone Joint Surg 1986; 68-A: 308-12.
4. Harrington KD. *Current concepts review. Metastatic disease of the spine.* J Bone Joint Surg 1986; 68-A: 1110-15.
5. Simon MA, Finn HA. *Instructional course lectures, the american academy of orthopaedic surgeons. Diagnostic strategy for bone and soft-tissue tumors.* J Bone Joint Surg 1993; 75-A: 622-31.
6. Boland PJ, Lane JM, Sundaresan N. *Metastatic disease of the spine.* Clin Orthop 1982; 169: 95-102.
7. Redmond BJ, Biermann JS, Blasier RB. *Interlocking intramedullary nailing of pathological fractures of the shaft of the humerus.* Bone Joint Surg 1996; 78-A: 891-6.
8. Ross AC, Sneath RS, Scales JT. *Endoprosthetic replacement of the humerus and elbow joint.* J Bone Joint Surg 1987; 69-B: 652-5.
9. Murray JA, Parrish FF. *Surgical management of secondary neoplastic fractures about the hip.* Orthop Clin North Am 1974; 5: 887-901.
10. Karachalios T, Atkins RM, Sarangi PP. *Reconstruction nailing for pathological subtrochanteric fractures with coexisting femoral shaft metastases.* J Bone Joint Surg 1993; 75-B: 119-22.
11. Voggenreiter G, Assenmacher S, Klaes. *Pathological fractures of the proximal femur with impending shaft fractures treated by cemented intramedullary nailing.* A report of nine cases. J Bone Joint Surg 1996; 78-B: 400-3.
12. Weikert DR, Schwartz HS. *Intramedullary nailing for impending pathological subtrochanteric fractures.* J Bone Joint Surg 1991; 73-B: 668-70.
13. O'Connor MI, Sim FH. *Salvage of the limb in the treatment of malignant pelvic tumors.* J Bone Joint Surg 1989; 71-A: 481-94.
14. Unwin PS, Cannon SR, Grimer RJ. *Aseptic loosening in cemented custom-made prosthetic replacements for bone tumours of the lower limb.* J Bone Joint Surg 1996; 78-B: 5-13.
15. Bartucci EJ, Gonzalez MH, Cooperman DR. *The effect of adjunctive methylmethacrylate on failures of fixation and function in patients with intertrochanteric fractures and osteoporosis.* Bone Joint Surg 1985; 67-A: 1094-107.
16. Ross AC, Wilson JN, Scales JT. *Endoprosthetic replacement of the proximal humerus.* J Bone Joint Surg 1987; 69-B: 656-61.
17. Fidler MW. *Pathological fractures of the cervical spine. Palliative surgical treatment.* J Bone Joint Surg 1985; 67-B: 352-7.
18. Clark CR, Keggi KJ, Panjabi M. *Methylmethacrylate stabilization of the cervical spine.* J Bone Joint Surg 1984; 66-A: 40-6.
19. Fidler MW. *Radical resection of vertebral body tumours, a surgical technique used in ten cases.* J Bone Joint Surg 1994; 76-B: 765-72.
20. Turner PL, Webb, JK. *A surgical approach to the upper thoracic spine.* J Bone Joint Surg 1987; 69-B: 542-4.
21. Habermann ET, Sachs R, Stern RE. *The pathology and treatment of metastatic disease of the femur.* Clin Orthop 1982; 169: 70-82.

ADRES DO KORESPONDENCJI

dr n. med. Krzysztof Kolarz
Katedra i Klinika Ortopedii i Traumatologii
Narządu Ruchu
Akademii Medycznej
ul. Nowe Ogrody 4-6
80-803 Gdańsk
tel./fax (0-58) 302 18 64
e-mail: kkolarz@ amg.gda.pl