Współczesna Onkologia (2006) vol. 10; 9 (434–436)

Od niedawna standardem leczenia chorych na glejaka jest zabieg chirurgiczny z uzupełniającą radioterapią skojarzoną z podawaniem temozolomidu. W trakcie chemioradioterapii chorej na glejaka wystąpiła ostra niewydolność oddechowa zakończona zgonem. W badaniu KT i badaniu pośmiertnym stwierdzono cechy wielonarządowej aspergillozy (mózg, płuca). Aspergillozę narządową należy podejrzewać u chorych na glejaka leczonych w sposób skojarzony, u których występuje gorączka niereagująca na antybiotyki o szerokim zakresie działania.

Słowa kluczowe: glejak, temozolomid, aspergilloza, radioterapia.

Radiochemioterapia glejaka wielopostaciowego powikłana wielonarządową grzybicą kropidlakową – opis przypadku

Radiochemotherapy of glioblastoma complicated with systemic aspergillosis – case report

Sergiusz Nawrocki[1], Beata Czeremszyńska-Respekta[1], Adam Makowiecki[1], Zygmunt Kozielec[2], Dariusz Iżycki[3]

[1]Zakład i Oddział Radioterapii, ZOZ MSWiA z Warmińsko-Mazurskim Centrum Onkologii w Olsztynie
[2]Dział Patomorfologii, Wojewódzki Szpital Specjalistyczny w Olsztynie
[3]Zakład Immunologii Nowotworów, Wielkopolskie Centrum Onkologii w Poznaniu

Glejaki złośliwe mózgu stanowią ok. 40% pierwotnych nowotworów złośliwych mózgu [1, 2]. Mediana przeżyć po leczeniu chirurgicznym i radioterapii wynosi poniżej 12 mies., przeżycia 2-letnie ok. 10% [1, 2]. Zastosowanie temozolomidu w skojarzeniu z radioterapią po zabiegu operacyjnym pozwala na przedłużenie mediany przeżyć do 14,6 mies. oraz osiągnięcie 26,5% przeżyć 2-letnich [2]. Wdrażając nowe leki i nowe metody leczenia należy liczyć się z możliwością rzadko występujących lub niespotykanych do tej pory powikłań.

Celem pracy jest przedstawienie przypadku uogólnionej aspergillozy zakończonej śmiercią, u chorej leczonej radiochemioterapią z temozolomidem po zabiegu operacyjnym z rozpoznaniem złośliwego glejaka mózgu.

45-letnia chora po kraniotomii prawostronnej, z rozpoznaniem glejaka mózgu (*glioblastoma multiforme*), makroskopowo usuniętym doszczętnie, w stanie ogólnym dobrym (WHO-0), bez ubytków neurologicznych i bez schorzeń współistniejących, została zakwalifikowana do radykalnej radiochemioterapii z temozolomidem [2].

W trakcie leczenia obserwowano: leukopenię oraz trombocytopenię IV st. WHO, dyskretną skazę krwotoczną w obrębie skóry i błon śluzowych w przebiegu małopłytkowości oraz pojedynczy epizod wzrostu temperatury do 37,4°C.

W leczeniu wspomagającym stosowano deksametazon (od pierwszego dnia leczenia, w dawce 4–8 mg/d), neupogen, koncentrat płytek krwi, augmentin, flukonazol.

Leczenie przerwano w 31. dniu od rozpoczęcia radiochemioterapii po dawce 41,4 Gy.

W 45. dniu stan pacjentki uległ gwałtownemu pogorszeniu. W ciągu kilkunastu godzin chora zmarła, wśród objawów szybko postępującej niewydolności oddechowej.

TK klatki piersiowej: rozległy lity naciek w segmencie 3. górnego płata lewego płuca (ryc. 1a.), nieregularne strefy nacieków w miąższu obu płuc w postaci obwodowych guzków różnej wielkości (ryc. 1b.); mnogie, znacznie powiększone węzły chłonne w śródpiersiu i wnękach płucnych (ryc. 1c.). Nie wykazano cech zatorowości płucnej.

Recently, surgery followed by radiotherapy with temozolomide has become a standard treatment for glioblastoma patients. During chemoradiotherpy in one of our glioblastoma patients sudden respiratory failure resulted in death of the patient. CT scans and autopsy revealed multiorgan aspergillosis (brain, lungs) as a cause of death. Systemic aspergillosis should be suspected in glioblastoma patients treated with multimodality therapy with fever resistant to broad--spectrum antibiotics.

Key words: glioblastoma, temozolomide, aspergillosis, radiotherapy.

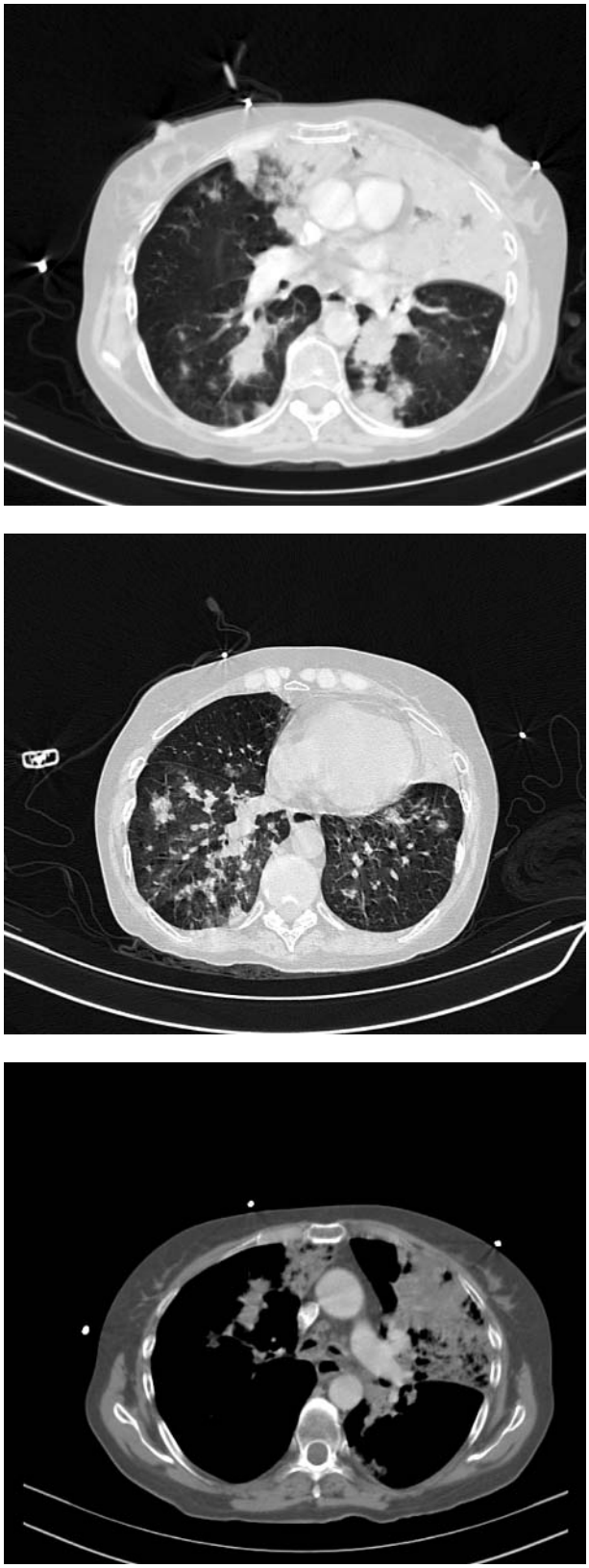

Ryc. 1a-c. Obraz TK wykonany w okresie ostrej niewydolności oddechowej – lity naciek w płacie górnym lewego płuca (ryc. 1a.); nieregularne strefy nacieków w miąższu obu płuc w postaci obwodowych guzków różnej wielkości (ryc. 1b.); mnogie znacznie powiększone węzły chłonne w śródpiersiu i wnękach płucnych (ryc. 1c.)

Fig. 1a-c. *CT scans done due to sudden respiratory failure – solid infiltration of left lung's upper left lobe (fig. 1a.); irregular areas of infiltration in both lungs with marginal nodes of different sizes (fig. 1b.); numerous enlarged lymph nodes in mediastinum and hila (fig. 1c.)*

W badaniu autopsyjnym najbardziej zaawansowane zmiany obserwowano w płucach. Badanie histopatologiczne wycinków potwierdziło postać inwazyjną aspergillozy z obrazem zapalenia martwiczo-krwotocznego płuc (ryc. 2.) (zmiany martwicze, zawały, zmiany krwotoczne, zakrzepowe i odczyn zapalny o różnym stopniu nasilenia). Obecność kropidlaka i zmiany martwiczo-krwotoczne wykazano również w badanych wycinkach opon mózgowo-rdzeniowych z okolicy loży pooperacyjnej (ryc. 3.: płuco – grzybnia kropidlaka; ryc. 4.: opony mózgowo-rdzeniowe – ↑ – kolonia kropidlaka, ↑ – zwyrodniałe strzępki grzyba, ↑ – fragmenty martwiczo zmienionych opon).

W trakcie leczenia temozolomidem obserwuje się u chorych limfopenię [2, 3]. Zjawisko to szczególnie nasilone jest w subpopulacji limfocytów CD4+, w mniejszym stopniu CD8+ T oraz limfocytów B [3], co sprzyja rozwojowi infekcji oportunistycznych.

Kropidlakową grzybicę narządową u pacjentów onkologicznych należy podejrzewać w przypadkach często obecnie stosowanego leczenia skojarzonego powikłanego neutropenią, limfopenią, u pacjentów otrzymujących przewlekle steroidy, gorączkujących powyżej 38°C dłużej niż 72–96 godz., pomimo otrzymywania antybiotyków o dużym zakresie działania lub mających temperaturę ciała poniżej 36°C [4]. Stosowanie azoli w profilaktyce lub leczeniu jest nieskuteczne. Objawy kliniczne pojawiają się późno i mają gwałtowny przebieg. Śmiertelność wynosi 50–90%. W leczeniu narządowej aspergillozy lekami z wyboru są pochodne amfoterycyny B.

Według naszej wiedzy jest to pierwszy opisany przypadek uogólnionej aspergillozy będącej powikłaniem radioterapii skojarzonej z temozolomidem w przebiegu leczenia glejaka wielopostaciowego mózgu.

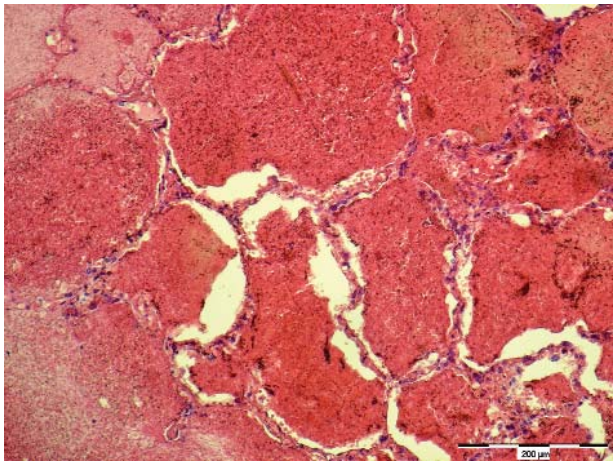

Ryc. 2. Zmiany martwicze, zawały, zmiany krwotoczne, zakrzepowe i odczyn zapalny o różnym stopniu nasilenia widoczny w płucach
Fig. 2. *Necrotic lesions, haemorrhagic, infarctic and inflammatory lesions in lung tissue*

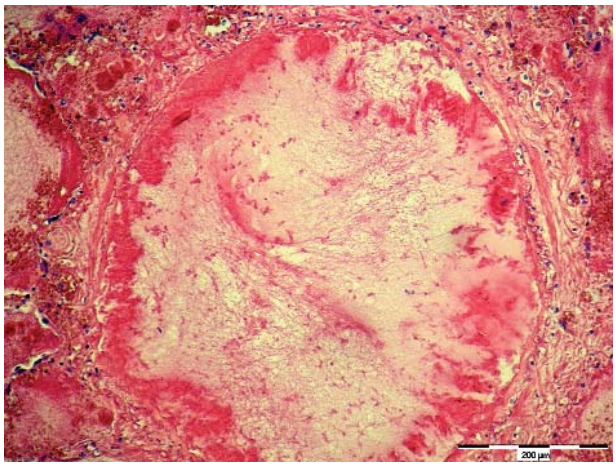

Ryc. 3. Płuco-grzybnia kropidlaka
Fig. 3. *Lung-moulds of aspergillus f.*

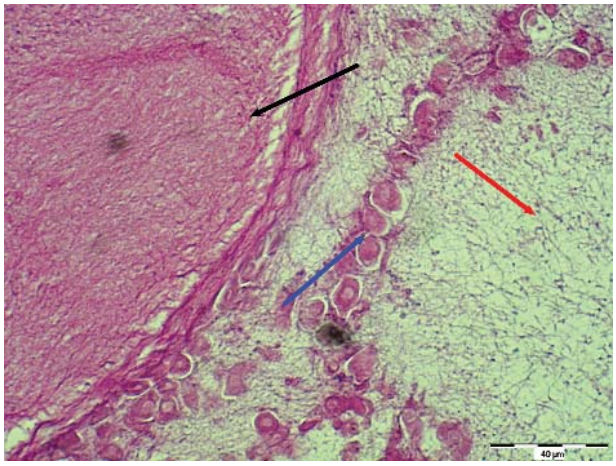

Ryc. 4. Opony mózgowo-rdzeniowe – grzybnia i fragmenty martwiczo zmienionych opon
Fig. 4. *Meninges – moulds of aspergillus f. and necrotic lesions*

Piśmiennictwo

1. Fijuth J. Rola i miejsce radioterapii w skojarzonym leczeniu chorych na nowotwory OUN. Ameliówka 17–19.04.2002 r.
2. Stupp R, Mason WP, van den Bent MJ, et al.; European Organisation for Research and Treatment of Cancer Brain Tumor and Radiotherapy Groups; National Cancer Institute of Canada Clinical Trials Group. Radiotherapy plus concomitant and adjuvant temozolomide for glioblastoma. N Engl J Med 2005; 352: 987-96.
3. Su YB, Sohn S, Krown SE, et al. Selective CD4+ lymphopenia in melanoma patients treated with temozolomide: a toxicity with therapeutic implications. J Clin Oncol 2004; 22: 610-16.
4. Richardson MD, Jones BL. Therapeutic Guidelines in Systemic Fungal Infectons. Third Edition. Current Medical Literature Books 2004; London Remedica Publishing Ltd.

Adres do korespondencji

dr med. Sergiusz Nawrocki
Zakład i Oddział Radioterapii
ZOZ MSWiA
z Warmińsko-Mazurskim Centrum Onkologii
Al. Wojska Polskiego 37
10-228 Olsztyn
tel./faks +48 89 539 85 23
e-mail: sergiusz@cyberia.pl