Współczesna Onkologia (2006) vol. 10; 10 (525–527)

Zdaniem wielu autorów pierwotny czerniak śluzówki regionu głowy i szyi powinien być leczony chirurgicznie, z ewentualną radioterapią uzupełniającą. Autorzy artykułu leczyli samodzielną radioterapią chorą na nieoperacyjnego pierwotnie czerniaka nosowej części gardła (70 Gy/2Gy/7 tyg. plus *boost* z brachyterapii 9Gy po3Gy). Uzyskaliśmy miejscową regresję zmiany pierwotnej (rok obserwacji), ale chora zmarła z powodu rozsiewu choroby do OUN.

Słowa kluczowe: czerniak śluzówki, radioterapia.

Czerniak nosowej części gardła leczony radioterapią – opis przypadku

Nasopharyngeal melanoma treated with radiotherapy

Sergiusz Nawrocki[1], Andrzej Radkowski[1], Michał Górzyński[1], Dariusz Iżycki[2]

[1]Zakład Radioterapii ZOZ MSWiA z Warmińsko-Mazurskim Centrum Onkologii w Olsztynie
[2]Zakład Immunologii Nowotworów, Katedra Biotechnologii Medycznej Akademii Medycznej oraz Wielkopolskie Centrum Onkologii w Poznaniu

Czerniak błony śluzowej stanowi ok. 1% wszystkich czerniaków złośliwych. Około połowa przypadków stwierdzana jest w regionie głowy i szyi. Czerniak błony śluzowej uważany jest za nowotwór bardziej agresywny w stosunku do lokalizacji skórnej, częściej powoduje przerzuty zarówno do regionalnych węzłów chłonnych, jak i odległe. Rozpoznanie jest zwykle opóźnione z powodu ukrytego przebiegu. W chwili rozpoznania u 5–48% chorych nowotwór jest zaawansowany lokoregionalnie, a u 4–14% występują przerzuty odległe. Leczeniem z wyboru jest leczenie chirurgiczne. Wartość pooperacyjnej radioterapii i leczenia systemowego jest przedmiotem dyskusji. Czerniak śluzówki głowy i szyi jest uważany przez niektórych autorów za wskazanie do uzupełniającej radioterapii na układ chłonny szyi. Stosowanie samodzielnej radioterapii jest ograniczone do przypadków pierwotnie nieoperacyjnych i wznów. Czerniak jest uważany za nowotwór o stosunkowo małej radiowrażliwości, tym niemniej w leczeniu paliatywnym obserwuje się u indywidualnych chorych spektakularne regresje zmian przerzutowych czerniaka po radioterapii. Radioterapia jest rekomendowana w leczeniu postaci desmoplastycznej czerniaka (jako uzupełnienie chirurgii), jest stosowana w leczeniu pierwotnego czerniaka gałki ocznej (brachyterapia kontaktowa, stereotaksja), w leczeniu przerzutów do mózgu i przerzutów do kości. W literaturze zostały opisane kazuistyczne przypadki wyleczeń zmian pierwotnych czerniaka o różnej lokalizacji, zwykle po zastosowaniu wysokich dawek. Celem pracy jest przedstawienie przypadku uzyskania całkowitej regresji u chorej na czerniaka nosowej części gardła, leczonej samodzielnie radioterapią.

Chora, w wieku 53 lat, z nieoperacyjnym guzem nosowej części gardła, została skierowana na Oddział Radioterapii z Oddziału Otolaryngologii Szpitala Wojewódzkiego w Olsztynie. Rozpoznanie histopatologiczne – *Focus melanomatis malignis*, HMB 45/+/. W badaniach NMR i USG twarzoczaszki nie stwierdzono obecności powiększonych węzłów chłonnych. U chorej nie stwierdzono pierwotnej zmiany skórnej i innych ognisk czerniaka.

Ryc. 1. Na przekroju czołowym w badaniu NMR widoczny guz w nosowej części gardła po stronie lewej o średnicy 2 cm, wpuklający się do światła gardła
Fig. 1. *NMR scan. Tumour of 2 cm diameter in nasopharynx on left side protruding into pharyngeal lumen*

Primary mucosal melanoma of head and neck should be treated surgically with optional adjuvant radiotherapy according to several authors. We have treated unoperable nasopharyngeal melanoma with 3D teletherapy (70Gy/2Gy/7weeks) with boost from brachytherapy (9Gy/3Gy). Local control was achieved with acceptable acute and late toxicity (1-year follow-up), however, the patient died due to metastases to the central nervous system.

Key words: mucosal melanoma, radiotherapy.

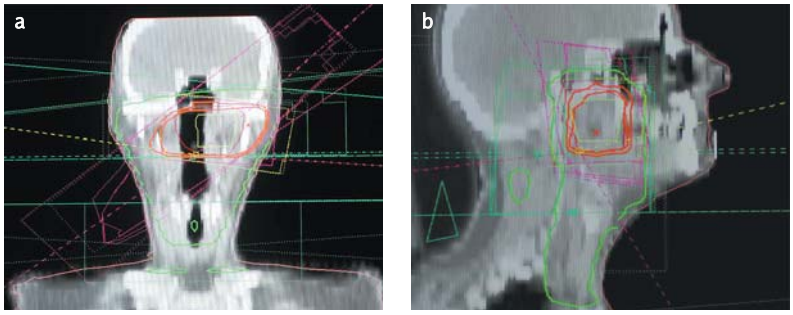

Ryc. 2a. i b. 3D-rekonstrukcja rozkładu izodoz z teleterapii w płaszczyźnie czołowej i płaszczyźnie strzałkowej
Fig. 2a., b. *3D digital reconstruction of isodose distribution in coronal and sagittal view*

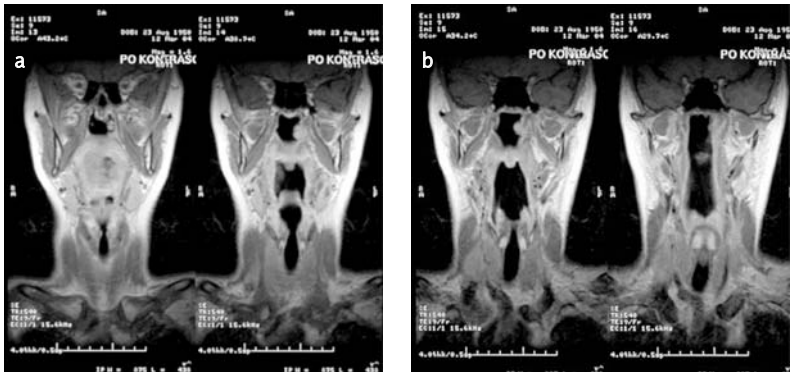

Ryc. 3a. i b. Kontrolne badanie NMR po zakończeniu radioterapii. W okolicy zmiany pierwotnej widoczne niewielkie uwypuklenie śluzówki, niewzmacniające się po podaniu środka kontrastowego
Fig. 3a., b. *Follow-up NMR exam after radiotherapy. Small, non-contrasting tumour is visible in primary tumour bed*

W Zakładzie Radioterapii w Olsztynie przeprowadzono trójetapowe leczenie napromienianiem do dawki 70 Gy/guz, w 35 frakcjach oraz elektywne napromienianie układu chłonnego szyi do dawki 50 Gy w 25 frakcjach. Następnie, po 1,5-tygodniowej przerwie, w RCO w Bydgoszczy, przeprowadzono *boost* z brachyterapii w dawce 9 Gy w 3 frakcjach na izodozę obejmującą. Chora otrzymała na guz w nosowej części gardła dawkę 79 Gy.

W kontrolnym badaniu NMR i badaniu laryngologicznym po 3 i 6 mies. stwierdzono regresję kontrastującej się masy guza. W miejscu guza pozostało niewielkie uwypuklenie, prawdopodobnie zwłóknienie po radioterapii.

W trakcie leczenia chora schudła 3,5 kg (poniżej 5% masy ciała). Nasilenie ostrego odczynu popromiennego wynosiło do 22 p. w skali Dieschego. Po zakończeniu leczenia na języku i podniebieniu miękkim pojawiły się płytkie owrzodzenia śluzówki, o powierzchni do 1 cm^2, które wygoiły się po 3 mies. Przez ok. pół roku utrzymywał się ból i trudności w połykaniu oraz wystąpiło surowicze zapalenie ucha środkowego.

W okolicy zmiany pierwotnej nie stwierdzano wznowy miejscowej w kolejnych badaniach kontrolnych NMR i laryngologicznych, powtarzanych co 3 mies. U chorej po ok. roku od rozpoznania stwierdzano progresję choroby – przerzuty do mózgu i rdzenia kręgowego. Chora zmarła z powodu rozsiewu choroby do OUN.

Uzyskanie miejscowej kontroli w przypadku czerniaka śluzówki gardła za pomocą radioterapii jest możliwe, pod warunkiem podania wysokiej dawki na guz. U chorej nastąpiła progresja choroby mimo braku cech wznowy miejscowej. Spodziewaliśmy się takiego przebiegu choroby ze względu na bogatą sieć naczyń chłonnych w gardle górnym i dużą, jak na pierwotnego czerniaka masę guza. W celu poprawy wyników leczenia chorych na czerniaka błon śluzowych,

podobnie jak w przypadku zaawansowanego czerniaka skóry, konieczne jest skuteczne leczenie ogólnoustrojowe, którym nie dysponujemy.

Piśmiennictwo

1. Krengli M, Masini L, Kaanders JH, et al. Radiotherapy in the treatment of mucosal melanoma of the upper aerodigestive tract: analysis of 74 cases. A Rare Cancer Network study. Int J Radiat Oncol Biol Phys 2006; 65: 751-9.
2. Bradley PJ. Primary malignant mucosal melanoma of the head and neck. Curr Opin Otolaryngol Head Neck Surg 2006; 14: 100-4.
3. Baek SJ, Song MH, Lim BJ, Lee WS. Mucosal melanoma arising in the eustachian tube. J Laryngol Otol 2006; 120: E17.
4. Mendenhall WM, Amdur RJ, Hinerman RW, Werning JW, Villaret DB, Mendenhall NP. Head and neck mucosal melanoma. Am J Clin Oncol 2005; 28: 626-30.

Adres do korespondencji

dr med. Sergiusz Nawrocki
Zakład i Oddział Radioterapii
ZOZ MSWiA
z Warmińsko-Mazurskim Centrum Onkologii
al. Wojska Polskiego 37
10-228 Olsztyn
tel./faks +48 89 539 85 23
e-mail: sergiusz@cyberia.pl