Współczesna Onkologia (1999) 2; 80–82

Scyntygrafia śródoperacyjna w chirurgicznym leczeniu raka tarczycy

Radio quided surgery in thyroid cancer – Intraoperative scintigraphy

Elżbieta Stachlewska-Nasfeter

Zakład Brachyterapii, Centrum Onkologii-Instytutu im. Marii Skłodowskiej-Curie w Warszawie

W oparciu o piśmiennictwo oraz wyniki własnych badań przedstawiono celowość stosowania scyntygrafii śródoperacyjnej w chirurgicznym radykalnym leczeniu chorych na zróżnicowanego raka tarczycy. Operowano dwie grupy chorych z powodu zróżnicowanego raka tarczycy. W grupie 20 chorych operowanych pierwotnie i wtórnie radykalnie w sposób klasyczny, bez zastosowania scyntygrafii śródoperacyjnej uzyskano średnią jodochwytność nad szyją 5,9 proc., (najwyższą 23 proc., najniższą 0,4 proc.).
W grupie 40 chorych operowanych z zastosowaniem scyntygrafii śródoperacyjnej uzyskano średnią jodochwytność 1,6 proc. (najwyższa 3,2 proc., najniższa wielokrotnie 0 proc.). Wyniki są statystycznie znamienne.

Słowa kluczowe: zróżnicowany rak tarczycy, całkowita resekcja, scyntygrafia śródoperacyjna.

Taking into consideration the effects of radical surgical treatment of differentiated thyroid cancer in our centre as well as results known from the literature, purposness of intraoperative scintigraphy in this indication has been evaluated.
Two groups of patients with differentiated thyroid cancer underwent total thyroidectomy. In a group of 20 patients operated and reoperated without the use of intraoperative scintigraphy mean 131-I uptake over the neck measured 4 weeks postoperatively was 5,9% (range from 0,4% to 23%).
In a group of 40 patients operated with a use of intraoperative mean 131-I uptake over the neck measured 4 weeks postoperatively was 1,6% (range from 0% to 3,2%).
The results obtained are statistically significant.

Key words: differentiated thyroid cancer, total thyroidectomy, intraoperative scintigraphy, 131-I uptake.

Na podstawie piśmiennictwa omówiono celowość stosowania scyntygrafii śródoperacyjnej w chirurgicznym radykalnym leczeniu chorych na raka tarczycy. Wykazano skuteczność tej metody na podstawie wyników leczenia z kilku ośrodków.

Przenośny detektor radioizotopów NEOPROBE model 1000 stosowany jest w celu wykrywania i jakościowej oceny promieniowania gamma. Urządzenie składa się z detektora wrażliwego na promieniowanie gamma oraz sterowanej komputerowo konsoli kontrolnej, służącej szybkiemu i łatwemu lokalizowaniu izotopów emitujących promieniowanie.

Promieniowanie gamma padające na detektor umieszczony w poręcznej sondzie powoduje wytwarzanie sygnałów elektrycznych, które są przetwarzane, segregowane i zliczane przez konsolę kontrolną a następnie wyświetlane na ekranie.

Wykorzystując zdolność emitowania promieniowania przez izotop J^{131} zastosowano go w pierwotnym i wtórnym radykalnym leczeniu raka tarczycy.

Podczas przeprowadzania zabiegu operacyjnego stosując urządzenie NEOPROBE 1000 można wykryć i zlokalizować zgromadzony znacznik, a następnie za pomocą standardowych metod chirurgicznych usunąć zmianę [10, 11].

Zakres leczenia chirurgicznego w raku zróżnicowanym tarczycy nie jest już przedmiotem tak licznych kontrowersji jak kilkanaście lat temu. Obawa przed trwałym uszkodzeniem nerwów krtaniowych wstecznych i przytarczyc w wyspecjalizowanych ośrodkach nie ma uzasadnienia [2, 3, 14-16]. Rozpoznanie raka tarczycy w badaniu przedoperacyjnym jest równoznaczne z cał-

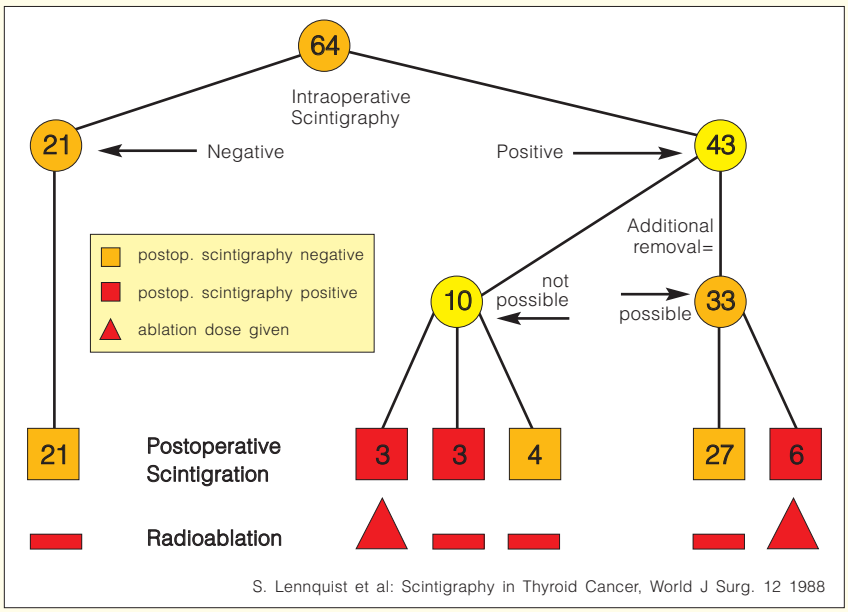

Rysunek 1. Zastosowanie scyntygrafii śródoperacyjnej w raku tarczycy

kowitym usunięciem gruczołu tarczowego z możliwością poszerzenia operacji o układ chłonny, w zależności od wyniku badania śródoperacyjnego węzłów chłonnych.

Odstępstwem od tej zasady może być rak brodawkowaty w stopniu T1aNo, kiedy to leczeniem wystarczającym może być usunięcie zajętego płata z cieśnią.

Całkowite usunięcie gruczołu tarczowego ma wyraźny wpływ na długość bezobjawowego przeżycia poprzez zmniejszenie ryzyka wznowy miejscowej, zwiększa skuteczność uzupełniającego leczenia izotopem J^{131} mikroognisk przerzutowych, stwarza możliwość wykorzystania poziomu tyreoglobuliny w surowicy jako czułego markera ewentualnej wznowy lub przerzutów odległych, zmniejsza ryzyko ewolucji zróżnicowanego raka tarczycy w postać anaplastyczną, w postaciach wieloogniskowych pozwala całkowicie usunąć nowotwór [5, 6, 15].

Doszczętne usunięcie miąższu tarczycy potwierdzone brakiem wychwytu radiojodu nad szyją przy jodochwytności 0 proc. lub poniżej 1 proc. oraz brakiem ognisk patologicznego wychwytu na obwodzie oraz niskich poziomach tyreoglobuliny jako markera zróżnicowanego raka tarczycy pozwala zrezygnować z uzupełniającego leczenia radiojodem [4, 6, 9-11].

Osiągnięcie takiej radykalności nie jest łatwe i udaje się tylko w części przypadków a makroskopowa ocena radykalizmu miejscowego jest zawodna. Ocenia się, że od 28 do 95 proc. chorych, którzy przebyli makroskopowo totalną tyreoidektomię ma pozostawioną tkankę tarczycową, najczęściej w okolicy płata piramidowego oraz przy ujściu nerwów krtaniowych wstecznych [8, 10].

W celu poprawienia wyników radykalizmu miejscowego zastosowano scyntygrafię śródoperacyjną.

W dzień poprzedzający operację pacjent otrzymywał małą dawkę diagnostyczną J^{131}.

Po makroskopowo radykalnie przeprowadzonej operacji kontrolowano pole operacyjne na obecność czynników promieniotwórczych przy pomocy detektora promieniowania gamma i usuwano dodatkowo ogniska dające detekcję aż do braku detekcji promieniowania w polu operacyjnym.

Zastosowanie scyntygrafii śródoperacyjnej nie jest metodą nową.

Po raz pierwszy opisał ją w literaturze S. Lennquist z ośrodka w Linkoping w Szwecji w 1986 roku. Stosowano wówczas nieco inną technikę niż obecnie. Podawano dożylnie J^{125} i detekcję promieniowania prowadzono przy pomocy sondy znacznie większych rozmiarów. Metodę zastosowano u 64 chorych operowanych pierwotnie radykalnie z powodu zróżnicowanego raka tarczycy, uzyskując brak wychwytu w scyntygrafii pooperacyjnej u 27 chorych (42 proc.) [8, 9].

Znacznie lepsze wyniki uzyskał L. Pomorski z Kliniki Chirurgii I. E. w Łodzi w 1995 roku operując chorych pierwotnie i wtórnie radykalnie z powodu zróżnicowanego raka tarczycy przy pomocy detektora promieniowania własnego pomysłu.

W grupie 70 chorych operowanych w sposób klasyczny 82 proc. [58] chorych wymagało leczenia uzupełniającego przy pomocy J^{131}.

W grupie 32 chorych operowanych z użyciem scyntygrafii śródoperacyjnej tylko u 5 chorych (15,6 proc.) konieczne było leczenie uzupełniające radiojodem [10, 11].

W Zespole Leczenia Raka Tarczycy przy Zakładzie Brachyterapii Centrum Onkologii w Warszawie od początku 1997 roku operowano z powodu raka tarczycy 150 chorych.

W grupie 60 chorych możliwe było przeprowadzenie pełnej diagnostyki scyntygraficznej po 4-6 tygodniach od operacji przy poziomach TSH powyżej 25 mikroU/ml.

W grupie 20 chorych operowanych pierwotnie i wtórnie radykalnie w sposób klasyczny uzyskano średnią jodochwytność nad szyją 5,9 proc. (najwyższa – 23 proc., najniższa – 0,4 proc.).

W grupie 40 chorych operowanych z zastosowaniem detektora radioizotopów NEOPROBE model 1000 uzyskano średnią jodochwytność 1,6 proc. (najwyższa – 3,2 proc., najniższa – wielokrotnie 0 proc.).

Na podstawie przytoczonych danych z literatury można wyciągnąć następujące wnioski:

- pierwotne i wtórne radykalne wycięcie tarczycy u chorych na zróżnicowanego

Tabela 1. Jodochwytność T_{24} u chorych poddanych typowemu CUT* i radykalizacji operacyjnej

Rodzaj zabiegu – liczba chorych	0 proc.	Jodochwytność T_{24} poniżej 1 proc.	powyżej 1 proc.
Tyreoidectomia – 25	5-20 proc.	7-28 proc.	18-72 proc.
Radykalizacja – 45	2-4,4 proc.	5-11,1 proc.	40-88,9 proc.
Ogółem	7-10 proc.	12-17 proc.	58-82,9 proc.

** CUT – całkowite usunięcie tarczycy* *L. Pomorski, Endokrynol. Polska, 1995*

Tabela 2. Jodochwytność T_{24} u chorych poddanych CUT* i radykalizacji operacyjnej z użyciem detektora

Rodzaj zabiegu – liczba chorych	0 proc.	Jodochwytność T_{24} poniżej 1 proc.	powyżej 1 proc.
Tyreoidectomia – 17	12-70,58 proc.	14-82,35 proc.	3-17,65 proc.
Radykalizacja – 15	11-73,3 proc.	13-86,6 proc.	2-13,4 proc.
Ogółem	23-71,8 proc.	27-84,4 proc.	5-15,6 proc.

** CUT – całkowite usunięcie tarczycy* *L. Pomorski, Endokrynol. Polska, 1995*

Tabela 3. Wyniki badań jodochwytności na szyi po pierwotnie totalnej tyreoidektomii bez użycia detektora

Liczba chorych	do 1 proc.	powyżej 1 proc.	średnio
5	0	5	4,2 proc.

Tabela 4. Wyniki badań jodochwytności na szyi po wtórnie radykalnej operacji tarczycy bez użycia detektora

	Liczba chorych	do 1 proc.	powyżej 1 proc.	średnio
2x	12	0	12	4,2 proc. maks. 24,7 min. 1,9
3x	4	0	4	5,3 proc.

Tabela 5. Wyniki

	Liczba chorych	Jodochwytność na szyi do 1 proc.	powyżej 1 proc.	średnio
I grupa	21	0	21	6,3 proc.
II grupa	61	30	31	1,2 proc.

I grupa – chorzy operowani bez użycia detektora promieniowania J^{131}
II grupa – chorzy operowani z użyciem detektora promieniowania J^{131}

raka tarczycy jest istotne ze względów prognostycznych i terapeutycznych.

- makroskopowo doszczętne wycięcie tarczycy nie zawsze zapewnia całkowite usunięcie tkanki tarczycowej
- zastosowanie scyntygrafii śródoperacyjnej pozwala na doszczętne scyntygraficznie usunięcie tarczycy i w wielu przypadkach umożliwia odstąpienie od jodoterapii.

PIŚMIENNICTWO

1. Bal C., Padhy A. K., Jana S., Pant G., Bash A. K.: *Prospectiva randomised clinical trial to evaluate the optimal dose of I^{131} for remnant ablation in patients with differentiated thyroid carcinoma.* Cancer 1996. 77: 2574-2580.
2. De Groot L. J., Kaplan E. L.: *Second operation for completion of thyroidectomy in treatment of differentiated cancer.* Surgery 1991. 110: 936-940.
3. Grant C. S., May I. D., Gough J. R., Bergstralh E. J., Goellner J. R., Mc Conahey W. M.: *Local recurence in papillary thyroid carcinoma. Is extent of surgical resection important?* Surgery 1988, 6: 954.
4. Jarząb B., Roskosz J.: *Leczenie raka tarczycy izotopem J^{131}.* Endokrynologia Polska 1995, 46. supl.1: 33.
5. Jarząb B.: *Leczenie raka tarczycy.* Endokrynologia Polska 1995, 46 supl.1 do zesz.1: 25-35.
6. Jarząb B.: *Wskazania do uzupełniającego leczenia radiojodem po operacji tarczycy.* Endokrynologia Polska 1995. 46 supl. 2.: 165.
7. Lennquist S.: *Surgical strategy in thyroid carcinoma.* A clinical review. Acta Chir. Scand. 1986, 152: 321-328.
8. Lennquist S., Persliden J., Smeds S.: *Intraoperative scinigraphy in surgical treatment of thyroid carcinoma.* Evaluation of a new technique. World Journal of Surg. 1986, 10: 711-717.
9. Lennquist S., Persliden J., Smeds S.: *The value of intraoperative scinigraphy as a routine procedure in thyroid carcinoma.* World Journal of Surg. 1988, 12: 586-592.
10. Pomorski L.: *Ocena radykalności całkowitego usunięcia tarczycy w sposób typowy i przy zastosowaniu detektora promieniowania J^{131} w leczeniu raka tego gruczołu.* Endokrynologia Polska 1995, 46. supl. 2. do zesz. 3: 309.
11. Pomorski L., Narębski J., Kołodziej-Maciejewska H., Karwowska A. O.: *Doszczętności pierwotnego i wtórnego usunięcia tarczycy z powodu raka w świetle oceny radioizotopowej.* Pol. Przegl. Chir. 1997, 69, 1: 14-21.
12. Rybiński K., Pomorski L.: *Leczenie raka tarczycy – wyniki na podstawie własnych doświadczeń.* Wybrane zaganienia z chirurgii. Pol. Przegl. Chir. 1995, 296.
13. Reeve T. S., Delbridge L., Brady P., Crummer P., Smyth Ch.: *Secondary thyroidectomy: A twenty year experience.* World Journal Surg. 1988, 12: 449-453.
14. Włoch J., Zajusz A., Roskosz K., Wierzgoń J.: *Ocena powikłań po radykalnie całkowitym wycięciu tarczycy z powodu raka.* Pol. Przegl. Chir. 1993, 65: 659.
15. Włoch J.: *Ocena skuteczności wtórnego radykalnego wycięcia tarczycy u chorych na zróżnicowanego raka tarczycy.* Pol. Przegl. Chir. 1996, 68, 11: 1104-1114.
16. Włoch J., Sacher A.: *Ocena doszczętności i ryzyka powikłań radykalnego leczenia operacyjnego chorych na zróżnicowanego raka tarczycy.* Pol. Przegl. Chir. 1996, 68, 11: 1115-1121.

ADRES DO KORESPONDENCJI

dr med. Elżbieta Stachlewska-Nasfeter
Zakład Brachyterapii Centrum Onkologii – Instytut im. Marii Skłodowskiej-Curie
ul. Roentgena 5
02-781 Warszawa