Współczesna Onkologia (1999) 3; 115–117

Brachyterapia wewnątrznaczyniowa choroby wieńcowej

Brachytherapy in treatment of coronary heart disease

Elżbieta Nowicka[1], Anna Mucha[2], Krzysztof Składowski[2]

Nawrotowe zwężenie naczyń wieńcowych (restenoza) jest częstym (około 40 proc.) powikłaniem angioplastyki naczyń wieńcowych. Poznanie biologicznych mechanizmów restenozy, tj. nadmiernego, niekontrolowanego wzrostu komórek mięśni gładkich błony środkowej naczynia stworzyło racjonalne podstawy dla prób zastosowania promieniowania jonizującego jako czynnika ograniczającego ich nadmierny rozplem i w konsekwencji hamującego lub opóźniającego restenozę.
Brachyterapia wewnątrznaczyniowa jest nową dziedziną radioterapii wykorzystywaną w leczeniu chorób nienowotworowych. Metoda ta pozwala na bezpośrednie podanie wysokiej dawki promieniowania w precyzyjnie zdefiniowanym obszarze uszkodzonego naczynia tętniczego. Celem pracy jest przedstawienie patomechanizmów, dynamiki procesu restenozy oraz analiza dotychczasowych doniesień o doświadczalnych i klinicznych próbach zastosowania brachyterapii wewnątrznaczyniowej w leczeniu choroby wieńcowej.

Słowa kluczowe: brachyterapia, wewnątrznaczyniowa, choroba wieńcowa.

Restenosis – recurrent stenosis of coronary heart comprise 40% of failures of percutaneous transluminal coronary angioplasty (PTCA). The rationale for use of ionizing radiation in prevention of restenosis is based on the biological and cellular mechanisms of restenosis. Intravascular brachytherapy is a new field of radiotherapy indicationed for this non-malignant disease. It allows administration of high dose of radiation in precise area of narrowed artery.
The aim of present work is to describe patomechanism of restenosis and to analise references of laboratory and clinical trials with the use of brachytherapy in treatement of coronary heart disease.

Key words: brachytherapy, coronary heart disease.

[1] II Klinika Radioterapii Centrum Onkologii Instytutu im. M. Skłodowskiej-Curie, Oddział w Gliwicach

[2] I Klinika Radioterapii Centrum Onkologii Instytutu im. M. Skłodowskiej-Curie, Oddział w Gliwicach

W ciągu ostatnich 20 lat angioplastyka naczyń wieńcowych stała się jednym z najczęściej wykonywanych zabiegów w kardiologii interwencyjnej. Metoda ta polega na mechanicznym rozszerzeniu zwężonego naczynia tętniczego i jest obarczona pewnym ryzykiem powikłań. Powikłania ostre, w postaci zamknięcia naczynia, występują rzadko – w około 2,5 proc. przypadków. Do zamknięcia naczynia dochodzi w następstwie rozwarstwienia ściany, zatkania naczynia przez skrzeplinę lub w wyniku współistnienia obu tych procesów. O wiele częściej, w około 36-44 proc. przypadków występują powikłania późne w postaci nawrotowego zwężenia naczynia czyli restenozy. Restenoza jest patologiczną odpowiedzią ściany naczynia na jej uszkodzenie podczas angioplastyki. Mechaniczne rozciągnięcie ściany naczynia jest głównym sposobem poszerzenia jego światła. Towarzyszą mu różnego stopnia pęknięcia i rozwarstwienia błony wewnętrznej, środkowej i zewnętrznej. W następstwie tych uszkodzeń uruchamiane są mechanizmy naprawcze, które swoim przebiegiem, dynamiką i obrazem histologicznym przypominają fizjologiczne procesy naprawy tkanek. Proces restenozy obejmuje trzy następujące po sobie etapy:

- **Skurcz sprężysty** – jest bezpośrednią odpowiedzią ściany naczynia na rozciąganie, wynikającą z jej mechanicznych właściwości. Trwa on do kilku minut po zabiegu. Może spowodować zwężenie rozszerzonego naczynia o 1/3 w stosunku do wartości uzyskanej podczas angioplastyki.
- **Proliferencja błony wewnętrznej** wynikająca z rozrostu tkanki w obrębie pęknięć i rozwarstwień w ścianie naczynia. W wyniku uszkodzenia śródbłonka naczyniowego dochodzi do miejscowej aktywacji układu krzepnięcia, gromadzenia płytek

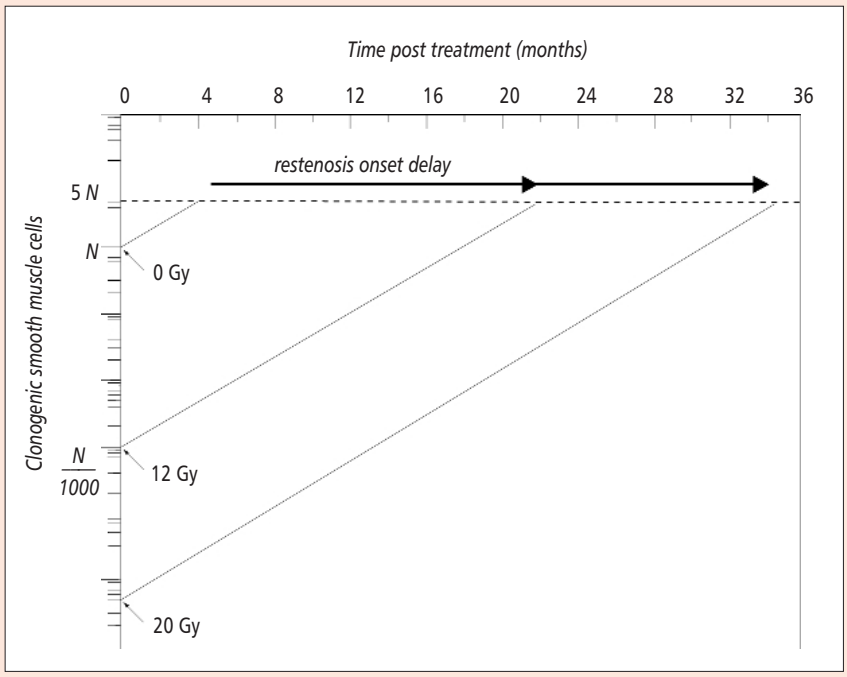

Ryc. 1. Schematyczne krzywe wzrostu liczby komórek klonogennych mięśniaków naczynia tętniczego w trakcie procesu restenozy. N oznacza prawidłową liczbę miocytów ściany naczynia tętniczego. Przyjęto, że do powstania zwężenia naczynia w wyniku restenozy wymagane jest 5-krotne zwiększenie liczby miocytów (5N). Zastosowanie promieniowania opóźnia proces restenozy w wyniku depopulacji komórek do wartości N/1000 i 5N/1.000.000 w zależności od podanej dawki 12 i 20 Gy

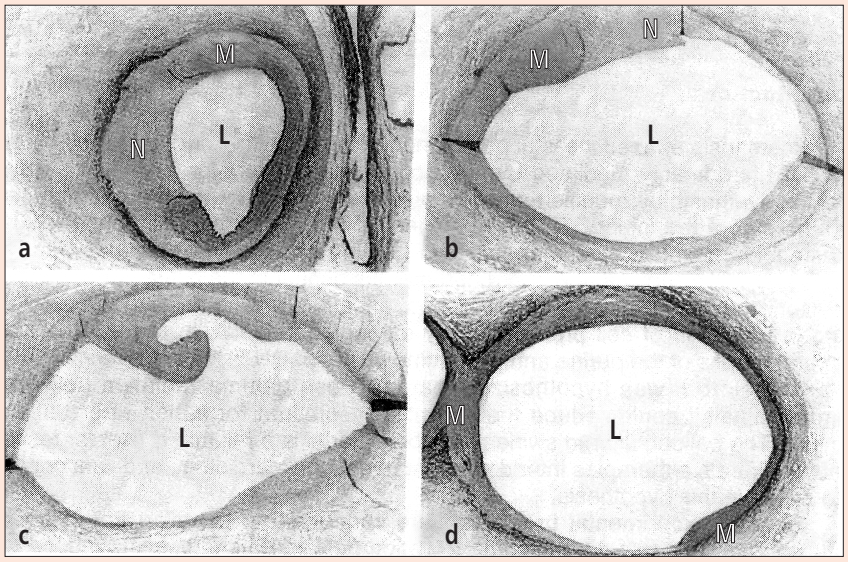

Ryc. 2. Mikrogramy skrawków naczyń wieńcowych zwierząt, pobranych w 14 dni po angioplastyce
L – światło naczynia, M – rozwarstwienie błony środkowej, N – neointima

a) grupa kontrolna
b) obraz naczynia po dawce 3,5 Gy
c) obraz naczynia po dawce 7 Gy
d) obraz naczynia po dawce 14 Gy

krwi i migracji makrofagów, które są źródłem uwalnianych cytokin i czynników wzrostu. Najważniejsze z nich to: PDGF – płytkowy czynnik wzrostu, IL-2, FBGF – czynnik wzrostu fibroblastów. Związki te powodują aktywację komórek mięśni gładkich błony środkowej, ich migrację do błony wewnętrznej naczynia oraz morfologiczną i czynnościową transformację. W konsekwencji miocyty stają się komórkami aktywnie proliferującymi i produkującymi duże ilości substancji zewnątrzkomórkowej. Proces ten rozpoczyna się już w drugim dniu po zabiegu, a ukończony jest około czwartego miesiąca po angioplastyce.

- Późne obkurczenie naczynia – proces związany z morfologiczną przebudową ściany naczynia na skutek odkładania się w niej włókien fibryny. Oceniono, że ten proces może prowadzić do zmniejszenia światła naczynia o 60-65 proc.

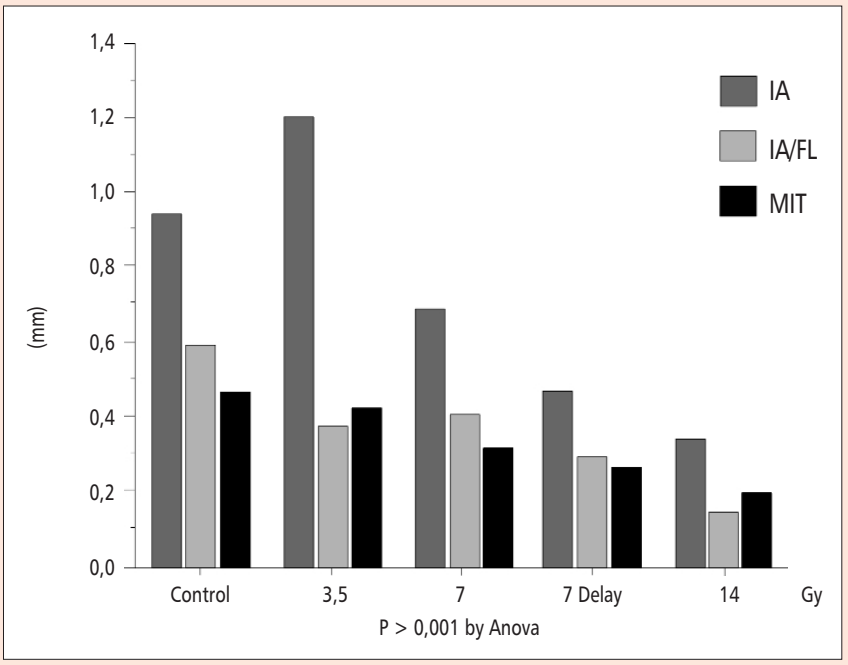

Ryc. 3. Wpływ podanych dawek promieniowania (3,5 Gy; 7 Gy; 7 Gy w 48 godzin po PTCA i 14 Gy) na tworzenie się neointimy w badanych naczyniach

IA – powierzchnia neointimy w mm²
IA/FL – stosunek powierzchni neointimy do długości pęknięć błony środkowej

Głównym celem postępowania w zapobieganiu restenozie jest znalezienie skutecznych metod leczenia, które ograniczyłyby udział któregokolwiek z mechanizmów patologicznych. Dotychczas stosowane farmakologiczne i chirurgiczne metody zapobiegania restenozie nie są w pełni zadowalające. Mimo prób zastosowania szeregu leków, m.in. antykoagulantów, inhibitorów konwertazy, blokerów kanałów wapniowych, żaden z nich nie okazał się skuteczny. Poznanie biologicznych mechanizmów restenozy, tj. nadmiernego, niekontrolowanego wzrostu komórek mięśni gładkich oraz obserwacje i doświadczenia kliniczne w leczeniu rozrostowych schorzeń nienowotworowych stworzyły racjonalne podstawy dla zastosowania promieniowania jonizującego jako czynnika ograniczającego proces restenozy tętnic.

Brachyterapia jest metodą zastosowania izotopów promieniotwórczych w terapii śródtkankowej i śródjamowej, których naturalne przemiany połączone są z emisją promieniowania jonizującego. Promieniowanie uszkadza wrażliwe struktury komórkowe (głównie DNA), prowadząc do zahamowania podziałów mitotycznych lub do śmierci komórki. Ilościowe efekty letalne zależne są od zastosowanej dawki promieniowania, czasu ekspozycji oraz aktywności proliferacyjnej komórek.

Brachyterapia wewnątrznaczyniowa pozwala na precyzyjne podanie wysokiej dawki promieniowania na obszar uszkodzonego naczynia tętniczego z minimalnym ryzykiem uszkodzenia tkanek otaczających. Zastosowanie odpowiednich izotopów promieniotwórczych (β-emiterów) umożliwia również zredukowanie do minimum dawki promieniowania na jaką narażony jest pacjent i personel leczący. Wymiary anatomiczne i przebieg naczyń wieńcowych narzucają pewne ograniczenia dla efektywnego i bezpiecznego zastosowania metody wewnątrznaczyniowego napromieniania. W celu ochrony mięśnia sercowego promieniowanie powinno być podane tylko w obszarze uszkodzonego naczynia wieńcowego. Czas napromieniania nie może być dłuższy niż kilka minut, tak aby zminimalizować ryzyko zakrzepu lub innych powikłań ostrych. Dla podania pojedynczej dawki promieniowania (15-20 Gy), przy uwzględnieniu ograniczeń czasowych, wymagane jest zastosowanie wysokich mocy dawek (> 5 Gy/min).

W praktyce stosowane są następujące pierwiastki promieniotwórcze:

- Stront /Sr/ 90, Itr /Y/ 90, Fosfor /P/ 32 – będące emiterami promieniowania β;
- Iryd /Ir/ 132 – emiter promieniowania Gamma.

Pierwsze próby określenia efektywnych dawek promieniowania w zapobieganiu nadmiernej proliferacji komórkowej, przeprowadzone przez Botchera i Wiedemana, wyka-

zały, że stosunkowo niskie dawki promieniowania 12-20 Gy opóźniają w istotny sposób moment zakończenia restenozy oraz że istnieje zależność efektu od dawki (Ryc. 1.).

Praktyczne zastosowanie wewnątrznaczyniowej brachyterapii w zapobieganiu restenozy przeprowadzono najpierw na modelach zwierzęcych. Zasadniczym ich celem było znalezienie odpowiedzi na pytania: czy niskie dawki promieniowania, podane donaczyniowo, hamują proces formowania neointimy, jaka jest efektywna dawka i efektywny czas terapii oraz jaki jest długotrwały efekt terapii.

Jedno z takich doświadczeń przeprowadzono w Ośrodku Kardiologicznym Emory w USA, gdzie po wykonaniu angioplastyki proksymalnych odcinków naczyń wieńcowych świń, w miejscu uszkodzenia umieszczono izotop promieniotwórczy – Ir 132, który pozostawiono wewnątrznaczyniowo na czas konieczny do podania określonej dawki promieniowania. Na podstawie wielkości podanych dawek promieniowania wyodrębniono grupy badane i grupę kontrolną, w których w 14 dni i w 6 miesięcy po napromienianiu oceniano parametry światła naczynia tętniczego, tj. powierzchnię światła LA (*luminal area*) (Ryc. 2.); powierzchnię neointimy IA (*intimal area*); maksymalne zgrubienie neointimy MIT (*maximal neintimal thickness*); stosunek powierzchni neointimy do długości pęknięć ściany naczynia (IA/IF) (Ryc. 3.). Analiza wyników wykazała, że najlepsze parametry drożności naczyń tętniczych uzyskano po podaniu dawek 7,0 i 14,0 Gy (Ryc. 2. i 3.).

Zdobyte doświadczenia w zapobieganiu restenozie u zwierząt, stanowiły podstawę do rozpoczęcia prób klinicznego zastosowania metody brachyterapii wewnątrznaczyniowej. Po raz pierwszy wykorzystał ją Candado w 1994 r., kiedy to u 21 pacjentów po wykonaniu angioplastyki naczyń wieńcowych w miejsce uszkodzenia naczynia umieścił izotop Irydu 132 podając dawkę 20-25 Gy. Nie zaobserwowano wczesnych powikłań. Podczas 6-miesięcznej obserwacji wskaźnik całkowitej drożności naczyń wynosił około 90 proc.

W 1995 roku, w Ośrodku Kardiologicznym w Genewie, rozpoczęto próbę kliniczną z zastosowaniem pierwiastków β promieniotwórczych. Jako źródło promieniowania zastosowano Itr (Y) 90. Wybrano grupę 15 pacjentów w wieku > 65. rok życia, którzy zakwalifikowani zostali do angioplastyki naczyń wieńcowych o średnicy 2,5 mm, zwężonych na odcinku do 20 mm. Podano jednorazową dawkę promieniowania – 18 Gy, a czas napromieniania wahał się od 152 do 768 sek. w zależności od aktywności źródła. Nie zaobserwowano żadnych powikłań zarówno bezpośrednio po wykonanym zabiegu, jak i podczas 5 miesięcy obserwacji.

Podobne próby klinicznego zastosowania brachyterapii wewnątrznaczyniowej prowadzone są w USA w Uniwersytecie Emory pod nazwą *BERT-beta energy restenosis trials*. Ich celem jest ocena skuteczności promieniowania β izotopów Strontu i Itru 90 w terapii wewnątrznaczyniowej. Wczesne obserwacje kliniczne nie odbiegają od doświadczeń szwajcarskich. Dotychczasowe wnioski, wynikające z klinicznego zastosowania brachyterapii wewnątrznaczyniowej w leczeniu restenozy są bardzo zachęcające, pomimo że dotychczasowe doniesienia są nieliczne i odnoszą się do wyników wczesnych.

Ze względu na epidemiologię choroby wieńcowej wydaje się, że wewnątrznaczyniowe napromienianie jest interesującą propozycją dla radioterapii, wytyczającą nową perspektywę dla tej metody leczenia, znacznie wykraczającą poza dotychczasowe jej wykorzystanie w terapii chorób nowotworowych.

Autorzy pracy dziękują firmie NUCLETRON za udostępnienie materiałów, które wykorzystano w opracowaniu niniejszego artykułu.

PIŚMIENNICTWO W REDAKCJI

ADRES DO KORESPONDENCJI
lek. med. Elżbieta Nowicka
II Klinika Radioterapii Centrum Onkologii – Instytutu im. M. Skłodowskiej-Curie, Oddział w Gliwicach
ul. Wybrzeże AK 15
44-100 Gliwice