Współczesna Onkologia (2002) vol. 6; 7 (451–457)

Guz przydatków u kobiety po menopauzie, 16 lat po leczeniu raka piersi z towarzyszącym wzrostem stężenia CA-125 i CA 15-3 we krwi

Ovarian tumour in postmenopausal woman 16 years after the treatment of breast cancer accompanied with increased serum level of CA-125 and CA 15-3

Marcin Stajszczyk[1], Joanna Mykała-Cieśla[1], Marek Machalski[1], Jacek Pająk[2]

[1] Klinika Chorób Wewnętrznych i Chemioterapii Onkologicznej, ŚAM, Katowice
[2] Katedra i Zakład Patomorfologii, ŚAM, Katowice

Z danych literaturowych wynika, że większość kobiet z przerzutami raka piersi do jajnika jest w wieku przedmenopauzalnym i ma obustronne zajęcie przydatków. Najczęściej ujawniają się do 5 lat od rozpoznania raka piersi i towarzyszą im przerzuty o innej lokalizacji w połowie przypadków. W pracy został przedstawiony przypadek 61-letniej kobiety z dodatnim wywiadem raka piersi. 16 lat po leczeniu raka piersi u chorej ujawnił się obustronny guz przydatków. We krwi stwierdzono podwyższone stężenie markerów nowotworowych CA-125 i CA 15-3. Podczas zabiegu operacyjnego, w czasie którego potwierdzono nowotworowy charakter guza, dokonano usunięcia obu przydatków wraz z siecią większą i otrzewną ścienną. Badanie histologiczne wykazało naciek z komórek raka pochodzenia nabłonkowego w obu jajnikach, jajowodach, sieci i otrzewnej. Nie znaleziono guza pierwotnego w żadnym narządzie, włączając lewą pierś, żołądek, jelito grube i macicę. W celu różnicowania pomiędzy pierwotnym rakiem jajnika a przerzutami raka piersi do przydatków wykonano barwienia immunohistochemiczne z użyciem przeciwciał przeciwko cytokeratynie (CK), błonowemu antygenowi nabłonkowemu (EMA), receptorowi estrogenowemu (ER), receptorowi progesteronowemu (PR), HMFG (human milk fat globule) i laktoalbuminie alfa. Komórki nowotworowe reagowały w prawie 100 proc. z przeciwciałami przeciwko antygenom nabłonkowym – cytokeratynie i EMA. W 90 proc. komórek stwierdzono obecność receptorów estrogenowych. Receptory progesteronowe obecne były w 30 proc. komórek. Komórki nowotworowe dały ponadto silną reakcję z przeciwciałami przeciwko HMFG oraz laktoalbuminie alfa. Po sześciu cyklach chemioterapii z użyciem paklitakselu (Taxol) nie stwierdzono cech procesu nowotworowego w miednicy małej oraz uzyskano znaczne zmniejszenie

WSTĘP

Rak piersi należy do najczęstszych nowotworów złośliwych u kobiet w Polsce. Zapadalność na raka piersi rośnie w wieku 35–39 lat, osiągając wartość szczytową ok. 60. roku życia. Naturalny przebieg choroby wiąże się z występowaniem odległych przerzutów raka, głównie do kości oraz płuc, mózgu i wątroby. Przerzuty do kości są w większości przypadków zmianami osteolitycznymi, chociaż zdarzają się również przerzuty osteosklerotyczne oraz mieszane. W zaawansowanej chorobie układ kostny może być zajęty w ok. 70 proc. przypadków.

Przerzuty raka piersi stwierdza się także w jajnikach. Najczęściej występują u kobiet przed menopauzą do 5 lat od rozpoznania ogniska pierwotnego. W połowie przypadków towarzyszą im przerzuty do innych narządów oraz objawy (*ascites*). Największym tropizmem do wewnętrznych narządów płciowych charakteryzuje się inwazyjny rak zrazikowy, który stanowi tylko 8 proc. raków piersi [1].

OPIS PRZYPADKU

61-letnia kobieta została skierowana do Kliniki Chorób Wewnętrznych i Chemioterapii Onkologicznej z Oddziału Ginekologicznego po zabiegu obustronnego usunięcia przydatków z rozpoznaniem raka jajników (1999 r.). W wywiadzie 16 lat temu (1983 r.) w Pradze, pacjentka przeszła amputację prawej piersi z powodu raka (T_2 N_1 M_0). Następnie otrzymała tam leczenie uzupełniające pod postacią 9 cykli chemioterapii wg schematu CMF (cyklofosfamid + metotreksat + 5-fluorouracyl). Od zakończenia chemioterapii do 1999 r. chora przebywała pod stałą kontrolą poradni onkologicznej i ginekologicznej.

W lipcu 1999 r. pacjentka zaczęła się skarżyć na pobolewania w podbrzuszu. W badaniu USG miednicy małej stwierdzono płyn

stężenia CA-125 oraz normalizację CA 15-3 w surowicy krwi. W trakcie następnych 6 mies. hormonoterapii obserwowano systematyczny wzrost stężenia obu markerów. W badaniu scyntygraficznym rozpoznano liczne przerzuty do kości, przy braku innych przerzutów oraz wznowy w miednicy małej. W leczeniu dodatkowo stosowano pamidronian (Aredia), napromienianie kości oraz terapię strontem. Pacjentka zmarła 14 mies. po rozpoznaniu rozsiewu choroby do kości i 29 mies. po postawieniu diagnozy przerzutów raka piersi do jajników.

Słowa kluczowe: rak piersi, rak jajnika, przerzuty nowotworowe do jajników, CA-125, CA 15-3.

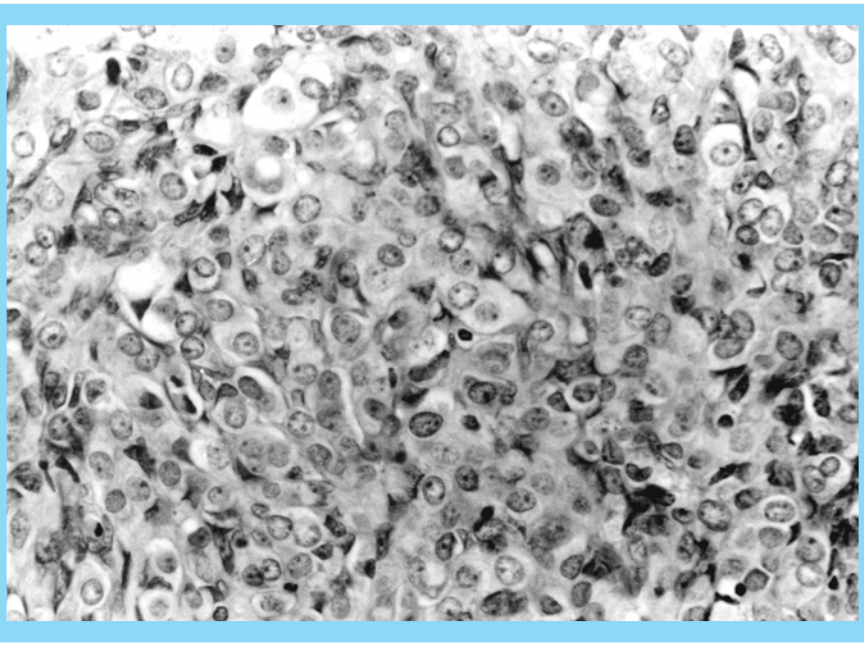

Fot. 1. Jajnik z litym naciekiem nowotworowym (H&E, powiększenie 200 razy)

w jamie Douglasa i jamie otrzewnej, jajnik lewy o wym. 40 x 28 mm z licznymi przestrzeniami echoujemnymi, w rzucie prawych przydatków przestrzeń echoujemna o wym. 49 x 35 mm. 19 lipca 1999 r. chorą operowano – w trakcie zabiegu stwierdzono naciek obejmujący prawe przydatki, przymacicza, nieruchomy trzon macicy, pęcherz moczowy, załamek przedni otrzewnej i sieć większą.

Wykonano śródoperacyjne badanie histopatologiczne wycinka z prawego jajnika i sieci większej, uzyskując wynik świadczący o nowotworowym pochodzeniu nacieku. Podczas operacji usunięto oba przydatki, sieć większą i otrzewną ścienną. Nie wycięto macicy z powodu trudności technicznych. Do badania histopatologicznego przesłano jajnik prawy, jajnik lewy, jajowód prawy, jajowód lewy, wycinek z sieci większej oraz wycinek z otrzewnej ściennej.

W obrazie mikroskopowym w obu jajnikach stwierdzono naciek z komórek nowotworowych pochodzenia nabłonkowego (fot. 1.). Komórki nowotworowe tworzyły układy lite, beleczkowe, część komórek luźno rozproszona w podścielisku jajników. W naczyniach limfatycznych wnęki obecne były zatory z komórek nowotworowych. Jądra komórek nacieku atypowe, centralnie położone, z wyraźnymi kwasochłonnymi drobnymi jąderkami. Cytoplazma jasna nie zawierała substancji śluzowych (barwienie PAS ujemne). W podścielisku jajników między komórkami nowotworowymi wyraźny odczyn desmoplastyczny. Nacieki z komórek nowotworowych o takich samych układach były obecne w obu jajowodach oraz w wycinkach z sieci większej i otrzewnej ściennej. W jajowodach naciek obejmował błonę podsurowiczą, mięśniową i śluzową. W wyskrobinach z jamy macicy komórek raka nie znaleziono. Stężenie antygenu CA-125 w surowicy krwi oznaczone po zabiegu wynosiło 156 U/ml.

Pacjentka została przyjęta do kliniki 16 sierpnia 1999 r. Stan ogólny chorej był dobry, nie stwierdzono odchyleń w badaniach laboratoryjnych biochemicznych i hematologicznych. Licznymi badaniami obrazowymi wykluczono obecność pierwotnego guza w lewej piersi, macicy, przewodzie pokarmowym, płucach oraz kościach, co sugerowało, że jest to pierwotny rak jajników. Z powodu obecności raka piersi w wywiadzie powtórzono

The literature reveals that most of the patients with ovarian metastases of breast carcinoma are premenopausal and have bilateral involvement. Manifestations of ovarian metastases usually occur within 5 years after diagnosis of primary breast cancer and are accompanied by metastases of other localization in half the cases. We report a case of a 61-year-old woman with a history of breast cancer. 16 years after breast cancer traetment bilateral ovarian tumour were disclosed. We also found an increased serum concentrations of tumor markers CA-125 and CA 15-3. After surgical exploration which confirmed neoplasmatic character of the tumour, bilateral salpingooophorectomy and omentectomy were done. Histological examinations showed the carcinoma cells of epithelial origin in both ovaries and omentum. We did not find primary tumour in any other site, including left breast, stomach, colon and uterus. To discriminate between primary ovarian carcinoma and metastases of breast carcinoma to the ovaries we performed immunohistochemical staining using antibodies against cytokeratin (CK), epithelial membrane antigen (EMA), estrogen receptor (ER), progesteron recpetor (PR), human milk fat globule (HMFG) and lactoalbumin alpha. Carcinoma cells were always positive for CK and EMA (100%) and to a lesser extent for ER (90%) and for PR (30%). We aslo found a high intensity staining reaction of carcinoma cells with antibodies against HMFG and lactoalbumin alpha. Based on histological and immunohistochemical examinations we diagnosed the metastases of lobular breast carcinoma to the ovaries and omentum. After six cours of paclitaxel (Taxol) there were no signs of residual diseases in pelvis. Serum concentration of CA-125 significantly decreased and CA 15-3 normalized. After six months of subsequent hormonal therapy multiple metastases in bones occured,

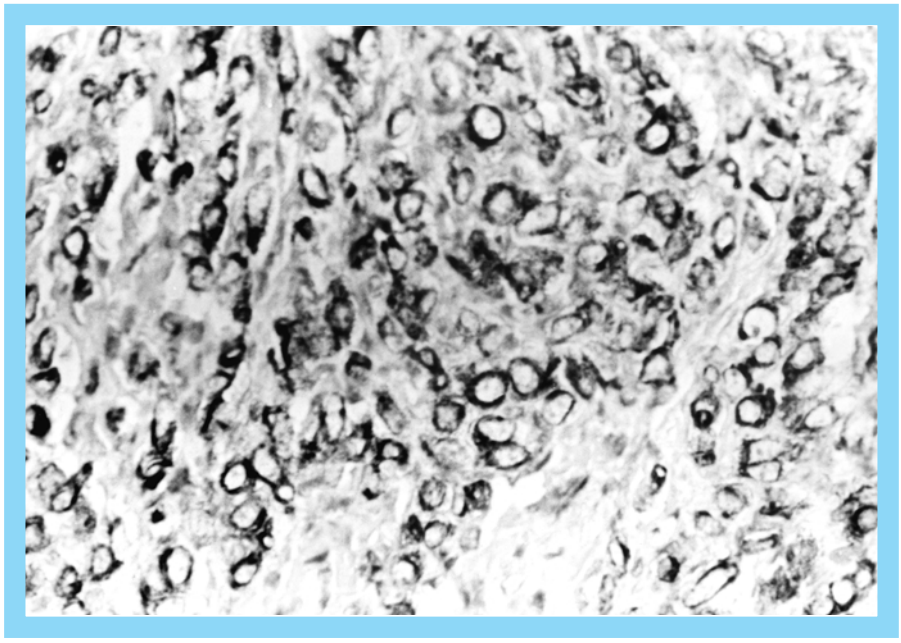

Fot. 2. Barwienie immunohistochemiczne – dodatnia reakcja komórek raka z przeciwciałami przeciwko cytokeratynie (H&E, powiększenie 200 razy)

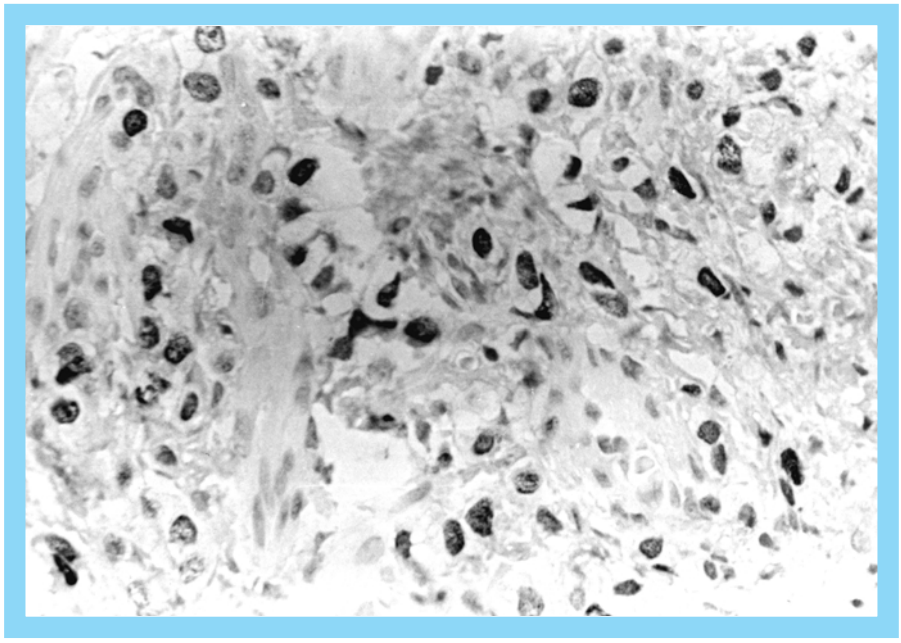

Fot. 3. Barwienie immunohistochemiczne – dodatnia reakcja jądrowa komórek raka z przeciwciałami przeciwko receptorowi estrogenowemu (H&E, powiększenie 200 razy)

oznaczenie markerów nowotworowych, zarówno CA-125, jak i CA 15–3, uzyskując podwyższony wynik obu – odpowiednio 205 U/ml i 185 U/ml. W związku z podejrzeniem przerzutów raka piersi do jajników podjęto próbę dokładniejszej identyfikacji komórek za pomocą badań immunohistochemicznych.

Odczyny wykonano na skrawkach parafinowych grubości 4 μm, z użyciem przeciwciał firmy Dako i Novocastra. Przed wykonaniem barwienia preparaty poddano procesowi odblokowania antygenu zgodnie z procedurą podaną przez producenta. Każde oznaczenie wykonano z kontrolą dodatnią i ujemną. Komórki nowotworowe reagowały w prawie 100 proc. z przeciwciałami przeciwko antygenom nabłonkowym – cytokeratynie (fot. 2.) i EMA (*epithelial membrane antigen*). W 90 proc. komórek stwierdzono obecność receptorów estrogenowych

accompanied with serum elevation of CA-125 and CA 15-3. There were still no signs of disease in pelvis and any other sites. She was treated with pamidronate (Aredia), radiotherapy and $^{89}SrCl_2$. Patient died 14 months after bone dissemination and 29 months after the initial diagnosis of ovarian metastases.

Key words: breast carcinoma, ovarian carcinoma, ovarian metastases, CA-125, CA 15-3.

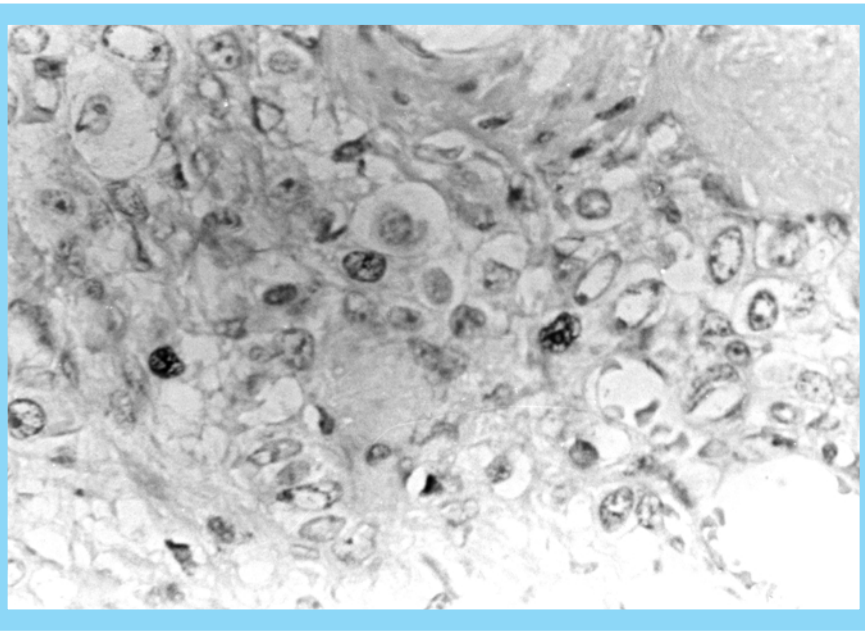

Fot. 4. Barwienie immunohistochemiczne – dodatnia reakcja jądrowa komórek raka z przeciwciałami przeciwko receptorowi progesteronowemu (H&E, powiększenie 200 razy)

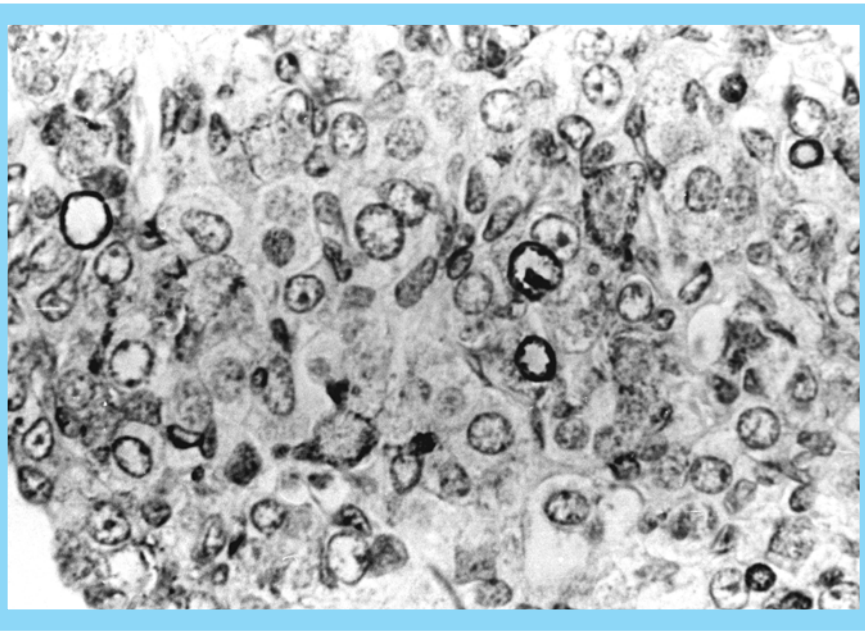

Fot. 5. Barwienie immunohistochemiczne – dodatnia reakcja błonowa komórek raka z przeciwciałami przeciwko HMFG (*Human Milk Fat Globule*) (H&E, powiększenie 200 razy)

pod postacią silnej reakcji jądrowej (fot. 3.). Receptory progesteronowe obecne były w 30 proc. komórek – reakcja jądrowa o silnym i średnim nasileniu (fot. 4.). Komórki nowotworowe dały ponadto silną reakcję z przeciwciałami przeciwko HMFG (*human milk fat globule*) (fot. 5.) oraz laktoalbuminie alfa (fot. 6.).

Na podstawie obrazu histologicznego oraz wyników barwień immunohistochemicznych postawiono rozpoznanie przerzutów raka zrazikowego gruczołu piersiowego do przydatków, sieci i otrzewnej. Chora otrzymała 3 cykle leczenia cytostatycznego wg schematu PAC (CDDP + ADB + CTX). W wykonanych kontrolnych badaniach TK jamy brzusznej i miednicy małej stwierdzono dużą ilość wolnego płynu w zagłębieniu odbytniczo-macicznym i pęcherzowo-macicznym, a stężenie CA-125 i CA 15-3 pozostawało nadal bardzo wysokie. W związku z brakiem odpowiedzi na dotych-

czasowe leczenie zmieniono program chemioterapii na paklitaksel (Taxol). Pacjentka otrzymała 6 cykli, po których doszło do ustąpienia wolnego płynu w miednicy w badaniu TK, nie stwierdzono także cech nacieku nowotworowego w okolicy trzonu macicy oraz pęcherza moczowego. Stężenie CA-125 znacząco się obniżyło, a stężenie CA 15–3 uległo normalizacji. Badanie radiologiczne kości miednicy i kręgosłupa nie wykazało zmian patologicznych.

Zakończono leczenie cytostatyczne i rozpoczęto hormonoterapię tamoksifenem w trybie ambulatoryjnym. W trakcie następnych 6 mies. obserwowano systematyczny wzrost stężenia markerów nowotworowych, większy w przypadku CA 15-3. W przeprowadzanych w tym okresie w odstępach 3-miesięcznych badaniach TK jamy brzusznej i miednicy nie stwierdzono cech wznowy lub rozsiewu procesu nowotworowego. Ponieważ po 6 mies. chora zaczęła się skarżyć na nasilający się ból kości miednicy i kręgosłupa, wykonano badanie radiologiczne, które nie ujawniło przerzutów. Ze względu na rozbieżność obrazu klinicznego i radiologicznego zlecono badanie scyntygraficzne kości, które wykazało obecność ognisk podwyższonego gromadzenia znacznika w kręgosłupie Th i L, talarzu kości biodrowej, lewym stawie biodrowym i lewej kości piszczelowej.

Zastosowano napromienianie kręgosłupa w dawce 20 Gy oraz rozpoczęto leczenie hormonalne II rzutu inhibitorem aromatazy i doustnym bifosfonianem – klodronianem (pacjentka na tym etapie nie wyraziła zgody na leczenie dożylne bifosfonianem). Po kolejnych 6 mies. ponownie przyjęta do kliniki z powodu nasilenia bólu kości. W badaniu TK kręgosłupa stwierdzono liczne osteolityczne i osteosklerotyczne zmiany przerzutowe w Th-L-S. Badanie scyntygraficzne potwierdziło rozsiew procesu nowotworowego w kościach kręgosłupa, obręczy miednicznej, mostku, żebrach i czaszce. Opisywanym zmianom nie towarzyszył wzrost stężenia fosfatazy zasadowej i wapnia we krwi. Nie występowały także zaburzenia hematologiczne.

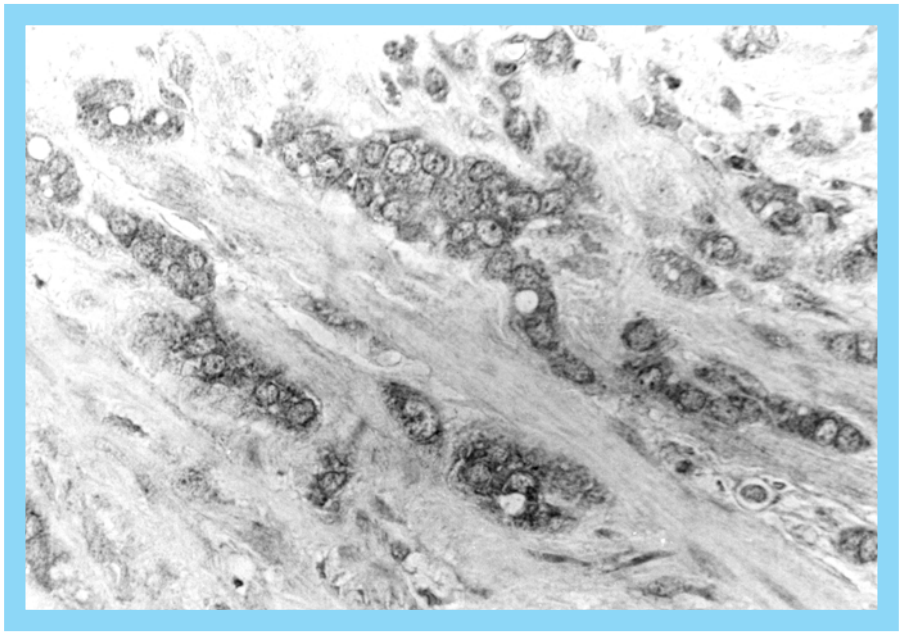

Fot. 6. Barwienie immunohistochemiczne – dodatnia reakcja błonowa i cytoplazmatyczna komórek raka z przeciwciałami przeciwko laktoalbuminie alfa (H&E, powiększenie 200 razy)

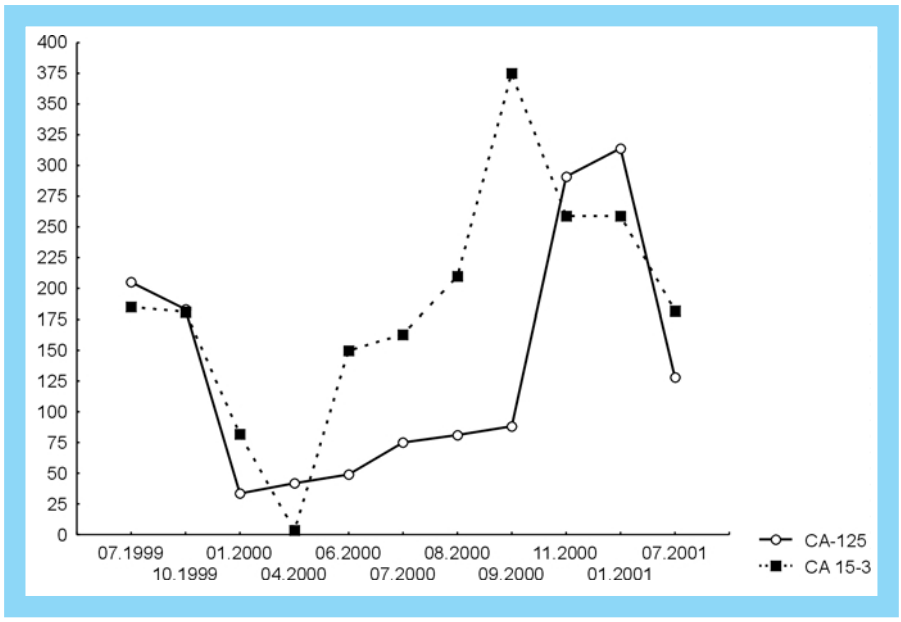

Ryc. 2-letnia obserwacja stężenia markerów CA-125 i CA 15-3 w surowicy krwi

Po wyrażeniu przez chorą zgody zmieniono klodronian na dożylne wlewy pamidronianu (90 mg co 4 tyg.). Napromieniono kości łonowe (20 Gy). Po kolejnych 3 mies. w związku z nasileniem bólu kości otrzymała leczenie strontem – 4 mCi $^{89}SrCl_2$. Z powodu niedokrwistości pacjentka wymagała przetoczenia masy erytrocytarnej. Kontynuowano wlewy dożylne pamidronianu co 4 tyg. (łącznie otrzymała 7 razy 90 mg). Pacjentka zmarła w domu, 14 mies. po rozpoznaniu rozsiewu choroby do kości i 29 mies. po postawieniu diagnozy przerzutów raka piersi do jajników.

DYSKUSJA

Przerzuty do jajników występują w ok. 6–28 proc. wszystkich raków [1]. Spośród wszystkich guzów jajników przerzuty stanowią ok. 21

proc. Ayhan i wsp. analizując 168 chorych leczonych w latach 1969–1993 z powodu przerzutów do jajników stwierdzili, że najczęściej ognisko pierwotne umiejscowione było w endometrium – 51, piersi – 27, jelicie grubym – 18 i żołądku – 17. Pozostałe nowotwory to chłoniaki, mięsaki macicy, nowotwory o nieznanym punkcie wyjścia i inne [3]. Inne badania potwierdzają, że jelito grube, żołądek i gruczoł piersiowy są najczęstszym miejscem wyjścia przerzutów do jajników, poza układem płciowym. U części chorych ujawnienie się przerzutów wyprzedza diagnozę guza pierwotnego [4].

U większości kobiet z rakiem piersi przerzuty do jajników występują przed menopauzą, do 5 lat od pojawienia się raka w gruczole piersiowym [1]. Z badań wynika, że pomimo braku guza jajników i objawów klinicznych sugerujących rozsiew choroby, u 25–40 proc. kobiet, które wyraziły zgodę na usunięcie przydatków stwierdza się mikroskopowe przerzuty, w większości obustronnie [4].

Pojawienie się guza przydatków lub miednicy małej u kobiety leczonej z powodu raka piersi wymaga różnicowania między przerzutami a guzem pierwotnym jajnika (łagodnym lub nowotworowym). Curtin i wsp. analizowali dane 121 kobiet z rakiem piersi poddanych owariektomii z powodu guza jajnika lub miednicy. U 61 chorych zmiana miała charakter łagodny. Wśród pozostałych 60 pacjentek zmiana nowotworowa miała charakter pierwotny u 44, a u 16 były to przerzuty z raka piersi [5]. W innym badaniu spośród 45 chorych po leczeniu raka piersi, operowanych z powodu guza jajnika, przy braku innych przerzutów sugerujących rozsiew, u 28 stwierdzono obecność pierwotnego raka przydatków, a u 17 przerzuty z raka piersi [6]. Z badań tych wynika, że prawdopodobieństwo wystąpienia pierwotnego raka jajnika u chorych z rakiem piersi i guzem przydatków jest większe i wynosi od 2:1 do 3:1.

Analizowana pacjentka została skierowana do kliniki z rozpoznaniem raka pierwotnego jajników, które postawiono na podstawie obrazu klinicznego, histopatologicznego oraz podwyższonego stężenia markera CA-125. Przeprowadzone przez autorów badania nie wykazały punktu wyjścia nowotworu z innych narządów, w tym z lewej piersi. Wstępnym badaniem sugerującym rozpoznanie przerzutów raka piersi do jajników było wysokie stężenie antygenu C A 15-3, które towarzyszyło chorobie. W opisanym przypadku postawienie ostatecznego rozpoznania było możliwe tylko dzięki połączeniu badania histologicznego z metodami immunohistochemicznymi, obejmującymi barwienia na obecność cytokeratyny, receptorów estrogenowych, receptorów progesteronowych oraz specyficznych dla komórek raka piersi białek – HMFG i laktoalbuminy alfa [7, 8]. Przerzuty wystąpiły w okresie pomenopauzalnym, 16 lat po rozpoznaniu raka piersi. Z dostępnych w piśmiennictwie danych jest to jeden z najdłuższych okresów dzielących raka pierwotnego w gruczole piersiowym od ujawnienia się przerzutów w przydatkach. Debois i wsp. opisali przerzuty do jajników po 11 latach od leczenia raka piersi, bez zajęcia jamy brzusznej i miednicy małej [9]. U naszej pacjentki przerzutom do przydatków towarzyszyły zmiany metastatyczne w otrzewnej ściennej i sieci większej.

Bohmer i wsp. wykonując rutynowo oznaczanie CA-125 u 510 chorych z rakiem piersi leczonych w *Universitatsfrauenklinik Erlangen* stwierdzili podwyższone stężenie u 18 bezobjawowych pacjentów. W trakcie dalszej obserwacji u 6 rozwinął się drugi nowotwór złośliwy, u 3 proces łagodny, a u 9 przerzuty z raka piersi [10]. CA-125 jest determinantą antygenową wysokocząsteczkowej glikoproteiny obecnej na powierzchni nabłonka różnych tkanek. Oprócz nowotworów złośliwych przydatków, zwiększone stężenie CA-125 stwierdza się również w endometriozie, stanach zapalnych i innych łagodnych chorobach jajników. Stwierdzono także wzrost ekspresji CA-125 w raku piersi, trzustki, jelita grubego i płuca [11].

Oznaczanie CA-125 w surowicy krwi znajduje zastosowanie głównie w monitorowaniu leczenia pierwotnego raka jajnika. Spadek stężenia markera podczas chemioterapii I rzutu jest niezależnym czynnikiem prognostycznym w analizie wieloczynnikowej. W części badań wzrost stężenia CA-125 wyprzedzał wznowę choroby o 3 mies. [11]. Stwierdzono również, że wzrost stężenia CA-125 podczas chemioterapii II rzutu wiąże się z progresją nowotworu w 90 proc. [11].

W ostatnim okresie pojawiły się pracę, których autorzy wskazują na możliwość wykorzystania oznaczania CA-125 w przebiegu raka piersi. W zdrowej tkance gruczołu piersiowego CA-125 lokalizuje się na powierzchni komórek i w zawartości przewodów, natomiast w raku piersi na powierzchni i w cytoplazmie komórek. Nie stwierdzono zależności pomiędzy silną ekspresją CA-125 w komórkach raka piersi a stężeniem we krwi [12]. Zaobserwowano, że podwyższone stężenie CA-125 we krwi towarzyszy przerzutom raka piersi do opłucnej. Norum i wsp. wykonywali oznaczenia CA-125 u 221 kobiet z rakiem piersi przez 2 lata. Spośród 33 chorych, u których stwierdzono podwyższone stężenie markera, 91 proc. miało przerzuty do opłucnej lub otaczających tkanek (struktury kostne, płuco) [13]. Ponadto w IV° zaawansowania stężenie CA-125 wiązało się z gorszą prognozą [13].

Kramer i wsp. dokonali analizy przydatności oznaczania CA-125

w przebiegu przerzutów raka piersi do płuc lub/i opłucnej, bez współistnienia innych przerzutów [14]. Marker oznaczano w momencie diagnozy, 3 mies. później w trakcie terapii oraz przed i po drenażu opłucnej. Podwyższone stężenie CA-125 stwierdzono u 8 proc. chorych z zajęciem płuc, u 89 proc. chorych z zajęciem opłucnej oraz u 94 proc. kobiet z przerzutami do obu miejsc [14]. W przypadku zmian w płucach nie wykazano związku między CA-125 i przebiegiem klinicznym. U pacjentek z przerzutami do opłucnej stężenie markera odpowiadało zaawansowaniu choroby. Zaobserwowano, że wzrost CA-125 towarzyszył progresji choroby w 100 proc. przypadków (25 na 25), a spadek remisji u 5 na 6 chorych [14]. Punkcja opłucnej doprowadziła do spadku stężenia CA-125 we krwi u 50 proc. pacjentów, u pozostałej połowy pozostał bez zmian [14].

W innym badaniu Berruti i wsp. podjęli próbę określenia znaczenia prognostycznego wyjściowego stężenia CA-125 i CA 15-3 przy pierwszej wznowie raka piersi [15]. Najczęściej przerzuty lokalizowały się w kościach, płucach, skórze, węzłach chłonnych, wątrobie i mózgu. Wszystkie chore były następnie poddane chemioterapii lub hormonoterapii. Obserwacja trwała od 3 do 54 mies. Zaobserwowali, że stężenie CA 15–3 powyżej 30 U/ml oraz CA-125 powyżej 35 U/ml wiąże się z gorszym przeżyciem (26 *vs* 50 mies., $p<0,02$ dla CA 15–3; 18,5 *vs* 34,5, $p<0,001$ dla CA-125). W podgrupie chorych z przerzutami do narządów wewnętrznych stężenie CA 15–3 straciło znaczenie prognostyczne, podczas gdy CA-125 utrzymał je [15].

W analizowanym przez autorów przypadku duże stężenie CA-125 i CA 15-3 towarzyszyło wznowie raka piersi w jajnikach od początku choroby. Wstępne leczenie cytostatyczne (3 razy PAC) nie wpłynęło na poziom obu markerów, dopiero zmiana leczenia na Taxol doprowadziła do normalizacji CA 15-3 i znaczącego spadku CA-125, czemu towarzyszyło ustąpienie płynu w miednicy małej. W trakcie dalszego leczenia hormonalnego następował systematyczny wzrost stężenia obu markerów, które osiągnęły poziom wyjściowy, a później przekroczyły go. Nie obserwowano w tym czasie wznowy w miednicy małej, ale ujawniły się liczne przerzuty w kościach. W badaniu radiologicznym klatki piersiowej nie stwierdzono cech procesu nowotworowego. Można przypuszczać, że wzrost stężenia CA-125 i CA 15-3 towarzyszył rozsiewowi raka piersi do kości (ryc.).

Mediana przeżycia chorych z przerzutami raka piersi do jajników wynosi ok. 18 mies. [1]. Z przytoczonych badań wynika, że duże wyjściowe stężenie markerów CA-125 i CA 15-3 w trakcie pierwszej wznowy wiąże się również z gorszą prognozą chorych [15]. Nasza chora pomimo powyższych obciążeń przeżyła 29 mies. od momentu rozpoznania przerzutów do jajników.

Opisany przypadek wskazuje na to, że chore z rakiem piersi powinny być systematycznie kontrolowane do końca życia. Nie ma bezpiecznego okresu, po którym możliwość rozwoju przerzutów w narządach odległych może być wykluczona. Przytoczone dane literaturowe oraz obserwacja własna wskazują na konieczność oznaczania, nie tylko CA 15-3, ale również CA-125 w monitorowaniu chorych z rakiem piersi.

PIŚMIENNICTWO

1. Krulik M. *Krukenberg tumors and ovarian metastases of breast cancer.* Presse Med 1997; 26: 452-3.
2. Le Bouedec G, De Latour M, Levrel O, Dauplat J. *Krukenber tumors of breast origin. 10 cases.* Presse Med 1997; 26: 454-7.
3. Ayhan A, Tuncer ZS, Bukulmez O. *Malignant tumors metastatic to the ovaries.* J Surg Oncol 1955; 60: 268-76.
4. Perucchini D, Caduff R, Schar G, Fink D, Kochli OR. *Ovarian metastasis of extragenital tumors at the Zurich University Gynecologic Clinic 1978–1990.* Geburtshilfe Frauenheilkd 1996; 56: 351-6.
5. Curtin JP, Barakat RR, Hoskins WJ. *Ovarian disease in women with breast cancer.* Obstet Gynecol 1994; 84: 449-52.
6. La Thai N, Lasry S, Brunet M, Harvey P, Rouesse J. *Cancer of the ovary after cancer of the breast. 45 cases.* J Gynecol Obstet Biol Reprod Paris 1991; 20: 1043-8.
7. Corcoran D, Walker RA. *Utrastructural localization of milk fat globule membrane antigens in human breast carcinomas.* J Pathol 1990; 161: 161-6.
8. Lee AK, DeLellis RA, Rosen PP, et al. *Alpha-lactoalbumin as an immunohistochemical marker for metastatic breast carcinomas.* Am J Surg Pathol 1984; 8: 93-100.
9. Debois JM, Charles K, Verbeke G, Heylen S, Fivez F, De Vriend P. *A patient with unigue bilateral ovarian metastases 11 years after the treatment of breast cancer.* Acta Chir Belg 1997; 97: 302-5.
10. Bohmer C, Jager W, *Lang N. CA-125 measurement in the follow-up of breast cancer patients.* Anticancer Res 1997; 17: 3099-100.
11. Bast RC Jr., Xu FJ, Yu YH, Barnhill S, Zhang Z, Mills GB. *CA 125: the past and the future.* Int J Biol Markers 1998; 13: 179-87.
12. Ogmundsdottir HM, Gudlaugsdottir S, Bjornsson J, Jonasdottir S. *Altered expressionof CA-125 in breast carcinomas.* APMIS 1996; 104: 47-53.
13. Norum LF, Erikstein B, Nustad K. *Elevated CA-125 in breast cancer – A sign of advanced disease.* Tumour Biol 2001; 22: 223-8.
14. Kramer S, Jager W, Lang N. *CA-125 is an indicator for pleural metastases in breast cancer.* Anticancer Res 1997; 17: 2967-70.
15. Berruti A, Tampellini M, Torta M, Buniva T, Gorzegno G, Dogliotti L. *Prognostic value in predicting overall survival of two mucinous markers: CA 15-3 and CA 125 in breast cancer patients at first relapse of disease.* Eur J Cancer 1994; 30A: 2082-4.

ADRES DO KORESPONDENCJI

dr med. Marcin Stajszczyk
Klinika Chorób Wewnętrznych
i Chemioterapii Onkologicznej
Śląska Akademia Medyczna
ul. Francuska 20-24
40-027 Katowice