Współczesna Onkologia (2007) vol. 11; 2 (408–411)

Wysoko zróżnicowany chrzęstniakomięsak na podłożu mnogich wyrośli chrzęstno-kostnych – opis przypadku

Evidence of well differentiated chondrosarcoma of multiple chondro-osseous exostoses origin – case report

Elżbieta Łuczyńska[1], Joanna Anioł[1], Sonia Dyczek[1], Janusz Ryś[2], Andrzej Stelmach[3], Piotr Skotnicki[3]

[1]Zakład Radiologii i Diagnostyki Obrazowej,
[2]Zakład Patologii Nowotworów,
[3]Klinika Chirurgii Onkologicznej,
Centrum Onkologii – Instytut im. M. Skłodowskiej-Curie, Oddział w Krakowie

Celem pracy jest przedstawienie obrazu klinicznego i radiologicznego chorej z wysoko zróżnicowanym chrzęstniakomięsakiem, rozwijającym się na podłożu mnogich wyrośli chrzęstno-kostnych. W celu oceny stopnia zaawansowania guza wykonano tomografię komputerową 16-rzędowym tomografem komputerowym Ligth Speed firmy GE. Badanie to umożliwiło określenie stopnia zaawansowania guza, jego wielkości, naciekania sąsiadujących struktur oraz operacyjności.
Guz rozwinął się w miednicy mniejszej, a chora została poddana radykalnemu zabiegowi operacyjnemu.

1. Wysoko zróżnicowane chrzęstniakomięsaki najczęściej rozwijają się na podłożu zmian łagodnych, tj. mnogich wyrośli chrzęstno-kostnych.
2. Wielorzędowa tomografia komputerowa pozwala na ocenę guza w 3 płaszczyznach, precyzyjną ocenę zniszczeń kostnych i zwapnień w tkankach miękkich.
3. Za pomocą wielorzędowej tomografii komputerowej można dokładnie ocenić operacyjność zmiany lub miejsce pobrania wycinka.

Słowa kluczowe: wysoko zróżnicowany chrzęstniakomięsak, mnogie wyrośla chrzęstno-kostne, wielorzędowa tomografia komputerowa.

Wstęp

Chrzęstniakomięsaki to niejednorodna grupa nowotworów kości o różnicowaniu chrzęstnym. Wysoko zróżnicowany chrzęstniakomięsak jest, obok szpiczaka i kostniakomięsaka, rzadkim nowotworem kości występującym w populacji dorosłych między 40.–70. rokiem życia. Najczęściej lokalizuje się w obrębie kończyn – kości udowej, ramiennej oraz w obrębie kości miednicy, obręczy barkowej i w żebrach. U młodszych (w wieku 20–30 lat) choroba rozwija się na podłożu mnogich wyrośli chrzęstno-kostnych. U tych chorych dochodzi do transformacji zmiany łagodnej w zmianę wtórną, złośliwą, zazwyczaj o typie wysoko zróżnicowanego chrzęstniakomięsaka.

Cel pracy

Celem pracy jest przedstawienie obrazu klinicznego i radiologicznego chorych z wysoko zróżnicowanym chrzęstniakomięsakiem rozwijającym się na podłożu mnogich wyrośli chrzęstno-kostnych.

Opis przypadku

Chora, lat 25, w 38. tyg. ciąży, w badaniu ginekologicznym stwierdzono guz, wychodzący najprawdopodobniej z przyśrodkowej powierzchni gałęzi dolnej prawej kości łonowej. Średnica guza wynosiła ok. 8 cm. Wykonano cięcie cesarskie.

Następnie chora zgłosiła się do Centrum Onkologii, gdzie w badaniu klinicznym stwierdzono w okolicy łonowej wyczuwalny, twardy guz o średnicy ok. 8 cm. W obrębie kończyn zaobserwowano zmiany degeneracyjne polegające na skróceniu kości kończyny dolnej prawej w stosunku do lewej oraz guzowate wyrośla kostne w obrębie kości kończyn górnych i dolnych.

W badaniu *per rectum* nie stwierdzono zmian w obrębie odbytnicy.

Wykonano tomografię komputerową jamy brzusznej i miednicy oraz przynasad bliższych kości udowych. W miednicy mniejszej widoczny był guz o wymiarach 10×8 cm, a w jego obrębie bezpostaciowe zwapnienia. Guz przylegał i obejmował dolną gałąź prawej kości łonowej ze sklerotyczną przebudową tej kości, modelował i powodował przemieszczenie na lewo pęcherza moczowego, odbytnicy i narządu rodnego (ryc. 1.–2.). Ku dołowi guz schodził przez otwór zasłonowy na udo prawe i wnikał między mięśnie przywodziciele uda – dolny biegun guza znajdował się ok. 10 cm od dolne-

The aim of this study is to present the clinical and radiological image of a well differentiated chondrosarcoma developed on the base of chondro-osseous exostoses. The tumour staging was assessed during CT examination performed with a Light Speed RT 16 scanner (GE). That examination also allowed us to estimate the tumour's size, infiltration of adjacent structures and surgery treatment possibilities.
The pathological mass was localized in the minor pelvis. The patient underwent a surgical procedure for complete resection of the tumour.

1. The origin of low-grade chondrosarcomas is in most cases benign changes – chondro-osseous exostoses.
2. Multislice computed tomography allows for the 3-dimensional estimation of the tumour and detailed assessment of bone damage as well as soft tissue calcification.
3. The surgery indications and precise sample taking area can be suggested by use of multislice computed tomography.

Key words: well differentiated chondrosarcoma, multiple chondro-osseous exostoses, multislice computed tomography.

go brzegu dachu panewki, a górny biegun guza był widoczny poniżej stawu krzyżowo-biodrowego prawego do przodu od mięśnia gruszkowatego (ryc. 3.).

W obrębie kości miednicy oraz kości udowych stwierdzono mnogie wyrośla chrzęstno-kostne (ryc. 4.).

Przeprowadzono zabieg operacyjny – guz usunięto w całości. W badaniu histopatologicznym rozpoznano wysoko zróżnicowanego chrzęstniakomięsaka (ryc. 5.).

Dyskusja

Przedstawiony przypadek guza miednicy mniejszej jest typowym wysoko zróżnicowanym chrzęstniakomięsakiem rozwijającym się na podłożu mnogich wyrośli chrzęstno-kostnych. Guz rozwinął się w miednicy mniejszej u młodej kobiety. Towarzyszyły mu mnogie wyrośla chrzęstno-kostne w zakresie objętej badaniem części miednicy oraz kości udowych. Klinicznie badalne były anomalie rozwojowe kończyn górnych w postaci skrócenia kości przedramienia.

Kostniako-chrzęstniaki, mnogie dziedziczne wyrośla kostne (ang. *osteochondroma*) to łagodne wyrośla kostne pokryte chrząstką o różnej grubości, które są najczęstszym łagodnym nowotworem układu kostnego i mogą powstać w każdej kości o typie śródchrzęstnym. Mogą także tworzyć się z małych, dysplastycznych fragmentów nasadowych płytek przygotowawczego wapnienia, które przestają rosnąć, gdy zostaje osiągnięta dojrzałość szkieletowa. Rozwój zmian w układzie kostnym po skończeniu wzrostu nasuwa podejrzenie zmiany złośliwej, czyli transformacji w chrzęstniakomięsaka o niskim stopniu złośliwości, zwłaszcza gdy warstwa chrząstki jest grubsza niż 2 cm. Prawdopodobieństwo zezłośliwienia pojedynczej zmiany wynosi ok. 1–2%. W przypadku rozpoznania choroby dziedzicznej – mnogich wyrośli chrzęstno-kostnych, obserwuje się z reguły zaburzenia wzrostu i kształtowania kości w postaci np. zniekształcenia nadgarstka i kostki – względne skracanie i łukowate wy-

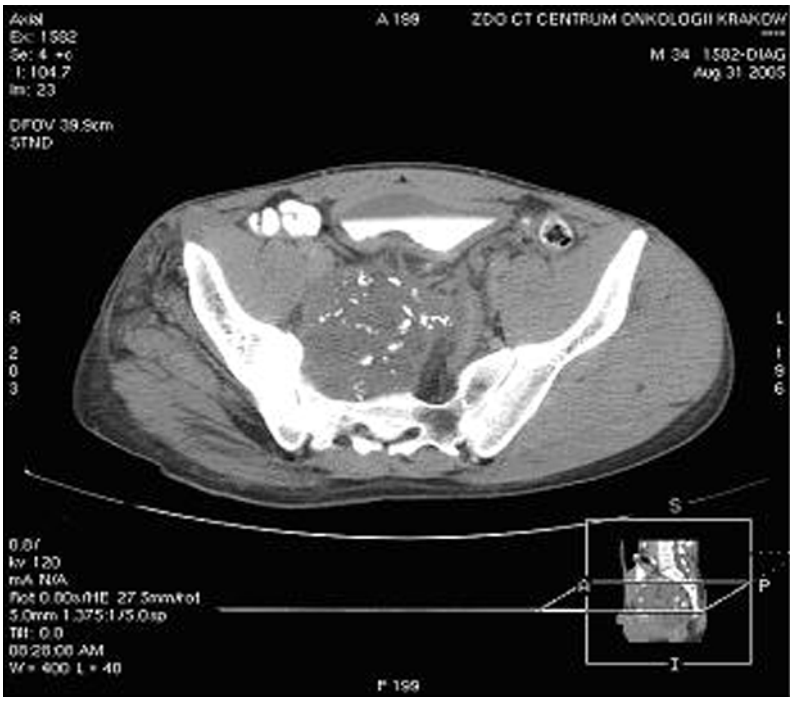

Ryc. 1. Guz miednicy mniejszej naciekający kość krzyżową, talerz kości biodrowej i modelujący pęcherz moczowy. W jego obrębie widoczne różnokształtne zwapnienia
Fig. 1. *Tumor of the small pelvis involving sacral bone, iliac bone and modelling urinary bladder. Polymorphous calcifications are visible within the tumour*

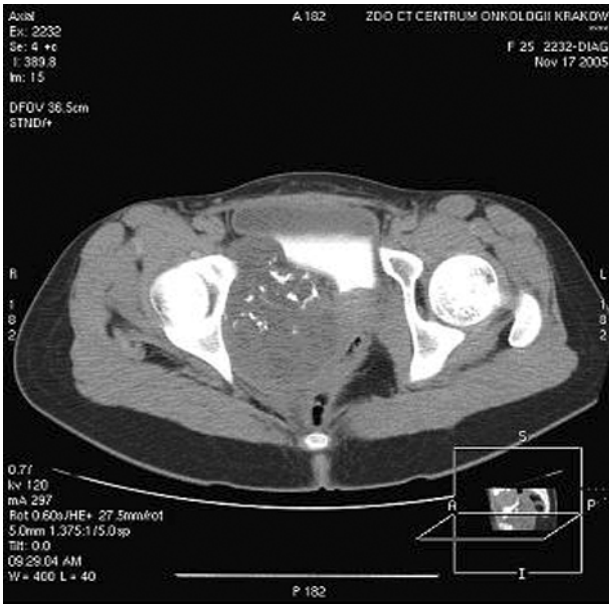

Ryc. 2. Guz miednicy mniejszej uciskający i modelujący prostnicę, pęcherz moczowy i przylegający do trzonu kości biodrowej prawej
Fig. 2. *Tumour of the small pelvis compressing and modelling rectum, urinary bladder and and involving right iliac diaphysis*

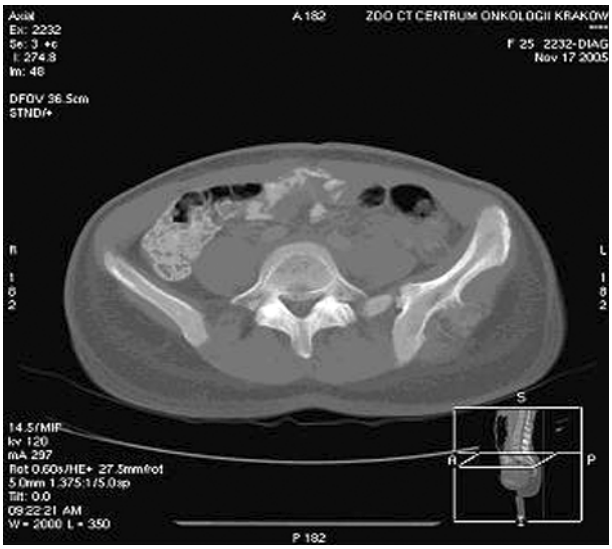

Ryc. 4. Wyrośla chrzęstno-kostne w kości biodrowej lewej
Fig. 4. *Chondro-osseous exostoses of the left iliac bone*

gięcie kości łokciowej i strzałkowej; skrócenie kości łokciowej i wygięcie kości promieniowej na zewnątrz, tzw. zniekształcenie bagnetowate. Zaburzenia te są wykrywane przed 20. rokiem życia, częściej u mężczyzn. W badaniu fizykalnym u tych pacjentów wyczuwa się bezbolesne masy tkankowe. Czasem wyrośla uciskają na pęczek nerwowo-naczyniowy i są przyczyną neuropatii lub zaburzeń naczyniowych. Każda powiększająca się masa guzowata budzi podejrzenie transformacji w formę złośliwą [1].

Chrzęstniakomięsaki mogą się rozwijać także na podłożu odosobnionych lub mnogich chrzęstniaków śródkostnych.

Ryc. 3. Tomografia komputerowa jamy brzusznej i miednicy mniejszej – przekrój czołowy. Widoczne nieregularne zwapnienia w guzie miednicy
Fig. 3. *Computed tomography of the abdomen and pelis-coronal imagine. Irregular calcifications in the tumor of the pelvis*

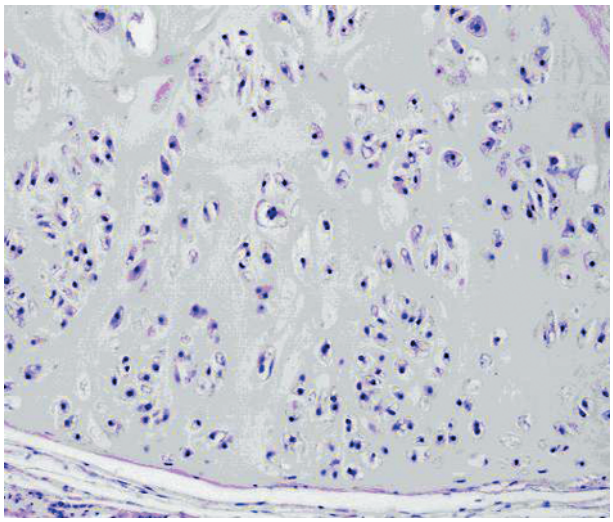

Ryc. 5. Obraz histopatologiczny chrzęstniakomięsaka o niskim stopniu złośliwości
Fig. 5. *Histopathological image of low-grade chondro-sarcoma*

W zależności od umiejscowienia rozróżnia się:
- chrzęstniaki śródkostne występujące w jamie szpikowej (*enchondroma*),
- chrzęstniaki umiejscowione na obrzeżu kości, przylegające do warstwy korowej kości – przykostne lub kostniejące.

Histologicznie są to wysepki chrząstki szklistej, otoczone blaszkowatą kością śródchrzęstną, najczęściej występują w obrębie paliczków bliższych, rzadziej w stopie, czasem w kości ramiennej, udowej i piszczelowej. W obrazie radiologicznym są to zmiany dobrze ograniczone od otoczenia, wykazujące zwapnienia, obrąbki śródkostne i naciekanie kości, w której się rozwijają. Chrzęstniaki okostnowe to guzy ze zmianami ubytkowymi lub płytkimi zagłębieniami w przylegającej warstwie korowej, nierzadko towarzyszą im zwapnienia. Klinicznie chrzęstniaki są zwykle bezobjawowe, występują najczęściej między 20.–30. rokiem życia. Dolegliwości bólowe sugerują złamanie patologiczne lub przejście w postać złośliwą – chrzęstniakomięsaki. Dlatego u osoby dorosłej należy kontrolować rosnącego chrzęstniaka pod kątem zmiany złośliwej [2–4].

Zasadniczy postęp w diagnostyce wczesnej zmian łagodnych i złośliwych wiąże się z wprowadzeniem 16-rzędowej spiralnej tomografii komputerowej. W razie podejrzenia transformacji złośliwej zmian łagodnych należy wykonać badanie tomografii komputerowej, z wykorzystaniem rekonstrukcji w algorytmie kostnym oraz objętościowych SSD. Tomografia komputerowa jest badaniem pozwalającym ocenić zwapnienia i skostnienia w guzie, a także zasięg zniszczeń w obrębie struktury kostnej oraz obecność patologicznej masy w tkankach miękkich [5, 6].

Za pomocą wielorzędowej tomografii komputerowej oraz możliwości rekonstrukcji 3D można dokładnie uwidocznić stopień zniszczenia kości i obecność patologicznych zwapnień w obrębie tkanek miękkich. Rekonstrukcja ta umożliwia również ocenę stosunku guza do naczyń oraz ich naciekania. Wielorzędowa tomografia komputerowa pozwala dokładnie określić obecność wielopostaciowych zwapnień, ich zasięg i rozległość. Opisane mikrozwapnienia są analizowane na wielu płaszczyznach, co pozwala na lepszą ocenę stopnia zaawansowania nowotworu.

Wnioski

1. Nisko złośliwe chrzęstniakomięsaki mogą rozwijać się na podłożu zmian łagodnych, tj. mnogich wyrośli chrzęstno-kostnych.
2. Wielorzędowa tomografia komputerowa pozwala na wczesne wykrycie transplantacji nowotworowej w obrębie chrzęstniaków.
3. Za pomocą wielorzędowej tomografii komputerowej można dokładnie ocenić operacyjność zmiany lub miejsce pobrania wycinka.

Piśmiennictwo

1. Wang XL, De Beuckeleer LH, De Schepper AM, Van Marck E. Low-grade chondrosarcoma vs enchondroma: challenges in diagnosis and management. Eur Radiol 2001; 11: 1054-7.
2. Kendell SD, Collins MS, Adkins MC, Sundaram M, Unni KK. Radiographic differentiation of enchondroma from low-grade chondrosarcoma in the fibula. Skeletel Radiology 2004; 33: 458-66.
3. Murphey MD, Walker EA, Wilson AJ, Kransdorf MJ, Temple HT, Gannon FH. From the archives of the AFIP: imaging of primary chondrosarcoma: radiologic-pathologic correlation. Radiographics 2003; 23: 1245-78.
4. Sraga W, Głowacki J. Przypadek rzadkiej lokalizacji chrzęstniakomięsaka w obrębie piersiowego odcinka kręgosłupa u 62-letniej kobiety. Pol J Radiology 2003; 68: 90-2.
5. MacSweeney F, Darby A, Saifuddin A. Dediferentiated chondrosarcoma of the appendicular skeleton; MRI-pathological correlation. Skeletal Radiol 2003; 32: 671-8.
6. Littrell LA, Wenger DE, Wold LE, Bertoni F, Unni KK, White LM, Kandel R, Sundaram M. Radiographic, CT, and MR imaging features of dedifferentiated chondrosarcomas: a retrospective review of 174 de novo cases. Radiographics 2004; 23: 1379-409.

Adres do korespondencji

dr med. Elżbieta Łuczyńska
Zakład Radiologii i Diagnostyki Obrazowej
Centrum Onkologii – Instytut im. M. Skłodowskiej-Curie
ul. Garncarska 11
31-115 Kraków
tel. +48 12 423 10 55
e-mail: dgn.ela@interia.pl