Współczesna Onkologia (2007) vol. 11; 9 (458–462)

Gruczolakotorbielaki śluzowe (GTŚ) należą do rzadkich guzów nowotworowych. Charakteryzują się graniczną złośliwością, dając wznowy miejscowe lub wszczepy w miejscu wcześniejszych resekcji. W pracy przedstawiono przypadek 60-letniej kobiety po resekcji jelita grubego z powodu gruczolakoraka. W okresie pooperacyjnym stwierdzono guz w płacie dolnym płuca lewego, który usunięto, rozpoznając gruczolakotorbielaka śluzowego. W następnych latach wystąpiła wznowa w płucu – również operowana – i wszczep do śródpiersia, który na drodze ponownej torakotomii usunięto. Chora otrzymała radioterapię jako leczenie uzupełniające.

Słowa kluczowe: gruczolakotorbielak śluzowy, nawracający gruczolakotorbielak śluzowy, wycięcie i postępowanie lecznicze w gruczolakotorbielaku śluzowym.

Nawrotowy gruczolakotorbielak śluzowy płuca o granicznej złośliwości – opis przypadku

Recurrent pulmonary mucinous cystadenoma – case report

Wojciech Kądziołka[1], Piotr Zamorski[1], Ewa Kaznowska[2], Andrzej Kulig[3], Joanna Kądziołka[4]

[1]Oddział Chirurgii Klatki Piersiowej, Specjalistyczny Zespół Gruźlicy i Chorób Płuc w Rzeszowie
[2]Zakład Patomorfologii, Specjalistyczny Zespół Gruźlicy i Chorób Płuc w Rzeszowie
[3]Zakład Patomorfologii Klinicznej, Instytut Centrum Zdrowia Matki Polki w Łodzi
[4]Wydział Medyczny, Uniwersytet Rzeszowski

Wstęp

Gruczolakotorbielaki śluzowe o granicznej złośliwości (GTŚ) należą do bardzo rzadkich nowotworów płuc [1–4]. O wiele częściej stwierdza się je w innych narządach – trzustce, jajniku, wyrostku robaczkowym [5–7]. Etiologia GTŚ nie jest znana, ale niektórzy autorzy wskazują na możliwość związku występowania tego nowotworu z paleniem tytoniu [8]. Przebieg choroby jest wieloletni i zwykle powolny. Po wycięciu guza często pojawiają się nawroty, z reguły bez przerzutów [9–11]. Czasem dają one wszczepy do opłucnej, ujawniające się jako rzekome śluzaki opłucnej (ang. *pleural pseudomyxoma*) [12, 13]. Występują z równą częstotliwością u kobiet i mężczyzn, przeważnie w 6. lub 7. dekadzie życia [3, 14]. Większość z nich długo nie daje objawów klinicznych i rośnie pozaoskrzelowo w miąższu płucnym.

Opis przypadku

Chora, lat 60, zgłosiła się w 2001 r. na Oddział Chirurgii Klatki Piersiowej w Rzeszowie z wstępnym rozpoznaniem guza płuca lewego. Chora nie zgłaszała dolegliwości ze strony układu oddechowego, nie paliła papierosów. W 1992 r. była operowana z powodu gruczolakoraka odbytnicy. Wykonano resekcję brzuszno-kroczową, bez powikłań po zabiegu. W 2001 r. chora została przyjęta na Oddział Chirurgii Ogólnej z podejrzeniem wznowy miejscowej gruczolakoraka odbytnicy. Na podstawie tomografii komputerowej (TK) i badania ultrasonograficznego (USG) jamy brzusznej nie stwierdzono nawrotu nowotworu, natomiast uwidoczniono torbielowaty guz w płacie dolnym płuca lewego o wymiarach 10 × 8 cm. Okazało się, że opisywana zmiana w płucu była już widoczna w zdjęciach przeglądowych RTG klatki piersiowej z 1992 r. i opisywana jako cień okrągły wielkości 4 × 5 cm, dobrze odgraniczony od miąższu płuca. Pacjentka nie wyrażała wówczas zgody na usunięcie guza. Wykonano badania laboratoryjne, nie stwierdzając istotnych odchyleń od normy, w badaniu bronchoskopowym stwierdzono pozaoskrzelową lokalizację guza. Tym razem chorą zakwalifikowano do zabiegu, wykonano lobektomię dolną lewą. Wynik badania histopatologicznego brzmiał – gruczolakotorbielak śluzowy; linia cięcia chirurgicznego oskrzela bez zmian patologicznych, węzły chłonne nr 8 i 9 – odczyn zapalny i zmiany pylicze. Przebieg pooperacyjny był niepowikłany i chorą w 7. dobie po zabiegu wypisano do domu. Pacjentka regularnie zgłaszała się na kontrolę w Poradni Oddziału. W 2002 r. w kontrolnym RTG klatki piersiowej stwierdzono zmianę w płacie górnym płuca lewego. W badaniu TK klatki piersio-

Mucinous cystadenoma is a very rare lung tumour. Borderline malignancy, local recurrence and implantation in the place of the earlier resection are typical for mucinous cystadenoma. We report a case of a 60-year-old woman who had undergone colon resection because of adenocarcinoma of the rectum. After nine years there was found to be a tumour in the left lung lower lobe and lobectomy of that lobe was performed. The pathologist report confirmed mucinous cystadenoma. The next year after the previous pulmonary operation we recognized recurrence of the mucinous cystadenoma in the remaining ipsilateral lobe and removed it by wedge resection. Third left thoracotomy was performed two years after wedge resection on account of an upper mediastinal tumour which was excised and assessed by the pathologist as mucinous cystadenoma. The patient underwent a course of radiotherapy as a supplementary treatment.

Key words: mucinous cystadenoma, recurrent mucinous cystadenoma, resection and treatment of mucinous cystadenoma.

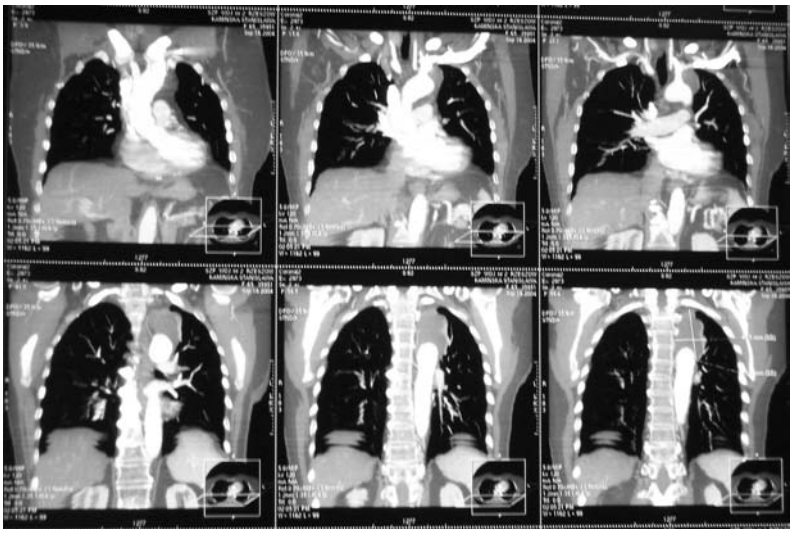

Ryc. 1. TK klatki piersiowej z guzem śródpiersia górnego po stronie lewej
Fig. 1. *CT of the chest with tumor of the left upper mediastinum*

wej wykazano obecność guza o wymiarach 3 × 2,5 × 3 cm, gładkich obrysach i strukturze torbielowatej. Wykonano torakotomię lewostronną oraz resekcję brzeżną guza torbielowatego. Badanie histopatologiczne wskazywało na guza o utkaniu gruczolakotorbielaka śluzowego. W wycinkach z opłucnej ściennej okolicy guza i 5 węzłach chłonnych nie stwierdzono przerzutów. Leczenie pooperacyjne przebiegało bez powikłań. Podczas kolejnego badania kontrolnego w 2004 r. w RTG klatki piersiowej zaobserwowano poszerzenie śródpiersia po stronie lewej. W TK stwierdzono guz śródpiersia górnego tylnego o wymiarach 8 × 4 cm (ryc. 1.). Chorą ponownie operowano (ryc. 2.). Wykonano resekcję guza leżącego na łuku aorty i w jego sąsiedztwie (ryc. 3.). W badaniu histopatologicznym potwierdzono rozpoznanie gruczolakotorbielaka śluzowego. W badanych marginesach tkankowych granic resekcji nie stwierdzono zmian chorobowych. Po niepowikłanym leczeniu pooperacyjnym chorą wypisano z oddziału i skierowano na konsultację onkologiczną. Z uwagi na kolejne nawroty choroby, pacjentka otrzymała radioterapię uzupełniającą w dawce 5000 cGy w 25 frakcjach. Chora nie zgłaszała się na kontrolę po ostatnim zabiegu. W 2007 r. poproszono ją o wizytę w Poradni. Stan pacjentki był bardzo dobry. W kontrolnym zdjęciu przeglądowym i TK klatki piersiowej poza niewielkimi pasmowatymi zmianami marskimi, powstałymi w następstwie napromieniania, nie stwierdzono żadnej patologii.

Dyskusja

Pierwotne gruczolakotorbielaki śluzowe stanowią grupę rzadkich zmian nowotworowych płuca. Pierwsze doniesienie dotyczące tej jednostki chorobowej pojawiło się w 1990 r. [15]. Większość GTŚ nie daje objawów klinicznych, choć niekiedy opisywane są dolegliwości związane z zamknięciem oskrzela przez masy śluzu [16, 17]. Zmiany są wykrywane na ogół przypadkowo w trakcie badań radiologicznych klatki piersiowej. W obrazie radiologicznym stwierdza się zwykle pojedynczy, dobrze odgraniczony cień okrągły, niekiedy z obecnością zwapnień, zlokalizowany w obwodowym miąższu płuca [3, 18]. Biopsja aspiracyjna cienkoigłowa odgrywa niewielką rolę w diagnostyce klinicznej GTŚ [6, 19]. Leczeniem z wyboru jest doszczętne chirurgiczne usunięcie zmiany [3]. Ostateczne rozpoznanie ustala się na podstawie szczegółowego badania histopatologicznego materiału pooperacyjnego. Diagnostyka różnicowa obejmuje pierwotne, wysoko zróżnicowane raki gruczołowe płuca, a w szczególności raka galaretowatego i raka oskrzelikowo-pęcherzykowego, ale również zmiany nienowotworowe, typu zaburzeń rozwojowych i pozapalnych torbieli oskrzelopochodnych [11, 20–23]. Istotne

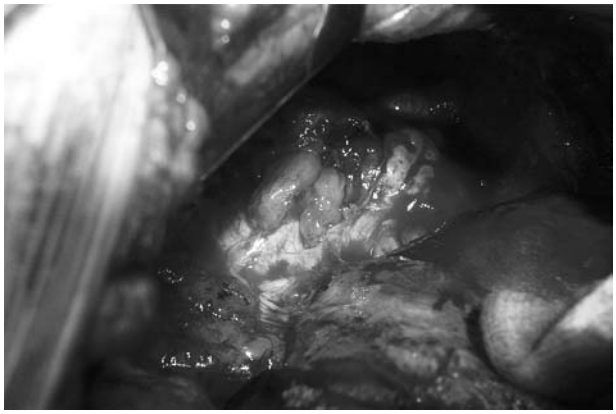

Ryc. 2. Gruczolakotorbielak śluzowy zajmujący śródpiersie górne w okolicy aorty
Fig. 2. *Mucinous cyst adenoma of the left upper mediastinum*

Ryc. 3. Obraz śródpiersia po usunięciu GTŚ
Fig. 3. *Foto of the mediastinum after resection of the mucinous cyst adenoma*

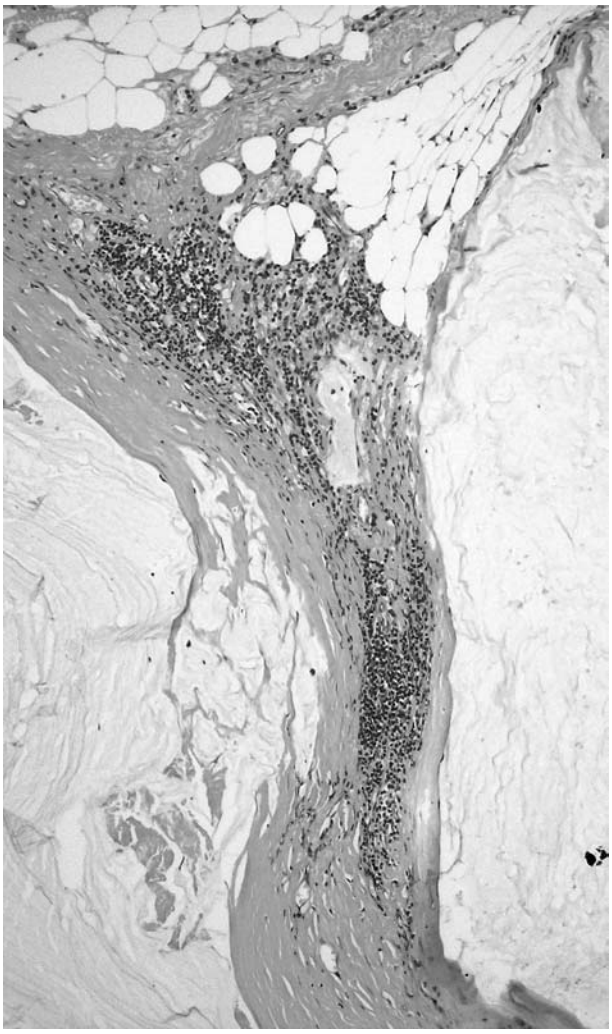

Ryc. 4. Rozwarstwienie opłucnej przez bezkomórkowe masy śluzu przypominające rzekomego śluzaka otrzewnej; powiększenie 20 ×
Fig. 4. *Dissected by acellular mucous pleura features similarity to peritoneal pseudomyxoma; 20 ×*

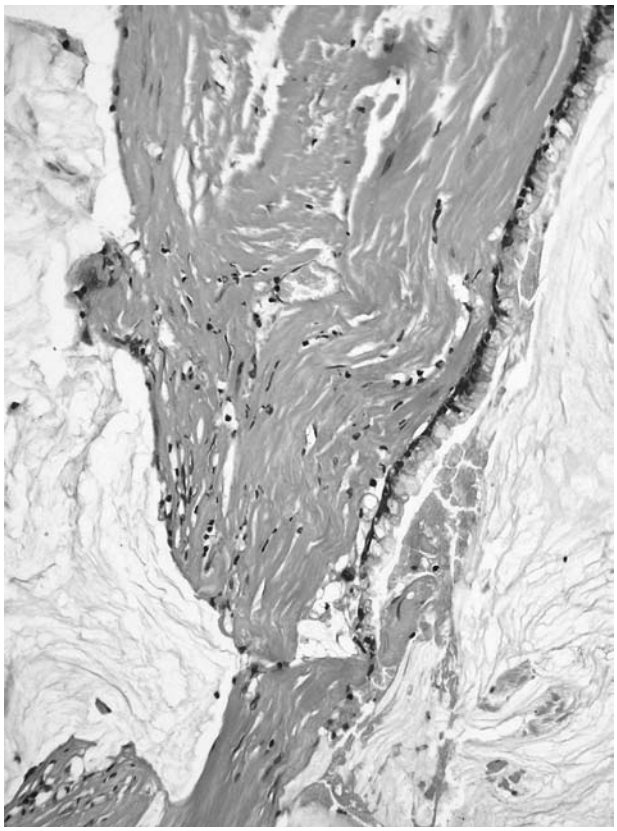

Ryc. 5. Gruczolakotorbielak śluzowy o granicznej złośliwości – przestrzeń torbielowata wysłana jedną warstwą komórek śluzowych, powiększenie 10 ×
Fig. 5. *Mucinous cystadenoma. Cystic space is lined by one layer of mucinous secreting cells; 10 ×*

jest także wykluczenie możliwości przerzutu z pierwotnego ogniska w przewodzie pokarmowym lub narządzie rodnym [9]. Gruczolakotorbielaki śluzowe prezentują się jako jednokomorowe torbiele wypełnione śluzem, o gładkiej powierzchni zewnętrznej [14, 15, 17]. Ich wielkość waha się 1,5–5 cm [17]. Nie wykazują one bezpośredniej łączności ze światłem oskrzela. Niekiedy występuje obraz rzekomego śluzaka opłucnej (ang. *pleural pseudomyxoma*) (ryc. 4.) [12, 13]. Otoczone są zwykle cienką *torebką*, utworzoną z tkanki włóknistej i wyścielone pojedynczą warstwą wysokiego walcowatego lub sześciennego nabłonka wytwarzającego śluz (ryc. 5.). Niekiedy ogniskowo można stwierdzić rzekome

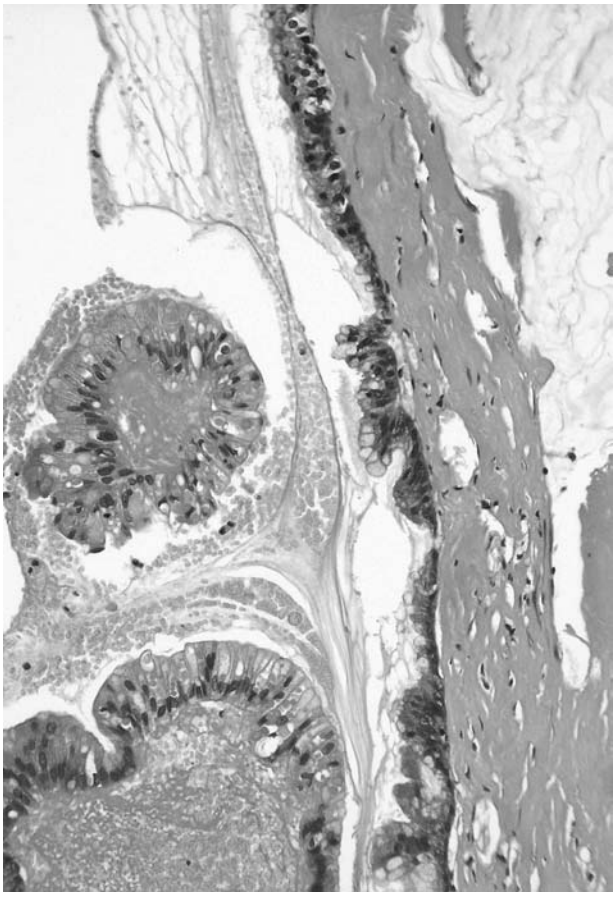

Ryc. 6. Gruczolakotorbielak płuca o granicznej złośliwości – wysoki walcowaty nabłonek śluzowy z ogniskowym rzekomym nawarstwianiem komórek i minimalną atypią jadrową; powiększenie 20 ×
Fig. 6. *Tall collumnar mucin-secreting epithelium with focal cellular pseudostratification and minimal cytologic atypia; 20 ×*

nawarstwianie się komórek nabłonka lub formowanie brodawkowatych wpukleń (ryc. 6.) [15, 17]. Atypia jądrowa jest minimalna lub nie występuje. Brak również aktywności podziałowej i martwicy. W miąższu płuca w otoczeniu GTŚ obserwuje się nieswoisty odczyn zapalny, zwłaszcza w przypadku uszkodzenia torebki i przedostania się śluzu do podścieliska. Pojawia się wówczas zapalenie ziarniniakowe z komórkami olbrzymimi typu *około ciała obcego* [10]. Komórki nabłonka śluzowego ujawniają pozytywne odczyny immunohistochemiczne dla keratyny CK-20 i CK-7, rzadko dla antygenu kanceroembrionalnego (CEA) i EMA [14]. Markery proliferacji komórkowej nie przekraczają wartości 10% dla PCNA i 5% dla Ki67 [14, 15]. Historia naturalna przebiegu nowotworu jest wysoce pouczająca. W pierwszym badaniu przede wszystkim wykluczono przerzut gruczolakoraka odbytnicy, a wysoka dojrzałość utkania, niskie indeksy proliferacyjne i dobre odgraniczenie zmiany skłaniały do rozpoznania *cystadenoma mucinosum pulmonis*. Nawroty choroby, leczone z powodzeniem terapią skojarzoną, nakazują obecnie myśleć (*ex post*), że zgodnie z poglądami Graeme-Cooka i wsp. wszystkie tego typu rozrosty należy oceniać jako *extremely well-differentiated mucinous carcinoma*. Doświadczenie uczy, że przyjęte markery aktywności proliferacyjnej nie mogą oddać w pełni biologii nowotworu. Brak możliwości pewnego rozpoznania GTŚ na drodze diagnostyki nieinwazyjnej, zwłaszcza u chorych obciążonych chorobą nowotworową, wymaga radykalnego postępowania operacyjnego i stałej, wieloletniej kontroli pooperacyjnej, gdyż wznowy mogą pojawić się nawet po wielu latach [8]. Zastosowanie radioterapii w skojarzeniu z leczeniem operacyjnym mogło mieć wpływ na zmniejszenie ryzyka wznowy miejscowej [3, 8] w 3-letniej obserwacji prezentowanego w niniejszej pracy przypadku.

Piśmiennictwo

1. Divisi D, Battaglia C, Giusti L, Crisci R, Quaglione G, Vecchio L, Colonі GF. Mucinous cystadenoma of the lung. Acta Biomed Ateneo Parmense 1997; 68: 115-8.
2. Haro Estarriol M, Baldó Padró X, Casas Tarrús M. Pulmonary mucinous tumors of low malignancy. Arch Bronconeumol 2004; 40: 426-7.
3. MatsuoT, Yusuke Kimura N, Takamori S, Shirouzu K. Recurrent pulmonary mucinous cystadenoma. Eur J Cardiothorac Surg 2005; 28: 176-7.
4. Ozaki Y, Shindoh N, Sumi Y, Kubota T, Katayama H. Choriocarcinoma of the ovary associated with mucinous cystadenoma. Radiat Med 2001; 19: 55-9.
5. Choi YL, Kang SY, Choi JS, Shin YK, Kim SH, Lee SJ, Bae DS, Ahn G. Aberrant hypermethylation of RASSF1A promoter in ovarian borderline tumors and carcinomas. Virchows Arch 2006; 448: 331-6.
6. Pelletier B, Dubigeon P, Despins P, De Lajartre AY. Cystic mucinous pulmonary tumor of borderline malignancy. Report of a case. Ann Pathol 1993; 13: 405-8.
7. Tangthangtham A, Chonmaitri I, Tungsagunwattana S, Charupatanapongse U. Mucinous cystadenocarcinoma of the lung. J Med Assoc Thai 1998; 81: 794-8.
8. Mann GN, Wilczynski SP, Sager K, Grannis FW Jr. Recurrence of pulmonary mucinous cystic tumor of borderline malignancy. Ann Thorac Surg 2001; 71: 696.
9. Davison AM, Lowe JW, Da Costa P. Adenocarcinoma arising in a mucinous cystadenoma of the lung. Thorax 1992; 47: 129-30.
10. Monaghan H, Salter DM, Ferguson T. Pulmonary mucinous cystic tumour of borderline malignancy: a rare variant of adenocarcinoma. J Clin Pathol 2006; 55: 156.
11. Sasikumar S, Arjun P, Aleykutty, Geetha S. Mucinous cystadenoma of the lung presenting as localised bronchiectasis. J Assoc Physicians India 2005; 28: 176-7.
12. Graeme-Cook F, Mark EJ. Pulmonary mucinous cystic tumors of borderline malignancy. Hum Pathol 1991; 22: 185-90.
13. Mortman KD, Sugarbaker PA, Shmookler BM, DeGuzman VC, Soberman MS. Pulmonary metastases in pseudomyxoma peritonei syndrome. Ann Thorac Surg 1997; 64: 1434-6.
14. Roux FJ, Lantuéjoul S, Brambilla E, Brambilla C. Mucinous cystadenoma of the lung. Cancer 1995; 76: 1540-4.
15. Mortman KD, Sugarbaker PA, Shmookler BM, DeGuzman VC, Soberman MS. Pulmonary metastases in pseudomyxoma peritonei syndrome. Ann Thorac Surg 1997; 64: 1434-6.
16. Kragel PJ, Devaney KO, Meth BM, Linnoila I, Frierson HF Jr, Travis WD. Mucinous cystadenoma of the lung. A report of two cases with immunohistochemical and ultrastructural analysis. Arch Pathol Lab Med 1990; 114: 1053-6.
17. Dixon AY, Moran JF, Wesselius LJ, McGregor DH. Pulmonary mucinous cystic tumor. Case report with review of the literature. Am J Surg Pathol 1993; 17: 722-8.
18. Gao ZH, Urbański SJ. The spectrum of pulmonary mucinous cystic neoplasia: a clinicopathologic and immunohistochemical study of ten cases and review of literature. Am J Clin Pathol 2005; 124: 62-70.
19. Guimaraes AR, Wain JC, Mark EJ, Wittram C. Mucinous cystadenoma of the lung. AJR Am J Roentgenol 2004; 183: 282.
20. Traub B. Mucinous cystadenoma of the lung. Arch Pathol Lab Med 1991; 115: 740-1.
21. Bing Z, Adegboyega PA. Metastasis of small cell carcinoma of lung into an ovarian mucinous neoplasm: immunohistochemistry as

a useful ancillary technique for diagnosis and classification of rare tumors. Appl Immunohistochem Mol Morphol 2005; 13: 104-7.
22. Capaldo GR, Kunschner AJ, Amin RM. Multiple primary neoplasms. Ovarian carcinoid tumor, mucinous cystadenoma of low malignant potential tumor of left ovary, and adenocarcinoma of the colon. Arch Pathol Lab Med 1996; 120: 393-6.
23. Papla B, Malinowski E, Harazda M. Gruczolakotorbielak śluzowy płuca o granicznej złośliwości. Opis dwóch przypadków. Pol J Pathol 1996; 47: 87-90.

Adres do korespondencji

dr med. Wojciech Kądziołka
Oddział Chirurgii Klatki Piersiowej
Specjalistyczny Zespół Gruźlicy i Chorób Płuc
ul. Rycerska 2
35-241 Rzeszów
e-mail: wkchirklp@interia.pl