Badanie ultrasonograficzne sondą przezpochwową i sonoangiografia 3D u kobiet ze zmianami rozrostowymi endometrium

Transvaginal sonography and sonography 3D in women with endometrial hyperplasia

Mieczysław Chróściel[1], Artur Czekierdowski[2]

[1]Szpital Miejski w Kielcach; p.o. ordynatora: dr med. Leszek Wołowiec
[2]I Katedra i Klinika Ginekologii Onkologicznej i Ginekologii, Uniwersytet Medyczny w Lublinie,
kierownik Katedry i Kliniki: prof. dr hab. med. Jan Kotarski

Przegląd Menopauzalny 2008; 4: 210–216

Streszczenie

Cel pracy: Ocena korelacji pomiędzy grubością błony śluzowej macicy, dopplerowskimi wskaźnikami przepływu naczyniowego i sonoangiografią 3D u kobiet z rozrostami endometrium lub z rakiem błony śluzowej jamy macicy.

Materiał i metody: Grupę badaną stanowiło 80 kobiet, u 25 chorych potwierdzono obecność atypowych rozrostów w błonie śluzowej jamy macicy, a u pozostałych 55 stwierdzono obecność raka endometrium. Badanie ultrasonograficzne z obrazowaniem trójwymiarowym i oceną półilościową unaczynienia endometrium (wskaźniki VI, FI, VFI) wykonywano sondą przezpochwową 6–9 MHz (aparat GE Voluson 730, Austria). Porównano wyniki oceny ultrasonograficznej grubości i objętości endometrium, wartości wskaźników pulsacji (PI) i oporu (RI), maksymalnej szybkości skurczowej PSV z wybranymi parametrami klinicznymi, statusem menopauzalnym kobiet, ze stopniem zaawansowania oraz ze zróżnicowaniem histologicznym nowotworu złośliwego.

Wyniki: Grubość i objętość endometrium były istotnie statystycznie wyższe w rakach endometrium w porównaniu z rozrostami hiperplastycznymi (odpowiednio p=0,0004 i p=0,02). Status menopauzalny, stopień zróżnicowania histologicznego i zaawansowania klinicznego wpływały istotnie na grubość endometrium (odpowiednio p=0,02; p=0,03; p=0,04), lecz nie na jego objętość. Wskaźniki VI, FI i VFI różniły się istotnie w grupach kobiet z rozrostami i rakiem błony śluzowej macicy (odpowiednio p=0,009, p=0,05 i p=0,009). Status menopauzalny miał istotny wpływ na wartości wskaźników przepływu (p>0,01). Stopień zaawansowania klinicznego wpływał istotnie na wartości badanych wskaźników przepływu (VI: p=0,003; FI: p=0,02; VFI: p=0,03). Stwierdzono dodatnie korelacje pomiędzy dopplerowskimi wskaźnikami przepływu krwi w tętnicy macicznej oraz wskaźnikami przepływowo-naczyniowymi (p>0,02).

Wnioski: Badanie wskaźników przepływu naczyniowego w trójwymiarowej ultrasonografii i sonoangiografii dopplerowskiej może zwiększać dokładność diagnostyczną testów sonograficznych stosowanych w prognozowaniu istnienia rozrostów błony śluzowej jamy macicy. Wynik badania, sugerujący niskie ryzyko raka, pozwala na odstąpienie od niepotrzebnego niekiedy wyłyżeczkowania jamy macicy u części pacjentek z krwawieniami z jamy macicy.

Słowa kluczowe: rozrosty endometrium, rak endometrium, angiogeneza, badanie dopplerowskie, ultrasonografia trójwymiarowa

Summary

Aim: To assess correlation between endometrial thickness, Doppler blood flow indices and 3D in women with endometrial hyperplasia (EH) or endometrial cancer (EC).

Material and methods: We studied a group of 80 women in whom 55 cases of EC and 25 cases of EH were found. In all cases a transvaginal 6-9 MHZ probe and a Kretz Voluson 730 (Austria) equipment were used. Clinical data such as menopausal status, age, were compared with tumor histological grade, FIGO stage and preoperative sonography. Sonographical criteria included endometrial thickness and volume, Doppler blood flow indices PI, RI and PSV studied in the uterine artery as well as 3D vascularity and blood flow indices VI, FI and VFI.

Results: Endometrial thickness and volume were significantly different in groups with EH and EC (p=0.0004 and p=0.02, respectively). Menopausal status, histological grade and FIGO stage were correlated with endometrial thickness (p=0.02; p=0.03; p=0.04, respectively) but not with endometrial volume. Medians of VI FI i VFI were

Adres do korespondencji:
prof nadzw. UM **Artur Czekierdowski**, I Klinika Ginekologii Onkologicznej i Ginekologii, Uniwersytet Medyczny, ul. Staszica 16,20-081 Lublin,
tel. +48 81 532 78 47; e-mail: a.czekierdowski@am.lublin.pl

significantly different in both groups with EH and EC (p=0.009, p=0.05 and p=0.009, respectively). Menopausal status and clinical stage of EC were significantly correlated with VI: p=0.003; FI: p=0.02 VFI: p=0.03. Also, positive and significant correlations between 2D blod flow indices and 3D vascularity and flow indices were found (p>0.02).

Conclusions: Doppler assessment of vascularity and flow may be used as additional criteria allowing for better preoperative discrimination of endometrial hyperplasia and cancer. Low risk of malignancy based of sonographic and sonoangiographic criteria could safely exclude some patients from invasive procedures such as unnecessary endometrial biopsy.

Key words: endometrial hyperplasia, endometrial cancer, angiogenesis, doppler blood flow indices, 3D sonography

Rak błony śluzowej trzonu macicy jest obecnie jednym z najczęściej występujących nowotworów narządów płciowych kobiet. Wykrycie zmian nowotworowych w jamie macicy we wczesnym etapie ich rozwoju jest jednym z najważniejszych czynników prognostycznych u chorych na raka endometrium [1, 2]. Wykorzystywane w tym celu sonograficzne badanie sondami przezpochwowymi już od ponad 25 lat jest jedną z najlepszych metod wstępnej diagnostyki zmian w miednicy [3, 4]. W przeciwieństwie do zmian nowotworowych szyjki macicy oraz guzów sutka nie opracowano dotychczas precyzyjnych metod badań przesiewowych do rozpoznawania zmian rozrostowych endometrium. Ultrasonografia dopochwowa jest obecnie szeroko stosowanym sposobem do wstępnej oceny endometrium, wykorzystywanym w codziennej praktyce klinicznej [5, 6].

Pomiary grubości obu warstw błony śluzowej macicy w wielu badaniach klinicznych były dobrym parametrem podczas poszukiwania raka trzonu macicy u kobiet bez objawów przedmiotowych. Umowną cechą graniczną, obecnie szeroko wykorzystywaną w badaniach przesiewowych, w których poszukiwane są rozrosty i rak endometrium, jest grubość obu warstw równa 5 mm [6, 7]. Grubość endometrium ≤5 mm oznacza zwykle bardzo małe ryzyko raka endometrium [7]. Od czasu wprowadzenia do diagnostyki ginekologicznej sond przezpochwowych wysokiej rozdzielczości, sonograficzna ocena endometrium u kobiet z krwawieniami z jamy macicy polega na ocenie echostruktury endometrium i pomiarze największej grubości obu warstw błony śluzowej na przekroju podłużnym [8]. Obrazowanie trójwymiarowe umożliwia uwidocznienie endometrium w całej jamie macicy i ułatwia wykrywanie nawet niewielkich zmian, takich jak polipy i mięśniaki podśluzówkowe, a także obszary endometrium podejrzane o patologiczny rozrost [6–8].

Oprócz zmian morfologicznych możliwa jest też precyzyjna ocena unaczynienia zmian wewnątrz i wokół błony śluzowej macicy. Patologiczne unaczynienie jest częstym zjawiskiem towarzyszącym rozrostom nowotworowym [8, 9]. Wykrywanie nawet niewielkich naczyń – o ok. 100–200 μm średnicy – u kobiet z nowotworami narządów płciowych wewnętrznych w sonoangiografii dopplerowskiej jest możliwe, ale gęstość mikronaczyń oceniana może być praktycznie tylko w badaniu immunohistochemicznym materiału usuniętego z jamy macicy bądź w preparatach pooperacyjnych [10, 11]. Na ryc. 1. przedstawiono przykład badania 2D – pomiaru grubości endometrium i wskaźników przepływu dopplerowskiego PI i RI, oraz badania 3D – pomiaru objętości endometrium i oceny wskaźników VI, FI i VFI w trójwymiarowej sonoangiografii.

Materiał i metody

Badaniami objęto grupę 80 kobiet ze zmianami rozrostowymi i nowotworowymi endometrium, u których

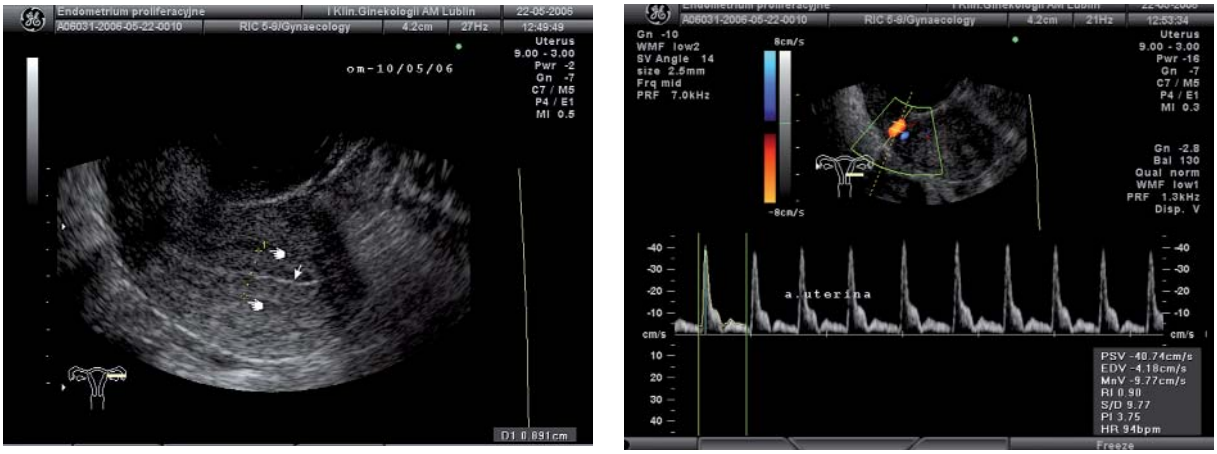

Ryc. 1. Przykład badania sonograficznego 2D macicy i endometrium. Pomiar grubości endometrium, która wynosi 8,9 mm (po prawej), i wskaźników przepływu dopplerowskiego w tętnicy macicznej (po lewej)

w latach 2003–2006 wykonano badanie ultrasonograficzne sondą dopochwową. Wszystkie chore były operowane w I Klinice Ginekologii Onkologicznej i Ginekologii Uniwersytetu Medycznego w Lublinie. Za menopauzę uznawano brak krwawień z macicy trwający dłużej niż 12 mies. u kobiet po 45. roku życia. Rozpoznanie rodzaju guza macicy weryfikowano za pomocą wyników pooperacyjnego badania histopatologicznego. Złośliwe nowotwory błony śluzowej trzonu macicy klasyfikowano zgodnie z kryteriami histologicznymi podanymi przez WHO. Stadium zaawansowania klinicznego określano za pomocą kryteriów podanych przez Międzynarodową Federację Ginekologów i Położników.

Ultrasonografia dopochwowa i badania indeksów przepływu w tętnicy macicznej

Badania ultrasonograficzne wykonano sondą dopochwową 5–9 MHz aparatu firmy Kretz Voluson 730. Sondy tego aparatu wyposażone były w opcje kolorowego i *power* angio dopplera. U każdej pacjentki oceniano budowę macicy i jajników w prezentacji B w celu wykluczenia obecności innych zmian patologicznych. Obecność dużych (>5 cm) mięśniaków zniekształcających jamę macicy dyskwalifikowała badaną z dalszej analizy do celów tej pracy. Na przekroju podłużnym mierzono w każdym przypadku grubość obu warstw błony śluzowej macicy w sposób opisany wcześniej [12, 13]. W dalszym ciągu badania za pomocą kolorowego kodowania przepływu identyfikowano położone wzdłuż szyjki macicy gałęzie wstępujące tętnic macicznych [14]. W opcji spektralnego dopplera po uzyskaniu przynajmniej trzech dobrej jakości fal przepływu obraz zatrzymano. Przy użyciu wbudowanego oprogramowania automatycznie obliczano wskaźniki pulsacji PI oraz oporu RI. Czas badania wynosił przeciętnie 10 min.

Do analizy statystycznej zakwalifikowano najniższe wartości wskaźników oporu i pulsacji i najwyższe wartości PSV w ocenianych naczyniach tętniczych badanego guza. W sytuacjach występowania zmian obustronnych wszystkie guzy oceniano za pomocą kolorowego i spektralnego dopplera, a do końcowej analizy zakwalifikowano ten, w którym wskaźniki pulsacji i oporu były najwyższe, a wartości PSV – najwyższe.

Badanie przy wykorzystaniu ultrasonografii trójwymiarowej

Po dokładnej ocenie macicy i przydatków w dwuwymiarowej prezentacji B aktywowano tryb skanowania objętościowego. Sondę ultrasonografu utrzymywano nieruchomo przez 8–12 s, podczas których zapisywano dane objętościowe uzyskane przez automatyczną rotację kryształów głowicy wokół kąta 95°. Pomiary wykonywano na zachowanym obrazie bryły po rotacji skanu o 180° co 30°, a więc na sześciu kolejnych przekrojach. Liczba przekrojów i płaszczyzny pomiaru zostały wybrane arbitralnie, podobnie do cytowanych w piśmiennictwie [15, 16]. W badaniu sonoangiograficznym 3D w każdym przypadku zmierzono wartości wskaźników VI, FI, VFI.

Analiza statystyczna

Uzyskane wyniki badań poddano analizie statystycznej. Wartości analizowanych parametrów mierzonych w skali nominalnej scharakteryzowano za pomocą liczebności i odsetka, a wartości w skali porządkowej za pomocą średniej arytmetycznej, odchylenia standardowego i zakresu zmienności. Pozostałe parametry z uwagi na skośny rozkład zmiennych oceniano za pomocą mediany i zakresu zmienności z wyliczeniem 25. i 75. percentyla. Normalność rozkładów badanych zmiennych ilościowych oceniano za pomocą testu W Shapiro-Wilka. Ze względu na brak zgodności z rozkładem normalnym do wykrycia istotności różnic między cechami niepowiązanymi dla dwóch grup użyto nieparametrycznego testu U Manna-Whitneya. Zależność zmiennych

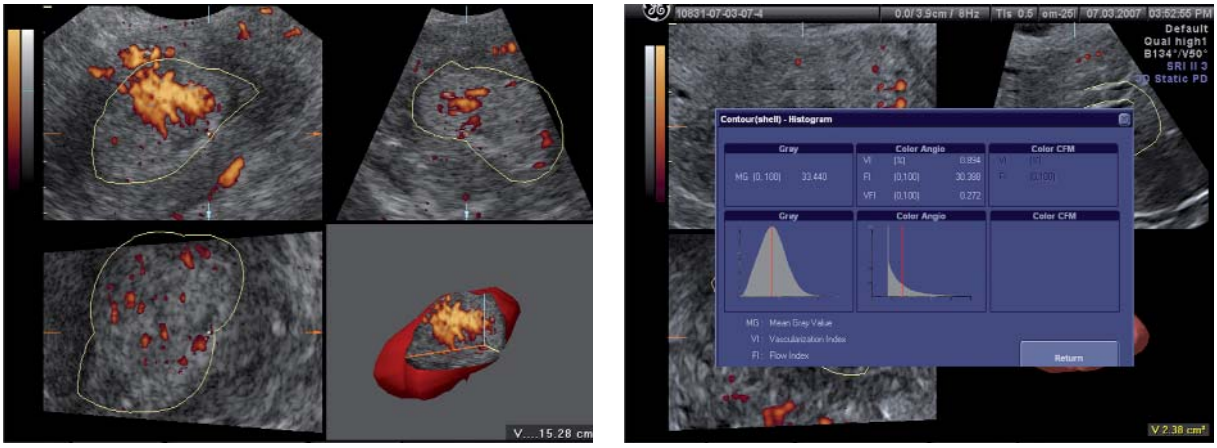

Ryc. 2. Przykład badania objętości endometrium (po prawej) i oceny wskaźników VI, FI i VFI w trójwymiarowej sonoangiografii (po lewej) u chorej na raka endometrium

oceniono za pomocą testu istotności współczynnika korelacji rang Spearmana. Przyjęto 5-procentowy błąd wnioskowania i związany z nim poziom istotności statystycznej p<0,05 wskazujący na istnienie istotnych różnic bądź zależności. Analizę statystyczną przeprowadzono za pomocą programu Statistica v.6.0 (Statsoft, Polska).

Wyniki

Średnia wieku badanej grupy wynosiła 58,8±11,4 roku (22–88 lat). W grupie badanej było 28 (35%) kobiet przed menopauzą oraz 52 (65%) po menopauzie. W grupie przedmenopauzalnej średnia wieku wyniosła 48,7±8,1 roku, natomiast w grupie pomenopauzalnej (n=52) 64,3±9,1 roku. Wśród chorych ze zmianami nowotworowymi endometrium (n=55) stopień zaawansowania klinicznego wg FIGO przedstawiał się następująco: w I stopniu zaawansowania były 42 chore, w II stopniu – 4, a w III stopniu – 9 chorych. Analizę grubości i objętości endometrium w zależności od rozpoznania histopatologicznego przedstawiono w tab. I. Z uwagi na skośny rozkład badanych cech ich wartości scharakteryzowano za pomocą mediany oraz 25. i 75. percentyla.

Stwierdzono statystycznie istotne różnice w grubości endometrium u kobiet przed menopauzą i po menopauzie pomiędzy poszczególnymi grupami (Z=–2,28; p=0,02). Ponadto grubość i objętość endometrium różniły się istotnie pomiędzy zmianami hiperplastycznymi a rakiem endometrium (odpowiednio Z=–3,49; p=0,0004 oraz Z=–2,20; p=0,02). Stopień zróżnicowania histologicznego oraz zaawansowania klinicznego wpływał istotnie na grubość endometrium (odpowiednio Z=–1,96; p=0.03 oraz Z=–1,86; p=0,04).

Wyniki oceny wskaźników przepływu krwi przy wykorzystaniu metody pulsacyjnego dopplera zaprezentowano w tab. II. Wartość mediany indeksu pulsacji PI w badanej grupie wynosiła 1,56 (0–3,15). W grupie zmian niezłośliwych mediana PI była nieco wyższa w porównaniu z grupą z rakiem endometrium, a różnice były bliskie istotności statystycznej (Z=1,76; p=0,07). Nie stwierdzono istotnych różnic w wartości PI w zależności od statusu menopauzalnego kobiet. W zmianach złośliwych wartości wskaźnika pulsacji nie różniły się w grupach w zależności od stopnia zróżnicowania histologicznego i zaawansowania klinicznego. Mediana wartości RI w tętnicy macicznej w badanej grupie wynosiła 0,76 (0–0,95), a wartości median RI nie różniły się istotnie pomiędzy zmianami złośliwymi i niezłośliwymi endometrium (Z=0,07; p=0,94). Nie stwierdzono również istotnych różnic w wartościach RI w grupie kobiet przed menopauzą i po menopauzie. W zmianach złośliwych endometrium wartości wskaźnika oporu nie różniły się w grupach w zależności od stopnia zróżnicowania histologicznego i zaawansowania klinicznego.

Ocena maksymalnej szybkości przepływu skurczowego (PSV) w tętnicy macicznej zmian złośliwych i niezłośliwych endometrium wykazała, że wartość mediany PSV w całej grupie badanej wynosiła 33,3 cm/s (0–97,9 cm/s). Różnice pomiędzy zmianami hiperplastycznymi a rakiem endometrium były istotne statystycznie (Z=1,21; p=0,22), co przedstawiono w tab. II. W zmianach niezłośliwych mediana PSV wynosiła 34,5 cm/s, natomiast w zmianach złośliwych endometrium PSV=29,6 cm/s. W analizowanej grupie obserwowano perfuzję zarówno o niskiej, jak i wysokiej prędkości przepływu skurczowego. Stwierdzono, że wartości PSV były wyższe u kobiet przed menopauzą w porównaniu z kobietami po menopauzie, a różnice te były istotne statystycznie (Z=2,47; p=0,01). Zarówno stopień zaawansowania klinicznego wg FIGO, jak i zróżnicowanie histologiczne rozrostu nowotworowego nie wpływały istotnie na wartości PSV.

Wyniki oceny wskaźników przepływu krwi w badanych zmianach złośliwych i niezłośliwych endometrium przy wykorzystaniu ultrasonografii trójwymiarowej (3D) VOCAL™ przedstawiono w tab. III. Wartość mediany wskaźnika unaczynienia (VI) w całej grupie badanej wynosiła 1,28 (0–51,59). W zmianach niezłośliwych media-

Tab. I. Wyniki pomiarów grubości i objętości endometrium w zależności od wybranych cech klinicznych i morfologicznych w badanej grupie chorych

	Mediana (zakres)	
Typ rozrostu	**Grubość (mm)**	**Objętość (cm³)**
endometrium hiperplastyczne (n=25)	11,8 (6,9–16,8)	7 (2,7–14,7)
rak endometrium (n=55)	18,7 (13–26,4)	11,1 (5,4–20,7)
Z; wartość p	**Z=–3,49; p=0,0004**	**Z=–2,20; p=0,02**
Status menopauzalny		
przed menopauzą (n=28)	13,45 (7,7–17,9)	8,26 (4,5–13,7)
po menopauzie (n=52)	17,7 (12,7–24,5)	9,4 (5,1–22,2)
Z; wartość p	**Z=–2,28; p=0,02**	Z=–1,3; p=0,19
Stopień zróżnicowania histologicznego		
G1+G2 (n=44)	10,45 (7,7–26,7)	13,8 (5,4–25,7)
G3 (n=11)	23,6 (17,9–28,5)	17,5 (6,9–29,6)
Z; wartość p	**Z=–1,96; p=0,03**	Z=–1,5; p=0,1
Stopień zaawansowania klinicznego		
FIGO I+II (n=42)	18,9 (12,6–23,5)	17,8 (5,4–20,7)
FIGO III (n=13)	22,7 (18,9–31,7)	18,5 (6,7–24,6)
Z; wartość p	**Z=–1,86; p=0,04**	Z=–1,2; p=0,16

Tab. II. Wybrane parametry kliniczne i morfologiczne oraz wartości wskaźników dopplerowskich przepływu krwi w tętnicy macicznej w badanej grupie kobiet

	Mediana (zakres)		
Parametr	**RI**	**PI**	**PSV (cm/s)**
endometrium hiperplastyczne (n=25)	0,76 (0,7–0,85)	1,6 (1,4–2,2)	36,18 (21,7–60,31)
rak endometrium (n=55)	0,74 (0,64–0,83)	1,38 (1,06–1,92)	30,4 (17,33–44,87)
Z; wartość p	Z=0,07; p=0,94	Z=1,76; p=0,07	Z=1,21; p=0,22
Status menopauzalny			
przed menopauzą (n=28)	0,76 (0,65–0,82)	1,7 (1,1–2,0)	41,7 (26,9–60,7)
po menopauzie (n=52)	0,75 (0,67–0,83)	1,5 (1,1–1,90	26,8 (17,3–39,5)
Z; wartość p	Z=0,07 p=0,94	Z=0,21; p=0,82	Z=2,47 p=0,01
Stopień zróżnicowania histologicznego			
G1+G2 (n=44)	0,74 (0,62–0,83)	1,32 (1,04–1,8)	32,2 (17,28–46,54)
G3 (n=11)	0,8 (0,71–0,89)	1,57 (1,3–2,31)	22,41 (17,4–48,25)
Z; wartość p	Z=–0,64 p=0,1	Z=–1,3; p=0,18	**Z=–2,7; p=0,78**
Stopień zaawansowania klinicznego			
FIGO I+II (n=42)	0,76 (0,66–0,83)	1,47 (1,14–1,62)	32,56 (18,3–44,8)
FIGO III (n=13)	0,69 (0,61–0,75)	1,16 (0,97–1,58)	18,5 (9,6–43,8)
Z; wartość p	Z=1,4 p=0,14	Z=1,69; p=0,09	Z=1,48; p=0,13

Tab. III. Wybrane parametry kliniczne i morfologiczne oraz wartości wskaźników przepływowo-naczyniowych ocenianych w ultrasonografii trójwymiarowej w badanej grupie kobiet

	Mediana (zakres)		
Parametr	**VI**	**FI**	**VFI**
endometrium hiperplastyczne (n=25)	0,83 (0,2–2,84)	26,29 (22,35–29,14)	0,19 (0,045–0,75)
rak endometrium (n=55)	2,04 (0,18–7,38)	28,18 (23,36–32,34)	0,53 (0,04–2,36)
Z; wartość p	**Z=–2,58; p=0,009**	**Z=–1,95; p=0,05**	**Z=–2,57; p=0,009**
Status menopauzalny			
przed menopauzą (n=28)	0,303 (0,005–2,1)	23,68 (8,38–28,37)	0,087 (0,001–0,56)
po menopauzie (n=52)	1,9 (0,24–6,47)	28,32 (24,13–33,01)	0,5 (0,06–1,92)
Z; wartość p	**Z=–2,8; p=0,0004**	**Z=–2,7; p=0,006**	**Z=–2,88; p=0,003**
Stopień zróżnicowania histologicznego			
G1+G2 (n=44)	1,64 (0,17–6,47)	28,04 (23,09–32,06)	0,45 (0,04–2,12)
G3 (n=11)	3,69 (0,43–7,93)	29,07 (24,99–33,94)	1,32 (0,1–2,360)
Z; wartość p	Z=–1,1; p=0,26	Z=–0,61; p=0,54	Z=–1,07; p=0,28
Stopień zaawansowania klinicznego			
FIGO I+II (n=42)	1,208 (0,16–4,94)	26,64 (23,17–29,78)	0,35 (0,04–1,41)
FIGO III (n=13)	4,7 (2,8–10,5)	31,41 (29,06–37,23)	1,83 (0,81–3,89)
Z; wartość p	**Z=–2,11;p=0,003**	**Z=–2,19; p=0,02**	**Z=–2,09; p=0,03a**

na VI była istotnie niższa (Z=–2,58; p=0,009) w porównaniu ze zmianami złośliwymi (odpowiednie mediany VI=0,336 i VI=2,066). U kobiet przed menopauzą wskaźnik unaczynienia był niższy w porównaniu z kobietami po menopauzie, a różnice pomiędzy grupami były istotne statystycznie (Z=–2,8; p=0,0004). W zmianach złośliwych endometrium stopień zróżnicowania histologicznego nowotworu nie miał istotnego wpływu na wartość VI. Stopień zaawansowania klinicznego wg FIGO istotnie wpływał na wartości VI. W zaawansowanych klinicznie zmianach złośliwych endometrium mediana wskaźnika unaczynienia była 2-krotnie wyższa w porównaniu ze zmianami wczesnymi (Z=–2,11; p=0,003).

Oceniając wskaźnik przepływu (FI), stwierdzono, że mediana FI w badanej grupie wynosiła 26,68 (0–45,01), w grupie zmian niezłośliwych FI=24,4, a w grupie chorych na raka błony śluzowej trzonu macicy mediana wartości FI była równa 28,3. Różnice pomiędzy tymi grupami były bliskie istotności statystycznej (Z=–1,95; p=0,06). Stwierdzono istotne różnice w wartościach FI w zależności od statusu menopauzalnego (Z=–2,7; p=0,006). Wyniki obliczeń przedstawiono w tab. III. W zmianach złośliwych wartości wskaźnika przepływu nie różniły się w grupach w zależności od stopnia zróżnicowania histologicznego, stwierdzono jednocześnie istotne różnice statystyczne w zależności od stopnia zaawansowania klinicznego (Z=–2,19; p=0,02).

Stwierdzono istotne zależności pomiędzy wskaźnikami przepływu krwi badanymi w sonoangiografii 2D (PI, RI, PSV) a wskaźnikami unaczynienia i przepływu krwi (VI, FI, VFI) w badaniu 3D USG. Wyniki przedstawiono w tab. IV.

Dyskusja

Uzyskane przez autorów niniejszej pracy wyniki wskazują, że grubość obu warstw endometrium różniła się istotnie pomiędzy zmianami złośliwymi i niezłośliwymi. Na wyniki pomiaru endometrium wpływały istotnie stopień zróżnicowania histologicznego i stopień zaawansowania klinicznego choroby. Nie ustalono dotąd jednoznacznych kryteriów postępowania u kobiety po menopauzie bez objawów krwawienia, u której w badaniu przezpochwowym USG stwierdzono endometrium o grubości ponad 5 mm. Nie jest też jasne, jaka powinna być wartość progowa tego parametru, która mogłaby sugerować konieczność przeprowadzenia biopsji. Grubość endometrium pozwala na dobre rozróżnienie pomiędzy brakiem znaczącej proliferacji i brak warstwy funkcjonalnej z występowaniem rozrostów, których jednym z rodzajów jest rak [6, 9]. Ogranicza to potrzebę przeprowadzenia biopsji u kobiet z objawami krwawienia tylko do tych, u których grubość endometrium jest większa od wartości oczekiwanej wynikającej z pomiaru sumy dwóch warstw i echa środkowego. Wartość progowa 4–5 mm podwójnej warstwy może zapewnić dobre wstępne rozróżnienie oczekiwanego wyniku badania histologicznego nawet pomimo zwiększonego odsetka wyników fałszywie pozytywnych [7]. Mogą one występować przede wszystkim w przypadku chorób łagodnych w rodzaju mięśniaków i polipów, które zazwyczaj nie są wykrywane przez ślepą biopsję.

Stwierdzenie zjawiska neowaskularyzacji może być istotnym elementem różnicującym pomiędzy zmianami złośliwymi i niezłośliwymi [8]. W badaniu sonoangiograficznym naczyń w nowotworach błony śluzowej jamy macicy przepływ w naczyniach w obrębie endometrium najczęściej jest obecny w postaci kilku nierównomiernie rozłożonych w obrębie echa endometrialnego naczyń. Wartości wskaźników PI i RI w tych naczyniach mogą być jednak zbliżone do tych, które występują w obrębie mięśniaków i polipów. Wartości PI i RI w tętnicach macicznych mogą być nieco niższe niż u chorych z rakiem endometrium. Wyniki pierwszych opublikowanych analiz sugerowały, że wartości RI mniejsze od 0,4 w naczyniach wokół endometrium są związane z częstym występowaniem nowotworu złośliwego, a wartości graniczne RI (0,4–0,5) mogły być powodem podejrzenia raka błony śluzowej trzonu macicy [17]. Zasugerowano też, że stwierdzenie obniżonych średnich wartości wskaźników oporu i pulsacji w tętnicach macicznych oraz zmiany rozkładu unaczynienia w obrębie echa endometrialnego mogą być pomocniczymi elementami w różnicowaniu nowotworów endometrium i innych zmian patologicznych jamy macicy [18].

W przedstawionej pracy analizowano też wartości wskaźników przepływu krwi w naczyniach i unaczynienia VI, FI, VFI w badanych zmianach złośliwych i niezłośliwych endometrium przy wykorzystaniu ultrasonografii trójwymiarowej. Stwierdzono różnice istotne statystycznie w zależności od statusu menopauzalnego i stopnia zaawansowania klinicznego nowotworu złośliwego. Przydatność pomiarów nowych wskaźników unaczynienia i przepływu (FI, VI, VFI) w błonie śluzowej jamy maci-

Tab. IV. Wyniki badania korelacji pomiędzy dopplerowskimi wskaźnikami przepływu krwi w tętnicy macicznej oraz wskaźnikami przepływowo-naczyniowymi zmian w endometrium ocenianymi w sonoangiografii trójwymiarowej

Badane zmienne	Współczynnik R	Wartość p
VI & PI–0,30	0,005	
VI & RI–0,31	0,004	
VI & PSV	–0,27	0,01
FI & PI–0,34	0,001	
FI & RI–0,35	0,001	
VFI & PI	–0,31	0,004
VFI & RI	–0,32	0,003
VFI & PSV	–0,26	0,01

cy u kobiet, obliczonych przy wykorzystaniu sonoangiografii trójwymiarowej, analizowali Stachowicz i wsp. [19]. Autorzy badali 123 kobiety z krwawieniem z jamy macicy w okresie okołomenopauzalnym, podzielone na grupy w zależności od rozpoznania histologicznego (endometrium zanikowe, endometrium proliferacyjne, endometrium wydzielnicze, hiperplazja i rak endometrium). Średnie wartości wskaźników unaczynienia VI, FI i VFI w grupie kobiet z rakiem endometrium wynosiły odpowiednio 5,464, 25,995 i 1,898 i były znacząco wyższe w porównaniu z pozostałymi grupami pacjentek. Wyniki tych badań wskazują, że trójwymiarowe pomiary objętości endometrium z oceną wskaźników unaczynienia i przepływu krwi mogą być cennym elementem prognostycznym, poprawiającym precyzję diagnostyczną ultrasonograficznej oceny patologicznych zmian endometrium.

Wyniki badań własnych oraz cytowanych powyżej pozwalają przypuszczać, że ultrasonografia trójwymiarowa, pozwalająca na precyzyjne obliczenia objętości endometrium, wspomagana dodatkowo sonoangiografią dopplerowską może podwyższać dokładność diagnostyczną testów sonograficznych stosowanych w prognozowaniu istnienia rozrostów błony śluzowej jamy macicy. Metoda ta może być bardzo pomocna w podejmowaniu decyzji terapeutycznej co do dalszej diagnostyki inwazyjnej lub przyjęcia postawy wyczekującej. Wynik badania sugerujący małe ryzyko raka może pozwolić na odstąpienie od niepotrzebnego niekiedy wyłyżeczkowania jamy macicy u części chorych z krwawieniami z jamy macicy.

Praca finansowana z grantu DS 119/2007 AM w Lublinie.

Piśmiennictwo

1. Epstein E, Skoog L, Isberg PE, et al. An algorithm including results of gray-scale and power Doppler ultrasound examination to predict endometrial malignancy in women with postmenopausal bleeding. Ultrasound Obstet Gynecol 2002; 20: 370-6.
2. Randelzhofer B, Prömpeler HJ, Sauerbrei W, et al. Value of sonomorphological criteria of the endometrium in women with postmenopasual bleeding: a multivariate analysis. Ultrasound Obstet Gynecol 2002, 19: 62-5.
3. Czekierdowski A, Źrubek H, Semczuk M. Badanie ultrasonograficzne sondą dopochwową w ocenie błony śluzowej kobiet po menopauzie. Gin Pol 1994; 65: 33-7.
4. Dańska A, Szpurek D, Kędzia H, Spaczyński M. Ultrasonografia dopplerowska w wykrywaniu zmian patologicznych błony śluzowej trzonu macicy. Gin Pol 1997; 68: 604-9.
5. Epstein E, Valentin L. Gray-scale ultrasound morphology in the presence or absence of intrauterine fluid and vascularity as assessed by color Doppler for discrimination between benign and malignant endometrium in women with postmenopausal bleeding. Ultrasound Obstet Gynecol 2006; 28: 89-95.
6. Ferrazzi E, Torri V, Trio D, et al. Sonographic endometrial thickness: a useful test to predict atrophy in patients with postmenopausal bleeding. An Italian multicenter study. Ultrasound Obstet Gynecol 1996; 7: 315-21.
7. Epstein E, Ramirez A, Skoog L, Valentin L. Transvaginal sonography, saline contrast sonohysterography and hysteroscopy for the investigation of women with postmenopausal bleeding and endometrium >5 mm. Ultrasound Obstet Gynecol 2001; 18: 157-62.
8. Alcázar JL, Galán MJ, Jurado M, López-García G. Intratumoral blood flow analysis in endometrial carcinoma: correlation with tumor characteristics and risk for recurrence. Gynecol Oncol 2002; 84: 258-62.
9. Opolskiene G, Sladkevicius P, Valentin L. Ultrasound assessment of endometrial morphology and vascularity to predict endometrial malignancy in women with postmenopausal bleeding and sonographic endometrial thickness > or = 4.5 mm. Ultrasound Obstet Gynecol 2007; 30: 332-40.
10. Fanelli M, Locopo N, Gattuso D, Gasparini G. Assessment of tumor vascularization: immunohistochemical and non-invasive methods. Intern J Biol Markers 1999; 14: 218-23
11. Salvesen HB, Gulluoglu MG, Stefansson I, Akslen LA. Significance of CD 105 expression for tumour angiogenesis and prognosis in endometrial carcinomas. APMIS 2003; 111: 1011-8.
12. Czekierdowski A, Smoleń A, Bednarek W, Kotarski J. Three dimensional sonography and 3D power angiography in differentiation of adnexal tumors. Ginekol Pol 2002; 73: 1061-70.
13. Stachowicz N, Czekierdowski A, Daniłoś J, Kotarski J. Zastosowanie trójwymiarowej ultrasonografii w ocenie objętości błony śluzowej macicy u kobiet z krwawieniami z jamy macicy. Gin Pol 2002; 76: 970-5.
14. Stachowicz N, Józefczak M, Czekierdowski A, Kotarski J. Ultrasonographic detection of endometrial thickness and uterine blood flow in perimenopausal women. Ginekol Pol 2000; 71: 1217-20.
15. Riccabona M, Nelson TR, Pretorius DH, Davidson TE. Distance and volume measurement using three-dimensional ultrasonography. J Ultrasound Med 1995; 14: 881-6.
16. Bordes A, Bory AM, Benchaib M, Rudigoz RC, Salle B. Reproducibility of transvaginal three-dimensional endometrial volume measurements with virtual organ computer-aided analysis (VOCAL) during ovarian stimulation. Ultrasound Obstet Gynecol 2002; 19: 76-80.
17. Kurjak A, Shalan H, Sosic A, et al. Endometrial carcinoma in postmenopausal women: evaluation by transvaginal color Doppler ultrasonography. Am J Obstet Gynecol 1993; 169: 1597-603.
18. Sawicki V, Spiewankiewicz B, Stelmachów J, Cendrowski K. Color Doppler assessment of blood flow in endometrial cancer. Eur J Gynaecol Oncol 2005; 26: 279-84.
19. Stachowicz N, Czekierdowski A, Daniłoś J, et al. Three-dimensional sonoangiography in diagnostic of endometrial hyperplasia and carcinoma. An assessment of vascularization indices and endometrial volume. Przegl Lek 2005; 62: 827-9.