Chirurgia estetyczna – nowy trend w seksuologii

Aesthetic surgery: a new trend in sexology

Anita Błażejewska, Artur Nowakowski, Andrzej Barwijuk, Zbigniew Lew-Starowicz

Zakład Seksuologii Medycznej i Psychoterapii, Centrum Medyczne Kształcenia Podyplomowego w Warszawie;
kierownik Zakładu: prof. dr hab. n. med. Zbigniew Lew-Starowicz

Przegląd Menopauzalny 2010; 5: 319–323

Streszczenie

W artykule przedstawiono przegląd dostępnych obecnie metod korekcji plastycznej zewnętrznych narządów płciowych żeńskich oraz oceniono ich zalety i ograniczenia.

Słowa kluczowe: wargi sromowe mniejsze, labioplastyka.

Summary

The purpose of this article is to review currently available methods of plastic correction of female external sexual organs and to delineate their advantages and limitations.

Key words: labia minora hypertrophy, labia minora asymmetry, laser labiaplasty.

Wstęp

Współczesna kobieta dąży do perfekcji w każdej dziedzinie życia. Obecnie przestaje jej wystarczać doskonałość na tle zawodowym i rodzinnym. Seksualność, która coraz rzadziej jest tematem tabu, to kolejny aspekt życia, który można i coraz częściej wydaje się, że trzeba, ulepszać. Modna stała się wiedza na temat orgazmu czy pozycji seksualnych. Kobieta szuka możliwości poprawy swojej atrakcyjności seksualnej i coraz częściej elementem poszukiwań staje się wizyta u chirurga plastycznego. O korekcji zmarszczek, liposukcji, poprawie wielkości i kształtu piersi wiemy wiele; coraz więcej Polek skorzystało lub w niedalekiej przyszłości skorzysta z takiej fachowej pomocy. W niniejszym artykule zostaną przedstawione dostępne w Polsce i coraz częściej wykonywane mniej znane zabiegi z zakresu chirurgii plastycznej w obrębie sromu i pochwy.

„Bitwę" o atrakcyjność narządów płciowych dolnej połowy ciała można rozpocząć od korekcji wyglądu warg sromowych większych i mniejszych. Obecnie coraz częściej wykonywanym zabiegiem jest labioplastyka, czyli korekcja wielkości warg sromowych mniejszych. Prawdopodobnie zainteresowanie kobiet tym typem operacji związane jest z coraz częstszym pokazywaniem okolic sromu w telewizji, Internecie czy w kolorowej prasie. Dotychczas głównym wskazaniem do tego typu operacji był znaczny przerost warg sromowych mniejszych, czyli hipertrofia, albo znaczna ich asymetria. Przerost warg sromowych mniejszych może być spowodowany różnymi czynnikami.

W piśmiennictwie jako czynniki etiologiczne wymienia się najczęściej: narażenie w okresie wczesnego dzieciństwa na androgeny lub estrogeny [1], przewlekłe podrażnienie, w tym pieluszkowe zapalenie skóry [2], mielodysplazję [3], zakażenie *Filaria sanguinis hominis* (zablokowanie odpływu chłonki), związane z tradycjnymi obrzędami – podwieszanie ciężarków, rozciąganie warg sromowych. Masturbacja czy wczesne rozpoczęcie życia seksualnego jako przyczyny przerostu warg sromowych mniejszych wydają się raczej anegdotyczne. Zwykle mówi się o podłożu idiopatycznym albo wrodzonym [4].

W jednym z badań oceniono histologicznie wycięte w trakcie labioplastyki fragmenty tkanki warg sromowych mniejszych u 40 operowanych pacjentek i nie stwierdzono żadnych odchyleń od stanu prawidłowego [7].

W badaniu opublikowanym w 1949 r. w grupie 2981 kobiet wargi sromowe mniejsze miały szerokość mniejszą od 2 cm u 87,7% z nich, 2 cm u 4,9%, 3 cm u 5,7%, 4–5 cm u 1,1% i ponad 5 cm u 0,7% [5]. W 1983 r. w pracy o chorobach sromu Friedrich zdefiniował hipertrofię warg sromowych mniejszych jako odległość pomiędzy brzegiem przyśrodkowym a bocznym wargi sromowej mniejszej, przekraczającą w najszerszym miejscu 5 cm [6]. Według

Adres do korespondencji:
Anita Błażejewska, Zakład Seksuologii Medycznej i Psychoterapii CMKP, ul. Czerniakowska 231, 00-416 Warszawa

innych badaczy, hipertrofię warg sromowych mniejszych rozpoznajemy, kiedy ich szerokość przekracza 4 cm [7, 8]. Zgodnie z klasyfikacją zaproponowaną przez Ricci i Pardo, hipertrofię można podzielić na trzy katagerie:

1. brak prawdziwej hipertrofii, czyli wargi sromowe mniejsze o szerokości do 2 cm, prawidłowej wielkości i bez strefy wzmożonego wzrostu, ale z defektem morfologicznym, takim jak asymetria;
2. hipertrofia średniego stopnia, czyli wargi sromowe mniejsze o szerokości 2–3 cm z obecną strefą wzmożonego wzrostu;
3. hipertrofia dużego stopnia, czyli szerokość warg sromowych mniejszych przekraczająca 4 cm ze strefą wzmożonego wzrostu lub bez niej.

Hipertrofia jest zwykle obustronna, tylko w ok. 10–15% występuje jednostronnie [7, 9]. Należy pamiętać, że wargi sromowe mniejsze typowo są asymetryczne. Decyzja o korekcji chirurgicznej warg sromowych mniejszych może mieć podłoże estetyczne, funkcjonalne albo psychologiczne. Czasami zbyt duże wargi sromowe mniejsze mogą utrudniać poruszanie się, siedzenie, uprawianie niektórych sportów, np. jeździectwa albo kolarstwa, sprawiać problemy związane z zachowaniem higieny osobistej albo po prostu zakłócać życie seksualne (utrudniają współżycie, są przyczyną dolegliwości bólowych lub dają poczucie nieatrakcyjności dla partnera lub dla samej kobiety) [7, 10, 11].

Nie tak rzadko rozmowa z pacjetką i wyjaśnienie, że wygląd jej warg sromowych mniejszych jest wariantem normy, jest wystarczającym postępowaniem w przypadkach, kiedy kobieta ma wątpliwości co do wylądu narządu rodnego, a wargi sromowe mniejsze nie spełniają kryteriów przerostu. Jednak jeśli stanowi to istotny problem funkcjonalny i estetyczny, decyzja o wykonaniu labioplastyki jest jak najbardziej słuszna i korzystna. Jest to operacja w zasadzie nieobarczona większymi komplikacjami, a w każdym wieku może przynieść bardzo wymierne korzyści fizyczne i psychosocjalne.

W 2000 r. opublikowano pracę oceniającą 163 przypadki labioplastyki, wykonane u pacjentek pomiędzy 12. a 67. rokiem życia (średnia wieku 26 lat) na Oddziale Ginekologii w Creteil we Francji [7]. Motywami decyzji kobiet o poddaniu się takiemu zabiegowi były w 87% przypadków względy estetyczne, w 64% dyskomfort związany z ubiorem, w 26% dyskomfort podczas ćwiczeń, w 43% dyspareunia. U żadnej pacjentki nie stwierdzono powikłań pooperacyjnych ani wczesnych, ani na wizycie kontrolnej po miesiącu od operacji. Zgodnie z wynikami badań ankietowych rezultat anatomiczny wg 93% pacjentek był satysfakcjonujący, estetyczny – wg 87%, a funkcjonalny – wg 93%. Cztery pacjentki (4%) stwierdziły, że drugi raz nie poddałyby się operacji.

Obecnie bierze się pod uwagę dwie możliwe grupy przyczyn braku satysfakcji z wykonanego zabiegu u pacjentek poddanych labioplastyce. Do grupy pierwszej – częstszej – zaliczane są przyczyny technicznie związane ze słabym efektem kosmetycznym lub funkcjonalnym. W drugiej grupie niezadowolonych pacjentek są kobiety, które mają nierealistyczne oczekiwania w stosunku do efektu operacji. Są to najczęściej starsze kobiety, które liczą na to, że taka zmiana fizyczna wpłynie korzystnie na sferę seksualną. Jednak bardzo często podłoże zaburzeń seksualnych jest bardziej złożone i może być związane np. ze stanem zdrowia seksualnego partnera. Dlatego tak istotny jest starannie zebrany wywiad seksuologiczny, dotyczący także wykorzystywania seksualnego w przeszłości czy też gwałtów. Należy jednak pamiętać, że czasami operacja może poprawić jakość życia seksualnego u tak obciążonych pacjentek [7].

Kobietom, które chciałyby się poddać takiej procedurze medycznej, należy również udzielić informacji dotyczących możliwych efektów niepożądanych. Niewątpliwą zaletą labioplastyki jest jej bezpieczeństwo i niewielka liczba powikłań. Najczęstszym z nich jest niewielkie rozejście rany pooperacyjnej, dotyczące ok. 7% przypadków. Zwykle dochodzi do niego na brzegu wargi sromowej mniejszej, który jest cienki i słabiej unaczyniony. Powikłanie to jest związane z nieco gorszym, ale nadal satysfakcjonującym pacjentki efektem końcowym. Innym – relatywnie częstym – powikłaniem jest pooperacyjna dyspareunia, jednak to zwykle zjawisko przejściowe. Ból pooperacyjny określany jest jako ból o słabym bądź średnim natężeniu; zwykle ustępuje do 7. doby po zabiegu i dobrze reaguje na przeciwbólowe leki nieopioidowe. Proces gojenia po labioplastyce trwa ok. miesiąca.

W ostatnich latach problem ustalenia wskazań do korekcji hipertrofii warg sromowych mniejszych coraz częściej dotyczy również młodzieży i dzieci [12]. Kreowanie w mediach wzorca idealnego sromu może być związane z powstaniem kompleksów u części nastolatek. Może to wpływać na opóźnienie u nich momentu inicjacji seksualnej ze względu na obawę, że ich anatomia jest nieprawidłowa i może spowodować odrzucenie przez potencjalnego partnera [12]. Pierwszym elementem leczenia proponowanym młodszym pacjentkom jest przede wszystkim poradnictwo dotyczące takich zagadnień, jak zapoznanie się z wariantami normy (szczególnie u dojrzewających dziewcząt – zaburzenia wizerunku własnego ciała), zasady prawidłowej higieny, zasady prawidłowego ubioru (m.in. unikanie zbyt obcisłych strojów). Ważna jest również edukacja matek dotycząca tego, że częstą przyczyną różnicy w wyglądzie między ich wargami sromowymi mniejszymi a wargami sromowymi ich córek jest np. brak owłosienia łonowego. Należy również poinformować pacjentki o możliwych powikłaniach pooperacyjnych, takich jak bliznowacenie, które może doprowadzić do przewlekłego bólu sromu, czy dyspareunia [13]. Zaburzenia czucia wg kilku autorów są rzadkim powikłaniem po labioplasty-

ce. W 1970 r. Sommerova, Malinovsky i wsp. nie stwierdzili różnicy w unerwieniu warg sromowych mniejszych u kobiet z hipertrofią warg sromowych mniejszych a grupą kontrolną (kobiety w wieku od 18. do 69. roku życia) [14, 16, 25].

Podczas badania ginekologicznego u dziewczynek i młodych kobiet ważna jest ocena owłosienia łonowego, ocena skóry (wykluczenie chorób dermatologicznych – *lichen sclerosus*, zapalenia pochwy, torbieli, tłuszczaków, ropni), warg sromowych większych (*childhood asymmetric labium majus enlargement* – CALME, czyli asymetryczne powiększenie warg sromowych większych u dzieci) i mniejszych, łechtaczki, ujścia cewki moczowej, przedsionka pochwy i odbytu [13]. Wargi sromowe mniejsze należy całkowicie rozciągnąć do pomiaru szerokości i ocenić pod kątem stopnia asymetrii. W przypadku kwalifikacji nastoletniej pacjentki do operacji niektórzy proponują wyznaczenie dolnej granicy wieku na poziomie 15–16 lat. Wydaje się, że decyzja podjęta w tym wieku będzie bardziej świadoma, a dodatkowo zostaje zmniejszone ryzyko dalszego niepożądanego wzrostu wargi sromowej po zabiegu.

Technika operacyjna

1. Najprostszą techniką jest prosta amputacja nadmiaru tkanki i zszycie brzegu nacięcia (rys. 1.) [17]. Dość rzadko po takim zabiegu dochodzi do skaryfikacji blizny, która może powodować przelekłe podrażnienie i znaczny dyskomfort w tej okolicy. Dużą ostrożność trzeba również zachować, preparując okolicę łechtaczki, aby nie zaburzyć występujących tu istotnych relacji anatomicznych. Większość chirurgów wykonuje eliptyczne nacięcie równoległe do podstawy wargi sromowej mniejszej, wycinając w ten sposób nadmiar tkanki, a następnie nacięcie zamyka pojedynczymi szwami. Nimfektomia nie zapobiega dyskomfortowi poperacyjnemu ani innym komplikacjom [13, 18]. Ponadto nie zostaje zachowany wolny brzeg wargi sromowej mniejszej, o większym stopniu pigmentacji, co wiąże się z gorszym efektem kosmetycznym [1, 3, 10, 11, 19].

2. Resekcja klinowa jest nowszą metodą, która ma za zadanie zachować naturalny kształt wargi sromowej mniejszej, zminimalizować wielkość rany i możliwej skaryfikacji. Wycinany jest segment w kształcie litery V, a brzegi nacięcia są zszywane przy użyciu szwów pojedynczych lub ciągłego szwu śródskórnego [7, 8, 19]. Ta technika coraz częściej zastępuje prostą nimfektomię ze względów funkcjonalnych. W warunkach fizjologicznych wejście do pochwy jest zamknięte przez stykające się ze sobą brzegami wolnymi wargi sromowe mniejsze. Ten typ redukcji nadmiaru tkanki eliminuje, odczuwane czasami przez pacjentki operowane pierwszą opisaną techniką, nieprzyjemne doznanie ścierania się powierzchni przyśrodkowych warg sromowych większych [7]. Natomiast w przypadku otwarcia wejścia do pochwy, np. podczas współżycia, wargi sromowe mniejsze stanowią fizjologiczną powierzchnię poślizgu sromu [7].

3. Metoda laserowa. W Klinice Ginekologii i Położnictwa w Santiago w Chile w latach 2003–2004 przeprowadzono w znieczuleniu miejscowym 55 labioplastyk z wykorzystaniem lasera u kobiet w wieku 10–55 lat (11% kobiet poniżej 20. roku życia) [20]. W pozycji ginekologicznej na przyśrodkowej powierzchni wargi sromowej mniejszej zaznaczano tuszem linie nacięcia, a następnie odbijano ją poprzez dotknięcie drugiej wargi sromowej w celu zachowania symetrii. Nadmiar tkanki był odcinany za pomocą neodymowego lasera kontaktowego (CLMD 60 Contact Laser Nd YAG; Surgical Laser Technologies Inc., Montgomeryville, PA, USA) o mocy 10 W. Przeciwbólowo stosowano ketoprofen dożylnie i doustnie leki z grupy NLPZ (waldekoksyb w dawce 10 mg/dobę) zwykle do 4.–5. doby pooperacyjnej. Zazwyczaj pacjentki określały ból jako minimalny lub średni, który trwał zwykle do 5. doby.

Labioplastykę przeprowadzano w ramach hospitalizacji dziennej w trybie planowym – pacjentka mogła wyjść ze szpitala już 3 godz. po zabiegu. Sama procedura trwała średnio 35 min. Natomiast w przypadku, kiedy wykonywano labioplastykę wraz z perineoplastyką lub założeniem TOT, hospitalizacja trwała 24 godz., zaś 48 godz. w przypadku histerektomii pochwowej. Kontrolę pooperacyjną przeprowadzono w 7. dobie i po miesiącu. Dwa miesiące po operacji pacjentki wypełniły kwestionariusz badający satysfakcję. Bardzo zadowolonych z wyniku było 91% operowanych. Żadna z pacjentek nie była niezadowolona. Według zwolenników tej techniki jej przewagą jest mniejsza utrata krwi, czystsze pole operacyjne oraz rzadsze wykonywanie korekcji symetrii.

Efekt kosmetyczny zabiegu zmniejszenia warg sromowych mniejszych można poprawić poprzez powiększenie i ujędrnienie warg sromowych większych. Dzięki temu zmniejsza się dysproporcja między wielkością warg, co poprawia odczucia estetyczne i zwiększa poczucie atrakcyjności kobiety. Zabiegiem coraz chętniej wykonywanym w gabinetach jest wstrzyknięcie kwasu hialuronowego w wargi sromowe większe. Kwas ten stosowany jest powszechnie do korekcji zmarszczek nasady nosa, fałdów nosowo-wargowych, opadających kącików ust, policzków, warg, bruzd nosowo-łzowych, piersi, pośladków i łydek. Ten naturalny polisacharyd, będący elementem skóry i tkanki łącznej, występuje we wszystkich organizmach żywych, nie powoduje uczuleń, a jego efekt kosmetyczny polega na nadaniu tkankom objętości i jędrności oraz przywróceniu prawidłowych konturów.

Podaje się go podskórnie w znieczuleniu miejscowym podczas serii zabiegów [21]. W zależności od miejsca podania dostosowuje się gęstość, wielkość cząsteczki i ilość preparatu. Czas pozostawania w organizmie, czyli trwałość, jest uzależniony od miejsca podania i rodzaju zastosowanego preparatu. W przypad-

ku ust wynosi on 6 mies., fałdów nosowo-wargowych i kącików ust ok. roku, a piersi i pośladków nawet do 2 lat. Po zabiegu należy utrzymać stałą wagę ciała, nie odchudzać się, gdyż spalaniu w pierwszej kolejności ulega kwas hialuronowy. Nie poleca się również korzystania z solarium. Przeciwwskazaniami do zabiegu są: reakcja nadwrażliwości na kwas hialuronowy w przeszłości, stany zapalne, infekcja lub przewlekła choroba skóry. Powikłaniami po podaniu kwasu hialuronowego mogą być podrażniena skóry lub wysypki. Występują one jednak bardzo rzadko.

Przeszczep własnej tkanki tłuszczowej stosowany jest do wypełniania zmarszczek, korekcji kształtu wargi, leczeniu blizn, modelowania kształtu struktur anatomicznych. Może być wykorzystany do powiększania i ujędrniania warg sromowych większych.

Pobieranie i podawanie tkanki tłuszczowej odbywa się w warunkach sali operacyjnej. Efekt utrzymuje się do 2 lat. Znaczna część materiału (do 66%) wchłania się, w miejscu podania pozostaje ok. 30% tkanki tłuszczowej. Trzykrotnie powtórzony zabieg w ciągu ok. 1,5 roku daje efekt utrzymujący się nawet do 10 lat. Po zabiegu pacjentka nie powinna się odchudzać. Zaburzenia krzepnięcia krwi, przewlekłe choroby metaboliczne i infekcje są przeciwwskazaniami do przeprowadzenia takiej procedury.

Wnioski

1. Hipertrofia warg sromowych mniejszych to nie patologia, ale często wariant normy.
2. Asymptomatyczne przypadki nie są wskazaniem do operacji, chyba że pacjentka sobie jej życzy ze względów estetycznych bądź psychologicznych.
3. Zakres i technikę operacji należy przedyskutować z pacjentką.
4. Techniki powiększania warg sromowych większych poprzez zmniejszenie dysproporcji wielkości mogą znacznie poprawiać efekt estetyczny zabiegu.

Zdjęcia wykorzystane w pracy zostały udostępnione przez Klinikę Kobiet Medifem dr. Andrzeja Barwijuka.

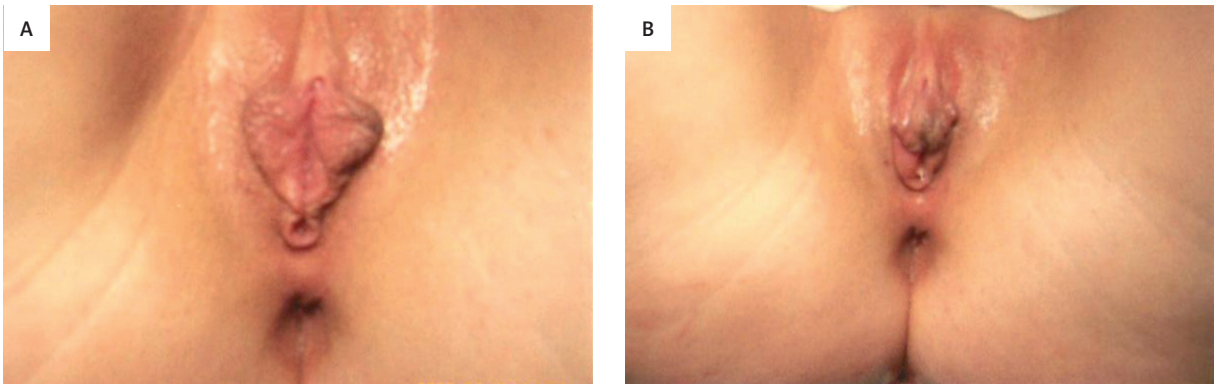

Ryc. 1A–B. Przerost warg sromowych mniejszych średniego stopnia u 25-letniej nieródki – stan przed labioplastyką i bezpośrednio po tym zabiegu, wykonanym techniką wycięcia środkowej części warg sromowych mniejszych w kształcie litery V

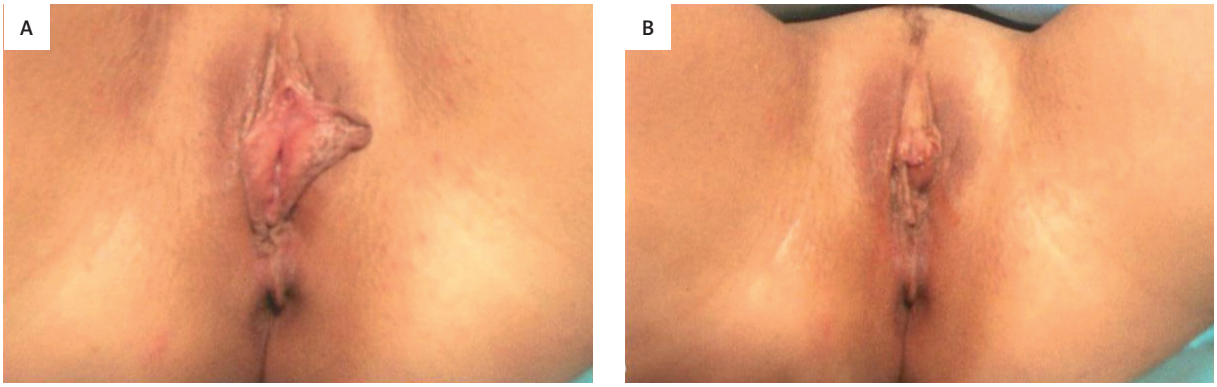

Ryc. 2A–B. Asymetria warg sromowych mniejszych. Lewa warga znacznie większa od prawej – stan przed labioplastyką i bezpośrednio po tym zabiegu, wykonanym techniką wycięcia środkowej części wargi sromowej mniejszej w kształcie litery V

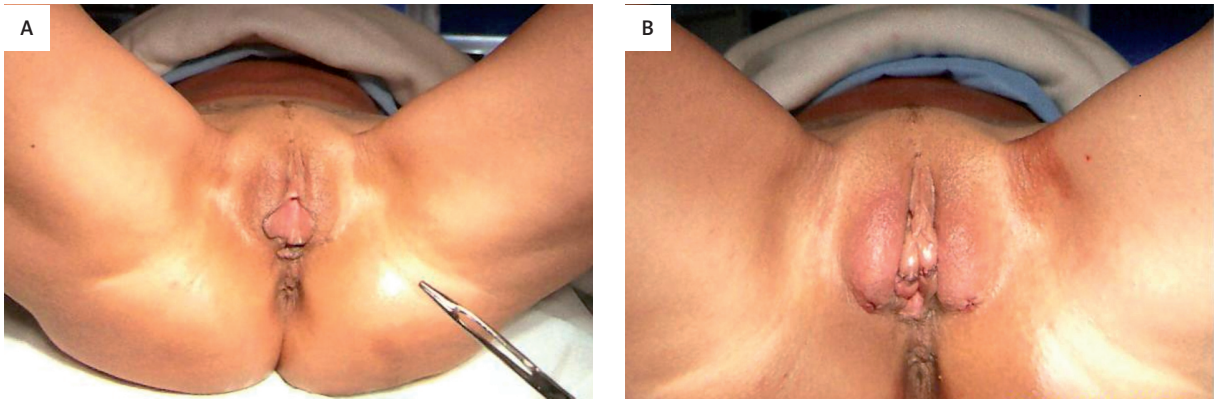

Ryc. 3A–B. Przerost warg sromowych mniejszych średniego stopnia – stan przed labioplastyką i bezpośrednio po tym zabiegu, wykonanym techniką wycięcia środkowej części warg sromowych mniejszych w kształcie litery V oraz po przeszczepieniu własnej tkanki tłuszczowej w okolicę warg sromowych większych

Piśmiennictwo

1. Chavis WM, La Ferla JJ, Niccolini R. Plastic repair of elongated, hypertrophic labia minora: a case report. J Reprod Med 1989; 34: 373–5.
2. Choil HY, Kim KT. A new method for aesthetic reduction of labia minora (the depithelialized reduction labioplasty). Plast Reconstr Surg 2000; 105: 419-22.
3. Kato K, Kondo A, Gotoh M, et al. Hypertrophy of labia minora in myelodysplastic women: labioplasty to ease clean intermittent catheterization. Urology 1988; 31: 294-9.
4. Giraldo F, Gonzalez C, De Haro F. Central wedge nymphectomy with a 90-degree Z-plasty for aesthetic reduction of the labia minora. Plast Reconstr Surg 2004; 113: 1820-7.
5. Dickinson RL. Human and sex anatomy. Williams and Wilkins, Baltimore 1949.
6. Friedrich EG. Vulvar Disease. 2nd ed. WB. Saunders, Philadelphia 1983.
7. Rouzier R, Louis-Sylvestre C, Paniel BJ, et al. Hypertrophy of labia minora: experience with 163 reductions. Am J Obstet Gynecol 2000; 182: 35.
8. Munhoz AM, Filassi JR, Ricci MD, et al. Aesthetic labia minora reduction with inferior wedge resection and superior pedicle flap reconstruction. Plast Reconstr Surg 2006; 118: 1237.
9. Maas SM, Hage JJ. Functional and aesthetic labia minora reduction. Plast Reconstr Surg 2000; 105: 1453.
10. Gowen RM, Martin VL. Labia minora reduction in an iron-lung disabled woman. Obstet Gynecol 1988; 71: 488-9.
11. Hodgkinson DJ, Hait G. Aesthetic vaginal labioplasty. Plast Reconstr Surg 1984; 74: 414-6.
12. Reddy J, Laufer M. Hypertrophic Labia Minora. J Ped Adolesc Gynecol 2010; 23: 3-6.
13. Radman H. Hypertrophy of the labia minora. Obstet Gynecol 1976; 48: 78-80.
14. Sommerova J, Malinovsky L, Martincik J. Sensory nerve endings in hypertrophy of the human labium minus pudenda. Folia Morphol (Praha) 1974; 22: 266-7.
15. Malinovsky L, Sommerova J. Sensory nerve endings in the human labia pudenda and their variability. Folia Morphol (Praha) 1973; 21: 351-3.
16. Malinovsky L, Sommerova J, Martincik J. Quantitative evaluation of sensory nerve endings in hypertrophy of labia minora pudenda in women. Acta Anat (Basel) 1975; 92: 129-44.
17. Emans SJ, Laufer MR, Goldstein D. Pediatric and Adolescent Gynecology. 5th ed. Lippincott Williams and Wilkins, Philadelphia 2005.
18. Fliegner JR. Vulval varicosities and labial reduction. Aust N Z Obstet Gynaecol 1997; 37: 129-30.
19. Laufer MR, Galvin WJ. Labial hypertrophy: a new surgical approach. Adolesc Pediatr Gynecol 1995; 8: 39-41.
20. Pardo V, Solà P, Ricci E. Guilloff. Laser labioplasty of labia minora. Int J of Gynecol Obst 2006; 93: 38-43.
21. www.plasticsurgeryadvisor.com.