DOI: 10.5114/pm.2013.33425

Czy można zapobiec konsekwencjom menopauzy dla skóry?

How to prevent menopausal consequences for skin?

Dorota Wojnowska

Gabinet Dermatologiczny, Indywidualna Praktyka Lekarska w Lublinie

Przegląd Menopauzalny 2013; 1: 69–77

Streszczenie

Współcześnie 1/3 życia kobiet przypada na okres po menopauzie. Istotne przeobrażenia hormonalne dokonujące się w tym czasie w organizmie kobiety prowadzą do zmian w strukturze i funkcjonowaniu skóry. Starzenie hormonalne charakteryzuje się atrofią naskórka, suchością i ścieńczeniem skóry, formowaniem drobnych zmarszczek i opóźnionym gojeniem ran. W starzeniu skóry twarzy biorą udział zarówno czynniki wewnętrzne – genetyczne i hormonalne, jak i zewnętrzne – przede wszystkim przewlekła ekspozycja na promienie słoneczne. Układowe lub miejscowe estrogenowe leczenie zastępcze poprawia grubość skóry, zawartość kolagenu, syntezę włókien sprężystych i nawilżenie skóry. Jednak długotrwałe leczenie zastępcze estrogenami może powodować działania uboczne, dlatego też poszukuje się alternatywnych metod terapii skóry. W pracy omówiono możliwości poprawy jakości skóry, w tym różne preparaty dermatologiczne i niechirurgiczne techniki zabiegowe.

Słowa kluczowe: menopauza, starzenie skóry, estrogen, kosmeceutyki, toksyna botulinowa, wypełniacze, peeling, laser.

Summary

Currently, women spend one-third of their lives in a postmenopausal state. At this time significant hormonal changes occur, leading to marked structural and functional skin alterations. Hormonal aging of the skin is linked to such symptoms as: epidermal atrophy, dryness, thinning, fine wrinkling and delayed wound healing. Facial aging is caused by both intrinsic factors – hormonally and genetically determined – and extrinsic, especially chronic sun exposure. Systemic or local estrogen replacement therapy makes it possible to improve skin thickness, the level of total skin collagen, synthesis of elastic fibers and skin moisture. Long-term estrogen replacement therapy may lead to harmful side effects, so other effective methods are being researched. This article discusses possible ways of treatment used for skin rejuvenation: different dermatological preparations and nonsurgical techniques.

Key words: menopause, skin aging, estrogen, cosmeceuticals, botulinum toxin, fillers, chemical peel, laser.

Na podstawie aktualnej wiedzy można powiedzieć, że coraz dokładniej poznawane są mechanizmy starzenia. Szczególne emocje i zainteresowanie budzi starzenie się skóry. Wciąż jednak istnieją liczne niewiadome, brak jest dobrych biologicznych markerów starzenia oraz obiektywnej „miary" wieku. Tymczasem wydłuża się życie ludzi, szczególnie w krajach wysoko rozwiniętych. Średnia długość życia kobiet w Polsce wynosi 80,59 roku. Według danych opublikowanych przez Główny Urząd Statystyczny (GUS) za najbardziej długowieczne w Europie można uznać Francuzki, Hiszpanki, Szwajcarki i Włoszki. Średnia długość ich życia wynosi ponad 84 lata [1]. W związku z wydłużaniem się życia ludzi rośnie zainteresowanie metodami poprawy jego jakości oraz przeciwdziałaniem efektom starzenia. Obserwuje się ciągły rozwój technik medycznych służących poprawie wyglądu skóry. Zainteresowanie dermatologią estetyczną jest coraz bardziej powszechne, poza tym rośnie zapotrzebowanie na niechirurgiczne sposoby poprawy wyglądu. Z danych opublikowanych przez Amerykańskie Towarzystwo Chirurgów Plastycznych wynika, że odnotowuje się ciągły wzrost mało inwazyjnych procedur estetycznych. W 2011 r. w USA przeprowadzono prawie 12,2 mln tego typu zabiegów, z tego 5,7 mln zabiegów z użyciem toksyny botulinowej (5-procentowy wzrost w stosunku do roku poprzedniego), prawie 2 mln procedur z użyciem wypełniaczy tkanek miękkich (7-procentowy wzrost) oraz 900 tys. zabiegów mikro-

Adres do korespondencji:
Dorota Wojnowska, Gabinet Dermatologiczny, Indywidualna Praktyka Lekarska, ul. Solna 3/12A, 20-022 Lublin

dermabrazji (9-procentowy wzrost) [2]. Techniki iniekcyjne oraz zabiegi laserowe częściowo zastępują oraz doskonale uzupełniają bardziej inwazyjne procedury chirurgiczne, np. blefaroplstykę czy lifting.

Wiele zagadnień z pogranicza medycyny i estetyki, np. cellulit nasilający się w okresie menopauzy, wciąż jest słabo poznanych, z niewielką bazą dobrej wiedzy medycznej, a większość doniesień ma głównie charakter popularny lub marketingowy. Problem starzenia się skóry budzi emocje w czasach kreowanej przez media mody na wieczną młodość i atrakcyjność fizyczną. Nowa gałąź w medycynie, medycyna antystarzeniowa (*anti-aging*), zaistniała jako realna potrzeba w związku z faktem, że ludzie żyją dłużej, a chcą żyć lepiej i zdrowiej.

Starzenie się skóry

Starzenie się skóry jest zewnętrznym, widocznym dla innych objawem starzenia się całego organizmu. Zmiany dokonujące się w skórze mają charakter ciągłego i wieloczynnikowego procesu, dotyczą wszystkich warstw skóry, doprowadzając do obniżenia jej jakości i funkcji. Spowolnieniu ulega proces proliferacji i regeneracji komórek, upośledzeniu – gojenie ran, zmniejsza się produkcja potu i łoju, dochodzi do osłabienia bariery naskórkowej, funkcji immunologicznej, termoregulacyjnej i metabolicznej. Proces starzenia rozpoczyna się już od momentu osiągnięcia dojrzałości. W przypadku skóry, która jest narażona na działanie rozmaitych czynników zewnątrzpochodnych, przede wszystkim promieni słonecznych, widoczne starzenie skóry (tzw. *true aging*) jest wypadkową procesów związanych ze starzeniem genetycznym, chronologicznym, hormonalnym i zewnątrzpochodnym. W różnych okolicach anatomicznych może dominować określony typ starzenia, np. na twarzy, karku i grzbietach rąk przeważają procesy związane ze starzeniem zależnym od promieniowania UV. W miejscach zwykle chronionych odzieżą dominuje starzenie chronologiczne i hormonalne (ryc. 1. i 2.). Szacuje się, że wcześnie rozpoczęta właściwa ochrona przeciwsłoneczna mogłaby zredukować objawy starzenia skóry nawet o 80%. Wiek metrykalny często nie odpowiada wiekowi biologicznemu, a starszy wygląd może sugerować bardziej nasilone starzenie organizmu [3].

Estrogeny a starzenie hormonalne

Postępujące od okresu menopauzy starzenie się skóry kobiet nazywane jest starzeniem hormonalnym. Związane jest przede wszystkim z niedoborem steroidów płciowych oraz, w mniejszym stopniu, innych hormonów o właściwościach juwenilnych. Poszczególne elementy skóry pozostają pod silną kontrolą hormonów płciowych, przede wszystkim estrogenów, które wywierają wpływ na skórę za pośrednictwem jądrowych receptorów estrogenowych (ER) α i β oraz na drodze nieklasycznej, polegającej na inicjowaniu szybkiej kaskady sygnałów wewnątrzkomórkowych po związaniu się estrogenu z receptorem błonowym. Dystrybucja ER w skórze zależy od okolicy ciała. W skórze twarzy i skórze owłosionej głowy znajduje się duża ilość tych receptorów [4]. Badania Thorntona i wsp. wykazały, że w skórze dominuje receptor β, obecny w keratynocytach naskórka, fibroblastach skóry, komórkach śródbłonka i w mieszkach włosowych skóry głowy [5]. Estrogeny stymulują proliferację keratynocytów, jednocześnie hamując ich apoptozę. Tym samym korzystnie wpływają na grubość żywych warstw naskórka i warstwę rogową. Estrogeny pobudzają aktywność fibroblastów, produkcję włókien kolagenowych i glikozaminoglikanów. Pozytywnym efektem działania estrogenów jest pobudzenie procesów gojenia w skórze poprzez wpływ na odbudowę unerwienia, reepitelizację i ziarninowanie [4, 6]. Skóra jest narządem ochronnym, ale także bierze czynny udział w reakcjach immunologicznych, metabolicznych i endokrynnych. Należy podkreślić, że

Ryc. 1. Skóra tułowia z cechami starzenia chronologicznego/hormonalnego – kobieta, 68 lat, widoczne liczne punkty rubinowe

Ryc. 2. Skóra twarzy z cechami starzenia zewnątrzpochodnego – kobieta, 70 lat

skóra jest nie tylko celem dla hormonów płciowych, ale także produkuje i uwalnia estrogeny w związku z aktywnością aromatazy. Starzenie hormonalne klinicznie manifestuje się ścieńczeniem naskórka i skóry właściwej, wiotkością i utratą gęstości oraz suchością skóry. W okresie menopauzy dość radykalnie zmniejsza się zawartość kolagenu oraz ilość macierzy pozakomórkowej w skórze właściwej. Wyraźnie zmniejsza się rozmiar przydatków skóry oraz ich zdolność sekrecyjna. Spadek ilości wydzieliny łojowej osłabia płaszcz lipidowy i barierę naskórkową. Poza tym pogarsza się uwodnienie skóry ze względu na zmniejszenie produkcji glikozaminoglikanów, w tym silnie higroskopijnego kwasu hialuronowego. Oba zjawiska skutkują pogłębiającą się suchością skóry [6]. Z wiekiem zmniejsza się wysokość i ilość brodawek skórnych nawet o połowę, przez co maleje powierzchnia przylegania naskórka do skóry właściwej [3]. Biologicznym następstwem tego procesu jest osłabienie wymiany tlenowej i odżywczej między skórą właściwą a naskórkiem. Spadek ekspresji kolagenu w strukturach kotwiczących granicy naskórkowo-skórnej powoduje dalsze osłabienie tej struktury, tendencję do pęcherzy i wiotkość skóry. W okresie pomenopauzalnym nasila się atrofia tkanki podskórnej twarzy w następstwie utraty mechanizmów regulujących aktywność adipocytów. Komórki tłuszczowe w tej okolicy tracą zdolność do lipogenezy, magazynowania tłuszczów i ulegają inwolucji. Szczególnie nasilona lipodystrofia ma miejsce w obszarze policzków, dołów skroniowych i oczodołów. Skóra traci wcześniejsze „podparcie" i przemieszcza się ku dołowi. Barwa skóry starzejącej się jest ciemniejsza niż skóry młodej, co ma związek z atrofią naskórka i prześwitywaniem głębszych warstw skóry. Zdegenerowane włókna kolagenu powodują woskowy kolor skóry u osób starszych. Już w latach 80. ubiegłego stulecia wykazano, że w ciągu 15 lat po menopauzie średni linijny spadek zawartości kolagenu w skórze wynosi 2,1% na rok, a grubości skóry 1,13% na rok. Jednocześnie do największej utraty kolagenu dochodzi w ciągu pierwszych 5 lat menopauzy, a szczególnie w okresie 6 miesięcy od ostatniej miesiączki [7, 8]. Badania na zróżnicowanej etnicznie grupie 107 kobiet we wczesnym okresie pomenopauzalnym (średnio 1,8 roku po ostatniej miesiączce) niestosujących hormonalnej terapii zastępczej (HTZ) wykazały różny model starzenia skóry. Dokładnej ocenie poddano ilość i głębokość zmarszczek oraz twardość skóry. Wykazano, że podstawowe różnice w jakości skóry dotyczyły ilości zmarszczek, a nie twardości skóry. Kobiety rasy kaukaskiej miały najwięcej, zaś kobiety rasy czarnej najmniej zmarszczek. Zmiany twardości skóry korelowały z czasem, jaki upłynął od ostatniej miesiączki, jednak tylko w grupie białych pacjentek. Postępujący spadek zawartości kolagenu i wody w skórze pozostaje w związku z zachodzącymi zmianami hormonalnymi. Autorzy pracy postulują, że na wystąpienie zmarszczek ma wpływ głównie wiek metrykalny i kolor skóry. Na zmiany twardości skóry wpływa niedobór estrogenów związany z menopauzą i czas jej trwania. Z badania wynika, że suplementacja estrogenów może redukować twardość skóry, natomiast w mniejszym stopniu wpływa na zmarszczki, które wiążą się zwykle z uszkodzeniem posłonecznym, niereagującym na terapię estrogenową [9]. Wielokrotnie wykazano korzystny wpływ estrogenów na skórę. Do badań wykorzystano różne metody: immunohistochemiczne, ultrasonograficzne, analizowano biopsje skóry, wykonywano profilometrię i obiektywne metody instrumentalne. Jednak długotrwała systemowa HTZ obarczona jest ryzykiem działań niepożądanych. Należy także podkreślić, że starzenie się skóry nie jest wskazaniem do HTZ. Poszukuje się skutecznego i zarazem bezpiecznego leczenia alternatywnego, które może obejmować estrogeny aplikowane miejscowo, fitoestrogeny i selektywne modulatory receptora estrogenowego (*selective estrogen receptor modulator* – SERM) [4]. Badania z zastosowaniem kremu estrogenowego w czterech różnych stężeniach przeprowadzone na grupie kobiet w wieku pomenopauzalnym (średnio 75 lat) i analogicznej wiekowo grupie mężczyzn wykazały skuteczność miejscowej terapii tylko na skórze bez cech fotostarzenia. Aplikacja specyfiku estrogenowego przez 2 tygodnie na skórę okolicy biodra u kobiet spowodowała wzrost zawartości prokolagenu I i III oraz białka kolagenu I. Stosowanie kremu z estrogenem na uszkodzoną przez słońce skórę twarzy i przedramienia w badanej grupie nie spowodowało zmian ilości kolagenu w skórze. Badanie potwierdza brak skuteczności miejscowej terapii estrogenowej na skórze z dominującym fotostarzeniem [10]. Optymistycznie patrzy się w stronę nowych SERM. Badania nad raloksyfenem – zarówno eksperymentalne z wykorzystaniem hodowli ludzkich fibroblastów, jak i ocena wpływu leku na skórę kobiet w wieku pomenopauzalnym – dają nadzieję na opóźnienie hormonalnego starzenia skóry. Istnieją doniesienia o korzystnym wpływie SERM na procesy gojenia ran i bliznowacenie. Wykazano, że tamoksyfen hamuje proliferację nieprawidłowych fibroblastów w keloidach. Aktualna wiedza o SERM pozwala mieć nadzieję na wykorzystanie ich w kontrolowaniu procesu starzenia skóry, poprawie warunków gojenia ran i zapobieganiu formowania blizn przerosłych [4].

Rodzaje zmarszczek

Zmiany struktury skóry prowadzą do formowania się zmarszczek. Typowe dla starzenia hormonalnego są delikatne, bibułkowate zmarszczki (tzw. atroficzne) oraz pogłębianie się naturalnych fałdów skóry o charakterze grawitacyjnym. Inne typy zmarszczek, np. mimiczne, mogą występować już u bardzo młodych osób i są związane z wysoką ekspresją określonych mięśni twarzy. Jednak z czasem zmarszczki mimiczne utrwa-

lają się i pogłębiają, ponieważ postępuje proces tzw. miostarzenia. Powtarzające się skurcze mięśni mimicznych powodują uszkodzenie mechaniczne włókien kolagenowych i elastycznych w podścielisku skóry, a jej naprężenia przenoszą się na fibroblasty i obecne na ich powierzchni integryny. Fibroblasty nabywają pewnych cech komórki kurczliwej (miofibroblast), np. poprzez wzrost ekspresji aktyny i miozyny. Skurcz fibroblastów pociąga fałd skórny w głąb skóry, powodując utrwalenie się zmarszczki. Inny typ zmarszczek (tzw. elastotyczny) dominuje na twarzy u osób z objawami fotostarzenia. W tym przypadku zmarszczki są następstwem zmian zwyrodnieniowych w tkance łącznej skóry właściwej powstałych pod wpływem promieni UV. Zmarszczki elastotyczne należą do grupy zmarszczek statycznych. Nawet po rozciągnięciu skóry nie znikają całkowicie. Do tej grupy należą też tzw. zmarszczki senne, które powstają w wyniku powtarzającego się przygniatania skóry podczas snu. Zmarszczki mimiczne z czasem utrwalają się, stają zmarszczkami statycznymi. Zmarszczki grawitacyjne, typowe dla menopauzy, mają związek z osłabieniem włókien sprężystych, wiotkością skóry i tendencją do obwisania [11]. Spotykane w piśmiennictwie skale zmarszczek, np. Lemperle'a czy zmodyfikowana Fitzpatricka, służą unifikacji głębokości różnych zmarszczek. Skale te wykorzystywane są do weryfikacji skuteczności różnorodnych metod poprawy wyglądu skóry, np. procedur laserowych [12]. Rycina 3. przedstawia typowe dla okresu pomenopauzalnego zmarszczki twarzy.

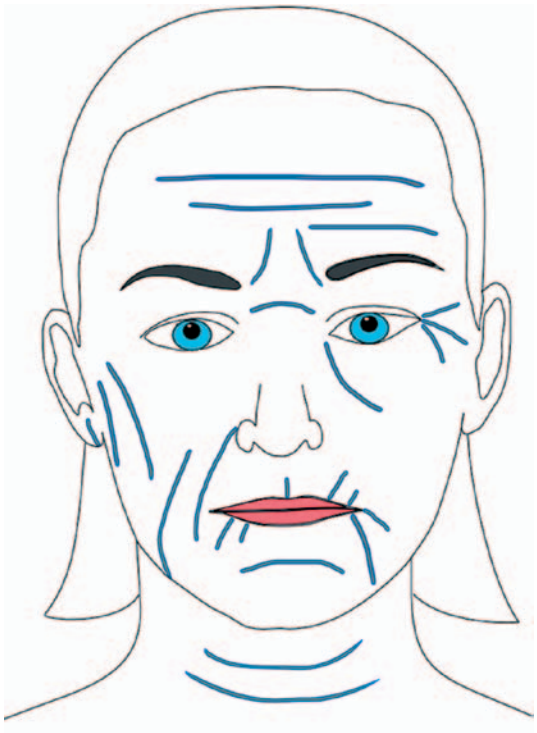

Ryc. 3. Lokalizacja różnych typów zmarszczek w wieku pomenopauzalnym

Fotostarzenie skóry

Skóra odsłonięta, np. twarz, szyja, okolica mostka, grzbiety rąk, pozostaje narażona na przewlekłe działanie promieni słonecznych. U osób niestosujących skutecznej fotoprotekcji w ciągu życia rozwijają się objawy starzenia zewnątrzpochodnego. Może ono wiele lat wyprzedzać starzenie chronologiczne. Nasilenie fotostarzenia jest uzależnione od fototypu skóry, charakteru i częstości ekspozycji na słońce, stylu życia *etc*. Klinicznie charakteryzuje się żółtawym odcieniem skóry, jej nierównym pogrubieniem, szorstkością powierzchni, ogniskami rogowacenia i głębokimi zmarszczkami. Naturalne, delikatne wcześniej zmarszczki mimiczne pogłębiają się i uwydatniają. Stopniowo wraz z wiekiem na skórze mogą pojawiać się teleangiektazje i inne zmiany naczyniowe, ogniska elastozy, plamy barwnikowe, duże otwarte zaskórniki i raki skóry [3]. Zwykle na twarzy dominują objawy fotostarzenia, zaś na skórze chronionej odzieżą, np. na pośladkach, przeważa starzenie chronologiczne i hormonalne. W tabeli I przedstawiono najważniejsze różnice między starzeniem chronologicznym a fotostarzeniem skóry.

Pielęgnacja skóry dojrzałej w domu

Skóra dojrzała z cechami starzenia zewnątrz- i wewnątrzpochodnego potrzebuje stosowania aktywnych specjalistycznych kosmetyków, tzw. kosmeceutyków, zawierających składniki działające ochronnie i regenerująco. Kobietom w okresie menopauzalnym poleca się preparaty pielęgnacyjne o działaniu naprawczym, skierowane na określone problemy kosmetyczne. W przypadku dominacji objawów fotostarzenia poleca się przede wszystkim kosmetyki i leki miejscowe zawierające retinol i jego pochodne. Poza tym stosuje się produkty zawierające α-hydroksykwasy (AHA) i antyoksydanty. Ważną grupę kosmeceutyków dla wszystkich grup wiekowych stanowią preparaty fotoochronne. W przypadku dominacji cech starzenia hormonalnego (cienkie zmarszczki, wiotkość skóry, obwisanie) polecane są produkty zawierające przede wszystkim fitoestrogeny, peptydy i cukry. Korzystnie działają także składniki wspomagające proces tworzenia kolagenu, np. witamina C i retinol. Efekt leczniczy po zastosowaniu kosmeceutyku wynika nie tylko z zawartości aktywnych składników, ale także z właściwych systemów nośnikowych, np. liposomów i nanosomów. Aktywność preparatu kosmetycznego zależy także od tego, jak skomponowano jego recepturę oraz jak przetworzono składniki w kremy, żele czy emulsje, aby jednocześnie utrzymać integralność składników i dostarczyć je do miejsca docelowego w skórze. Nowoczesne technologie produkcji kosmeceutyków pozwalają na penetrację cząsteczek aktywnych w głąb skóry tak, aby oddziaływały na jej określone elementy. Profesjonalnie dobrana

Tab. I. Różnice pomiędzy starzeniem hormonalnym skóry a fotostarzeniem

Różnice kliniczne i mikroskopowe	
starzenie hormonalne skóry	**fotostarzenie skóry**
skóra cienka, gładka	skóra szorstka, pogrubiała nierównomiernie
kolor: jasny, blady, jednolity	kolor: żółtawy, ziemisty
powierzchnia: gładka	powierzchnia: nierówna, np. rogowacenia
zmarszczki: delikatne, bibułkowate	zmarszczki: głębokie bruzdy
zmiany barwnikowe: brak lub nieliczne	zmiany barwnikowe: plamy soczewicowate, piegi, rogowacenia, hipomelanoza plamista
zaskórniki: brak	zaskórniki: duże otwarte zaskórniki (zespół *favre-racouchot*)
zmiany naczyniowe: punkty rubinowe, skóra blada – zmniejszony przepływ włośniczkowy	zmiany naczyniowe: teleangiektazje, jeziorka żylne, wynaczynienia
suchość skóry: tak	suchość skóry: tak
keratynocyty: starzenie, wzrost różnicowania elastoza: nie	keratynocyty: układ chaotyczny, możliwa atypia elastoza: posłoneczna, tzw. rzekome blizny gwiaździste, skóra romboidalna
zmiany przednowotworowe: nie	zmiany przednowotorowe: często, rogowacenia słoneczne, róg skórny, świetlne zapalenie czerwieni wargowej
raki skóry: nietypowe	raki skóry: możliwe
przydatki: inwolucja gruczołów łojowych, możliwe rozszerzone ujścia, inwolucja gruczołów potowych, redukcja ilości włosów	przydatki: zmienione, hiperplazja gruczołów łojowych; rozszerzenie górnej części mieszka włosowego
skóra luźna, „nadmiar" skóry	skóra mało sprężysta, obwisanie
kolagen: spadek ilości	kolagen: dezorganizacja/redukcja kolagenu

i systematyczna pielęgnacja skóry stanowi prostą metodę podtrzymania dobrej kondycji skóry lub poprawy jej wyglądu. Po 50. roku życia skóra kobiet potrzebuje bardzo intensywnego nawilżania, najlepiej preparatami o formule bogatej w lipidy. Dodatek substancji o właściwościach okluzyjnych, np. wazeliny, parafiny, wosków, cholesterolu czy kwasów tłuszczowych, hamuje przeznaskórkową utratę wody, uzupełnia lipidy warstwy rogowej, uszczelnia i uelastycznia naskórek. Przywrócenie właściwego nawilżenia skórze dojrzałej zmniejsza widoczność drobnych zmarszczek. Podstawowa zasada pielęgnacji w okresie pomenopauzalnym nie zmienia się: rano stosuje się kosmetyki ochronne (filtry, antyoksydanty), a na noc preparaty odżywcze i regenerujące.

Kosmeceutyki antystarzeniowe

Najlepiej udokumentowane badaniami działanie antystarzeniowe wykazują retinoidy, czyli pochodne witaminy A. W preparatach kosmetycznych występują w postaci retinolu, aldehydu, propionianu i palmitynianu retinolu (estry). Najaktywniejsza forma to kwas retinowy (*trans-retinoic acid*; tretinoina), który dostępny jest jako lek na receptę. W skórze odbywają się przemiany retinolu do retinaldehydu, a następnie do kwasu retinowego. Najsłabiej w skórze działają estry witaminy A, najsilniej – kwas retinowy. Preparaty witaminy A normalizują proces rogowacenia naskórka, zwiększają liczbę mitoz w keratynocytach, stymulują ich różnicowanie, jednocześnie zmniejszając ilość atypowych keratynocytów. Retinoidy, a szczególnie kwas retinowy, stymulują proliferację i aktywność fibroblastów w skórze właściwej. Efektem tego jest wzrost produkcji glikozaminoglikanów, kolagenu (I, III, VII) i fibryliny, co przekłada się na poprawę nawilżenia, wzrost grubości i elastyczności skóry. Retinoidy stymulują także powstawanie nowych naczyń w skórze oraz hamują aktywność metaloproteinaz [11]. Szczególnie spektakularne efekty obserwuje się po lekach miejscowych zawierających tretinoinę. W celu uniknięcia objawów podrażnienia zaleca się „przyzwyczajanie" skóry poprzez stopniowe zwiększanie częstości stosowania początkowo 2–3 razy w tygodniu, następnie coraz częściej, aż do wprowadzenia codziennych aplikacji. Dodatkowe użycie kremu nawilżającego pozwala zniwelować objawy suchości i nadmiernego złuszczania naskórka. Stosowany miejscowo beta-karoten ma przede wszystkim działanie antyoksydacyjne [11]. Preparaty z pochodnymi witaminy A należy stosować przez wiele miesięcy, pamiętając o kosmetyku fotoochronnym rano. Kosmeceutyki z hydroksykwasami, głównie AHA, np. z kwasem glikolowym i mlekowym, mają działanie korneolityczne, redukują grubość warstwy rogowej, wygładzają powierzchnię naskórka. W przypadku skóry dojrzałej i starzejącej się preparaty z hydroksykwasami wykorzystuje się w celu poprawy bariery naskórkowej, nawilżenia i rozjaśnienia przebarwień. Kwas glikolowy, związek o najmniejszej cząsteczce spośród wszystkich AHA, działa także jako substancja torująca, wspomagając wchłanialność in-

nych substancji aktywnych, np. estradiolu lub retinolu [13]. Hydroksykwasy w dużych stężeniach stosowane są od dawna w zabiegach peelingów chemicznych. W pielęgnacji skóry z objawami starzenia stosuje się także kosmeceutyki z peptydami. Kosmetyczne peptydy to krótkie łańcuchy zbudowane z kilku aminokwasów, odwzorowujące fragmenty np. kolagenu. Technologia bioaktywnych peptydów rozwinęła się dzięki pracom nad procesem gojenia ran. Peptydy stosowane w kosmetologii dzieli się na:

- sygnalizacyjne, czyli stymulujące syntezę białek,
- inhibitory neurotransmiterów,
- peptydy o funkcji nośnikowo-sygnalizacyjnej.

Peptydy tzw. sygnalizacyjne aktywują fibroblasty warstwy brodawkowatej do produkcji nowych białek: kolagenu I i IV, elastyny i fibronektyny. Takie działanie wykazuje pentapeptyd KTTKS, który działa dodatkowo na syntezę niektórych glikozaminoglikanów. Efektem aktywności peptydów jest wzrost grubości skóry oraz naprawa strefy przylegania naskórkowo-skórnego. Klinicznie skóra staje się gładsza, a zmarszczki się spłycają [11, 13]. Bardzo krótki łańcuch, zaledwie dwuaminokwasowy, ma karnozyna (β-alanina, histydyna). Wykazano, że karnozyna ma właściwości antyoksydacyjne, ochronne wobec włókien podporowych skóry, poza tym korzystnie wpływa na długość życia fibroblastów. Spotykane w kosmetykach argirelina i adenoksyna to peptydy hamujące aktywność neurotransmiterów, np. argirelina jest inhibitorem acetylocholiny. Istnieją możliwości wykorzystania tego peptydu, np. w produktach do mezoterapii, w celu uzyskania efektu relaksacyjnego podobnego do toksyny botulinowej. W nowoczesnych kosmeceutykach antystarzeniowych jako składnik aktywny pojawia się cukier z drzewa bukowego. Związek ten aktywuje syntezę glikozaminoglikanów oraz kolagenu I i VII [11].

Bardzo ważnymi produktami kosmetycznymi o działaniu profilaktycznym są preparaty fotoochronne. Ograniczając lub istotnie blokując wpływ promieni słonecznych (zarówno UVB, jak i UVA) na skórę, hamują jej starzenie i powstawanie innych zmian UV-zależnych. Kosmetyki fotoochronne zawierają dwa rodzaje substancji: filtry chemiczne i ekrany fizyczne. Filtry chemiczne absorbują określony zakres promieni UV. Przykładem tego typu związków są np. benzofenony, oktokrylen, Parsol 1789, Tinosorb M. Filtry fizyczne nie pochłaniają, a odbijają lub rozpraszają promienie słoneczne. Tlenek cynku, tytanu i dwutlenek tytanu pełnią funkcję ekranów mineralnych. Obecnie w celu maksymalnej ochrony przeciwsłonecznej i ograniczenia zawartości filtrów chemicznych (mogą alergizować) często dodaje się substancje mineralne. Wciąż żaden filtr nie zapewnia 100-procentowej protekcji. Rekomenduje się użycie ok. 2 mg preparatu/cm² skóry, co praktycznie jest rzadko osiągane [14]. Zaleca się, aby stosować minimum pół łyżeczki kremu na skórę twarzy i taką samą ilość na szyję. Poza wartością faktora ochronnego (SPF dla UVB i PPD dla UVA) istotna jest także ilość zużytego kosmetyku i częstotliwość aplikacji. W celu utrzymania właściwej ochrony przeciwsłonecznej kosmetyk należy nakładać na skórę co 2–3 godziny. Rosnąca na rynku ilość kosmeceutyków powoduje dezorientację klientów, którzy poszukują pomocy w doborze najwłaściwszego produktu. Dokładna ocena kondycji skóry, w tym oszacowanie nasilenia procesów starzenia hormonalnego i fotostarzenia, są kluczowe w opracowaniu programu pielęgnacji i leczenia zabiegowego.

Fitoestrogeny w nutriceutykach i kosmeceutykach

Cennym składnikiem kosmeceutyków dla kobiet w wieku pomenopauzalnym są fitoestrogeny – niesteroidowe związki pochodzenia roślinnego, które wykazują strukturalne podobieństwo do estrogenów. Od kilku lat fitoestrogeny poddawane są intensywnym badaniom w kontekście profilaktyki chorób związanych z menopauzą. Izoflawony, w szczególności genisteina, wykazują duże powinowactwo do receptorów estrogenowych β, które szczególnie obficie występują w skórze twarzy. Zatem klinicznie izoflawony mogą zachowywać się jak SERM. Doświadczenia z nutraceutykami są zachęcające [4]. Także miejscowa aplikacja fitoestrogenów stymuluje działania naprawcze w skórze oraz wywiera efekt antyoksydacyjny i przeciwzapalny. Genisteina stymuluje syntezę kolagenu, jednocześnie hamując aktywność metaloproteinaz macierzy. Miejscowa aplikacja izoflawonów w chemicznej formie aktywnych aglikonów jest korzystna nie tylko dla skóry z cechami starzenia hormonalnego, ale może być wykorzystywana w profilaktyce fotostarzenia i w terapii cellulitu. Badania eksperymentalne wykazały fotoprotekcyjne właściwości genisteiny wynikające z aktywności antyoksydacyjnej. Blokowanie fotouszkodzenia DNA i hamowanie ekspresji onkoprotein pod wpływem UVB redukuje nie tylko ryzyko oparzenia słonecznego, ale także nowotworzenia w przyszłości [15]. Właściwa forma chemiczna, zastosowanie nośników liposomalnych oraz połączenie z innymi klasycznymi składnikami o działaniu antystarzeniowym (witaminy, antyoksydanty) poprawia skuteczność fitoestrogenów [16]. Badanie porównujące działanie kremów z 0,01-procentowym estradiolem i 4-procentową genisteiną w grupie kobiet w wieku pomenopauzalnym wykazało większą skuteczność aplikacji estrogenów. Zaobserwowano poprawę grubości naskórka, wzrost liczby brodawek skóry, ilości fibroblastów i utkania naczyniowego. Krem z fitoestrogenem także korzystnie wpływał na jakość naskórka i unaczynienie skóry [17]. Wciąż nadzieję budzą aktywne preparaty do leczenia miejscowego, np. kremy estrogenowe, jednak potrzebne są dalsze badania szacujące bezpieczeństwo i optymalny schemat terapii. Dłuższy czas życia i aktywności kobiet skłania lekarzy do poszu-

kiwania nowych leków, technik i materiałów do walki ze starzeniem się skóry. Możliwości zabiegowe poprawy wyglądu skóry sukcesywnie rosną i łącznie z właściwą pielęgnacją skóry oraz zdrowym trybem życia zapewniają podtrzymanie młodego wyglądu.

Zabiegi lekarskie dla skóry dojrzałej

Stały rozwój technik zabiegowych w medycynie estetycznej stwarza wiele możliwości poprawy wyglądu skóry dojrzałej. Początkowo zabiegi skupiały się na eliminowaniu pojedynczych lub określonych grup zmarszczek przy użyciu toksyny botulinowej i wypełniaczy. Z czasem doświadczenie i nowe produkty dały możliwość większej indywidualizacji zabiegów. Ocena stanu klinicznego z jednej strony oraz oczekiwania pacjentki z drugiej pozwalają ustalić cały program terapeutyczny obejmujący poprawę jakości skóry i usunięcie niedoskonałości tak, aby nadać rysom twarzy harmonijny wygląd. Skóra w okresie pomenopauzalnym jest sucha, ścieńczała, wiotka, zmarszczki pogłębiają się, a owal twarzy staje się niewyraźny. Dodatkowo mogą być obecne cechy fotostarzenia, np. ogniska rogowacenia, elastozy i teleangiektazje. Z gamy zabiegów dermatologii estetycznej dla skóry dojrzałej poleca się procedury korygujące opisane zaburzenia, ukierunkowane na poprawę nawilżenia, jakości naskórka, grubości skóry, zabiegi ujędrniające, przeciwzmarszczkowe i uzupełniające utraconą objętość. Plamy barwnikowe typowe dla fotostarzenia, np. plamy soczewicowate, można obecnie skutecznie usuwać laserowo.

Zmarszczki tzw. mimiczne, czyli spowodowane aktywnością mięśni twarzy, skutecznie, choć tylko czasowo niwelują wstrzyknięcia toksyny botulinowej typu A. Mięśniówka gładzizny powodująca tzw. lwią zmarszczkę jest najczęstszym miejscem podania toksyny botulinowej. Relaksacja mięśni i wygładzenie zmarszczek następuje kilka dni po iniekcji. Efekt utrzymuje się 4–6 miesięcy. Popularność zabiegów z toksyną botulinową wynika z faktu, że zabieg jest krótki (trwa ok. 10 minut), prawie niebolesny, obarczony niewielkim ryzykiem powikłań, a efekty kliniczne spektakularne. Głębokie zmarszczki, z komponentą statyczną wymagają często dodatkowego uzupełnienia objętości przez podanie wypełniacza (np. kwasu hialuronowego). Toksyna botulinowa stosowana jest także do usuwania np. zmarszczek poprzecznych czoła, zmarszczek w okolicy zewnętrznego kąta oka (tzw. kurzych łapek), promienistych zmarszczek wokół ust, opadania kątów ust, pofałdowania skóry brody i zmarszczek na szyi. Zabiegi estetyczne z jej użyciem wykonywane są od początku lat 90. XX w., a w 2002 r. zyskały oficjalną akceptację *Food and Drug Administration* (FDA) do usuwania zmarszczek gładzizny. Należy podkreślić, że w przypadku bardzo cienkiej i wiotkiej skóry efekty estetyczne po zastosowaniu toksyny botulinowej nie są zadowalające. W tych przypadkach należy wcześniej poprawić grubość i napięcie skóry, wykonując zabiegi mezoterapii, peelingi, wstrzyknięcia kwasu hialuronowego lub *resurfacing* laserowy.

Wypełnienia estetyczne tkanek miękkich mają długą historię. Już na początku XX w. jako materiał wypełniający stosowano parafinę, ale często obserwowano powikłania w postaci *parafinoma*. Pierwszym materiałem pochodzenia biologicznego zastosowanym do wypełnień, rekonstrukcji i korekty objętości twarzy była autologiczna tkanka tłuszczowa. Następnie wprowadzano różne zarówno czasowe (np. kolagen bydlęcy), jak i trwałe (np. Artecoll, Artefill) materiały wypełniające. Wstrzyknięcia preparatów zawierających stabilizowany kwas hialuronowy i iniekcje toksyny botulinowej to obecnie złoty standard w terapii zmarszczek. Współcześnie na rynku jest wiele wypełniaczy tkankowych, które różnią się substancją aktywną, np. stabilizowany kwas hialuronowy, kolagen ludzki, hydroksyapatyt wapnia, kwas poli-L-mlekowy. Ze względu na permanentny charakter korekty, odsetek powikłań i trudności w ich leczeniu, obecnie rzadko stosuje się wypełniacze trwałe (np. silikon, Artecoll, Aquamid). W Polsce i na świecie najczęściej podaje się wypełniacze na bazie kwasu hialuronowego, poza tym hydroksyapatyt wapnia i kwas L-polimlekowy. Kwas hialuronowy w przeciwieństwie do kolagenu nie wykazuje swoistości tkankowej i gatunkowej, poza tym nie jest immunogenny i alergizujący. Jego właściwości fizyczne jako materiału do wypełnień zależą od masy cząsteczki i stopnia usieciowania polimeru. Jest substancją silnie higroskopijną, dlatego struktura sieci preparatu w połączeniu z wodą przywraca skórze nawilżenie, nadaje spójność i elastyczność. Dodatkową biologiczną funkcją kwasu hialuronowego jest modulowanie aktywności komórek zapalnych w skórze, aktywacja fibroblastów (mechanizm tzw. stretchingu) oraz efekt antyoksydacyjny. Sieciowany kwas hialuronowy utrzymuje się w tkance od kilku do 12 miesięcy. W tym czasie działa jako wypełniacz oraz stymuluje produkcję nowego kolagenu typu I. Powikłania po zabiegu są rzadkie i w ogromnej większości odwracalne. Częstotliwość reakcji nadwrażliwości po iniekcjach ze stabilizowanym kwasem hialuronowym ocenia się na 0,4% [18]. Kwas poli-L-mlekowy jest obecnie drugim co do częstości stosowania wypełniaczem, substancją o charakterze syntetycznego polimeru, który stopniowo indukuje produkcję kolagenu w skórze. Preparat ma rejestrację FDA do korekty lipodystrofii policzków u pacjentów HIV-pozytywnych. Efekt zabiegu utrzymuje się w tkance ok. 2 lata. Innym wypełniaczem nietrwałym jest hydroksyapatyt wapnia. Występuje w postaci zawiesiny mikrogranulek w polisacharydowym żelu. Preparat koryguje tkanki miękkie okolicy twarzy, np. fałdy nosowo-wargowe, stymulując produkcję nowego kolagenu w skórze. Efekt korekty utrzymuje się od 9 miesięcy do kilku lat [18]. Wypełniacze stosowane w celu augmentacji tkanek miękkich różnią się techniką podawania, przede

wszystkim poziomem wprowadzania produktu do skóry, czasem działania oraz ryzykiem działań niepożądanych. Jednak wypełniacze są doskonałym sposobem poprawy jakości skóry, korekty zmarszczek i objętości w grupie „dojrzałych" pacjentek. W przypadku skóry z wyraźnymi objawami starzenia hormonalnego i chronologicznego najlepsze efekty uzyskuje się, ostrzykując wypełniaczami wszystkie jednostki estetyczne twarzy tak, aby uzyskać najbardziej harmonijny efekt.

Jedną z możliwości terapii skóry z cechami starzenia są peelingi chemiczne. Zabiegi te doskonale uzupełniają terapie miejscowym retinolem lub aktywnymi kosmeceutykami z AHA. Peelingi chemiczne w rękach dermatologów są bezpieczną, niedrogą i skuteczną metodą poprawy jakości skóry. Leczenie zewnętrzne i peelingi wzajemnie uzupełniają i wzmacniają swoje działanie. Wiele objawów starzenia skóry, np. suchość, szorstkość, rozszerzone pory czy przebarwienia, można usunąć, wykonując serię peelingów chemicznych. Obecnie dermatolodzy dysponują szeroką gamą substancji złuszczających stosowanych w monoterapii (np. kwas glikolowy, kwas trójchlorooctowy – TCA, kwas lipo hydroksylowy – LHA czy kwas migdałowy). Zrozumienie procesów zachodzących w skórze w związku ze starzeniem skłania do opracowywania coraz doskonalszych zestawów do peelingów (tzw. złożonych) zawierających oprócz kwasów także substancje rozjaśniające, antyoksydanty, witaminy, aminokwasy *etc*. Peelingi chemiczne stanowią skuteczną terapię miejscową. Są często polecane na początku całego programu *antiaging* przygotowującego do innych procedur, np. z użyciem kwasu hialuronowego [19].

Rozwój technik laserowych wprowadził nowe możliwości leczenia różnych defektów skóry, w tym objawów starzenia. Laserowe zabiegi fotoodmładzania można podzielić na grupy zależnie od głębokości działania w skórze. Do pierwszej grupy zabiegów należą procedury polegające na miejscowym silnym podgrzaniu skóry w celu usunięcia powierzchownych zmian barwnikowych (np. plam posłonecznych) i naczyniowych. Do drugiej grupy fotoodmładzania zalicza się zabiegi, w których fala światła penetruje głębiej, działając na włókna kolagenowe. Ich efektem jest poprawa napięcia, gęstości i elastyczności skóry. Urządzenia laserowe stosowane w celu *resurfacingu* skóry można podzielić na lasery ablacyjne i nieablacyjne. Do grupy laserów ablacyjnych zalicza się laser dwutlenkowęglowy (emitujący promieniowanie o długości 10 600 nm) i laser erbowo-yagowy emitujący światło o długości 2940 nm. Efektem działania fali światła jest odparowanie naskórka i górnych warstw skóry właściwej oraz podgrzanie włókien podporowych skóry. Wprowadzone w ostatnich latach techniki frakcyjne (wysepkowe, kolumnowe mikrouszkodzenia z pozostawieniem nieuszkodzonych obszarów skóry) znacznie skracają czas gojenia i pełnej rekonwalescencji. Laserowe systemy frakcyjne, szczególnie ablacyjne, wyraźnie poprawiają strukturę skóry, usuwają blizny, zmarszczki, przebarwienia oraz działają ujędrniająco. Metody odmładzania nieablacyjnego, choć dają mniej spektakularne efekty i wymagają serii powtórzeń, cieszą się szczególnym zainteresowaniem pacjentów. Zaletą laserowych zabiegów nieablacyjnych jest mała inwazyjność i możliwość kontynuowania codziennych zajęć bez potrzeby dłuższego pozostawania w domu [20]. Często w celu osiągnięcia bardziej spektakularnych efektów odmłodzenia skóry łączy się zabiegi laserowe z mezoterapią igłową, wstrzyknięciami wypełniaczy i toksyny botulinowej. W dermatologii estetycznej wykorzystuje się szereg innych urządzeń do poprawy wyglądu skóry, np. impulsowe źródła światła i diody emitujące światło. Innym bezpiecznym nieablacyjnym zabiegiem stosowanym do odmładzania skóry jest zabieg z wykorzystaniem technologii *thermage*. Technologia ta wykorzystuje fale elektromagnetyczne wysokiej częstotliwości (*radiofrequency* – RF) w jednobiegunowym układzie elektrod. Fale radiowe pod elektrodą czynną przyłożoną do skóry emitują energię wysokiej częstotliwości, która podgrzewa skórę. System chłodzenia chroni przed oparzeniem naskórka, a wiązka elektromagnetyczna o wysokiej częstotliwości wnika głęboko do skóry, gdzie energia drgań cząsteczek tkanki przekształca się w energię cieplną. Wpływ RF na kolagen jest dwuetapowy. Efekt natychmiastowy jest krótkotrwały – kolagen ulega podgrzaniu, część wiązań krzyżowych – zerwaniu, struktura potrójnej helisy rozwija się i pogrubia. Uzyskuje się skrócenie włókien kolagenowych, co klinicznie przekłada się na wzrost napięcia skóry i efekt liftingu. Drugi etap jest opóźniony w czasie, ale długotrwały. Polega na złożonym kilkumiesięcznym procesie przebudowy kolagenu. Nowa i mocniejsza sieć kolagenu poprawia rusztowanie skóry, a w ciągu kolejnych 3–6 miesięcy skóra staje się bardziej jędrna i elastyczna. Wizualnie utrzymuje się efekt liftingu. Należy podkreślić, że w dobie nowoczesnych urządzeń efekt końcowy zabiegów zależy nie tylko od typu i mocy sprzętu, ale nie mniej od wiedzy i doświadczenia operatora. Technologia *thermage* uzyskała akceptację FDA na leczenie zmarszczek i wiotkości skóry okolicy oka, gdzie możliwości terapeutyczne są ograniczone [21].

Podsumowanie

Stan skóry w okresie pomenopauzalnym zależy zarówno od czynników genetycznych, jak i pielęgnacji, w tym fotoprotekcji oraz od ogólnego stanu zdrowia i przebytych chorób. Dermatolodzy podkreślają, że wciąż duże znaczenie w utrzymaniu dobrej kondycji skóry po menopauzie mają podstawowe zasady pielęgnacji skóry: regularne stosowanie preparatów fotoochronnych na obszary skóry przewlekle eksponowane na promienie UV, systematyczne nawilżanie i indywidualny dobór kosmetyków pielęgnacyjnych. Aktualnie

dostępne są skuteczne leki miejscowe i kosmeceutyki, np. z retinolem. Nadzieję budzą możliwości bezpiecznego wykorzystania miejscowych estrogenów i udoskonalonych SERM. Także nutriceutyki z antyoksydantami i fitoestrogenami mogą stanowić uzupełnienie terapii antystarzeniowej. Należy podkreślić potrzebę edukacji społeczeństwa w zakresie profilaktyki chorób, zdrowego stylu życia i diety. Zmiany demograficzne powinny skłonić także do reformy wydatkowania środków na opiekę medyczną, kładąc nacisk na profilaktykę i edukację. Zamożne społeczeństwa są gotowe na przyjęcie różnych propozycji ze strony medycyny antystarzeniowej. Celem jest podtrzymanie młodego wyglądu i dobrej jakości życia. Należy zaznaczyć, że im wcześniej rozpocznie się profilaktykę starzenia skóry, tym jego objawy nastąpią później.

Piśmiennictwo

1. http://www.stat.gov.pl/gus/5840_4721_PLK_HTML.
2. http://www.plasticsurgery.org/News-and-Resources/Press-Release-Archives/2012-Press-Release-Archives/138-Million-Cosmetic-Plastic-Surgery-Procedures-Performed-in-2011.html.
3. Noszczyk M (red.). Kosmetologia pielęgnacyjna i lekarska. Wydawnictwo Lekarskie PZWL, Warszawa 2010; 92-9.
4. Shu YY, Maibach HI. Estrogen and skin: therapeutic options. Am J Clin Dermatol 2011; 12: 297-311.
5. Thornton MJ, Taylor AH, Mulligan K, et al. Oestrogen receptor beta is the predominant oestrogen receptor in human scalp skin. Exp Dermatol 2003; 12: 181-90.
6. Noszczyk M (red.). Kosmetologia pielęgnacyjna i lekarska. Wydawnictwo Lekarskie PZWL, Warszawa 2010; 100-4.
7. Brincat M, Kabalan S, Studd JW, et al. A study of the decrease of skin collagen content, skin thickness, and bone mass in the postmenopausal woman. Obstet Gynecol 1987; 70: 840-5.
8. Brincat M, Yuen AW, Studd JW. Response of skin thickness and metacarpal index to estradiol therapy in postmenopausal women. Obstet Gynecol 1987; 70: 538-41.
9. Wolff E, Pal L, Altun T, et al. Skin wrinkles and rigidity in early postmenopausal women vary by race/ethnicity: baseline characteristics of the skin ancillary study of the KEEPS trial. Fertil Steril 2011; 95: 658-62.e1-3.
10. Rittié L, Kang S, Voorhees JJ, Fisher GJ. Induction of collagen by estradiol: difference between sun-protected and photodamaged human skin in vivo. Arch Dermatol 2008; 144: 1129-40.
11. Noszczyk M (red.). Kosmetologia pielęgnacyjna i lekarska. Wydawnictwo Lekarskie PZWL, Warszawa 2010; 146-58.
12. Lemperle G, Holmes RE, Cohen SR, Lemperle SM. A classification of facial wrinkles. Plast Reconstr Surg 2001; 108: 1735-50.
13. Wojnowska D. Kosmeceutyki w pielęgnacji skóry kobiet w okresie menopauzalnym. Przegl Menopauz 2011; 4: 338-42.
14. Rivers JK. The role of cosmeceuticals in antiaging therapy. Skin Therapy Lett 2008; 13: 5-9. http://www.medscape.com/viewarticle/587365.
15. Wei H, Saladi R, Lu Y, et al. Isoflavone genistein: photoprotection and clinical implications in dermatology. J Nutr 2003; 133 (11 Suppl 1): 3811S-9S.
16. Schmid D, Reto M, Zülli F. Dermatological application of soy isoflavones to prevent skin ageing in postmenopausal women. http:// www. mib-bio.com.
17. Moraes AB, Haidar MA, Soares Júnior JM, et al The effects of topical isoflavones on postmenopausal skin: double-blind and randomized clinical trial of efficacy. Eur J Obstet Gynecol Reprod Biol 2009; 146: 188-92.
18. Placek W, Sokołowska-Woydyło M, Michajłowski I. Wypełnianie tkanek miękkich. W: Włodarkiewicz A (red.). Dermatochirurgia. Cornetis, Wrocław 2009; 359-74.
19. Chlebus E. Peelingi medyczne. W: Włodarkiewicz A (red.). Dermatochirurgia. Cornetis, Wrocław 2009; 329-46.
20. Pytrus-Sędłak B, Zub K. Zastosowanie laserów i intensywnego źródła światła w dermatologii estetycznej i dermatochirurgii. W: Włodarkiewicz A (red.). Dermatochirurgia. Cornetis, Wrocław 2009; 381-400.
21. Czuwara J, Kaniowski M, Kaniowska E, Technologia thermage – odmładzanie skóry z użyciem energii wysokiej częstotliwości (RF). W: Włodarkiewicz A (red.). Dermatochirurgia. Cornetis, Wrocław 2009; 401-10.