Hipoplazja tętnicy kręgowej – kryteria oceny morfologicznej w badaniu ultrasonograficznym a parametry przepływu

Vertebral artery hypoplasia – diagnostic criteria based on the haemodynamics of the vertebro-basilar circulation

Marek Mysior[1], Agata Majos[2], Ludomir Stefańczyk[1,2]

[1]Zakład Diagnostyki Obrazowej, Instytut Centrum Zdrowia Matki Polki w Łodzi; kierownik Zakładu: prof. dr hab. med. Tadeusz Biegański
[2]Zakład Radiologii Diagnostyki Obrazowej, Uniwersytet Medyczny w Łodzi; kierownik Zakładu: prof. dr hab. med. Ludomir Stefańczyk

Przegląd Menopauzalny 2007; 6: 371–375

Streszczenie

Cel pracy: Celem pracy było określenie cech diagnostycznych hipoplazji tętnicy kręgowej w badaniu ultrasonograficznym w odniesieniu do uznanych kryteriów hemodynamicznych.

Materiał i metody: U 113 osób wykonano badanie ultrasonograficzne z oceną przepływu (USG-CD) i angio-MR (na podstawie MR wyłączano przypadki krętego przebiegu naczyń, istotnych zwężeń oraz anomalii anatomicznych). Następnie na podstawie oceny średnicy i prędkości przepływu w badaniu dopplerowskim obliczono objętość minutową przepływu. Grupa badana została podzielona na 4 podgrupy w zależności od stopnia asymetrii średnic między stronami. Badano zależność objętości minutowej przepływu od średnicy tętnicy oraz od stopnia asymetrii. Po analizie danych z piśmiennictwa za poziom uzasadniający rozpoznanie hipoplazji przyjęto przypadki, w których udział węższej z tętnic w całkowitej objętości przepływu przez tętnice kręgowe nie przekraczał 10%. Tak zdefiniowane kryterium spełniały tętnice o średnicy nie większej niż 2 mm (średni udział w objętości minutowej 8%, zakres 2–23%, SD 6%) oraz tętnice węższe w sytuacji, gdy tętnica kontralateralna była co najmniej 2-krotnie szersza (średni udział w objętości minutowej 8%, zakres 2–15%, SD 4%).

Wyniki: Najlepszym morfologicznym kryterium uzasadniającym rozpoznanie hipoplazji okazało się porównanie średnic między stronami – różnica co najmniej 2-krotna (czułość 86%, specyficzność 96%), nieco gorszy – szerokość tętnicy do 2 mm (czułość 71%, specyficzność 98%). Ocena średnicy tętnicy kręgowej w badaniu ultrasonograficznym i angio-MR okazała się zgodna, nieco niższe wymiary w badaniu angio-MR mogą wynikać z obrazowania sygnału przepływu, a nie ścian naczyń.

Słowa kluczowe: hipoplazja kręgowa, niewydolność tętnicy podstawnej, ultrasonografia

Summary

Objective: Vertebral hypoplasia is a frequently encountered anatomical anomaly. Although diagnosed by morphological criteria, the limiting diameter of the hypoplastic artery and the degree of side-to-side asymmetry have not been settled unequivocally. We attempted to correlate the diameters of the vertebral arteries with haemodynamic criteria of hypoplasia.

Material and methods: 113 healthy volunteers underwent ultrasonography and angio-MR. Cases of vessel tortuosity, significant atherosclerotic lesions and anatomical anomalies were excluded. Then based on diameters of vertebral arteries and flow velocities the flow volume was calculated. Patients were divided into four groups according to the diameter side-to-side asymmetry. The impact of the diameter of the narrower artery and the side-to-side asymmetry on the flow volume was examined. Based on the literature the threshold value of flow volume for the hypoplastic artery was settled at 10% of the total vertebral flow volume. The haemodynamic criterion so defined responded to the arteries less than or equal to 2 mm (the average flow volume ratio 8%, range 2-23%, SD 6%) or the arteries where the diameter difference between sides was twofold (the average flow volume ratio 8%, range 2-15%, SD 4%).

Results: The most appropriate morphological criterion of hypoplasia appeared to be the side-to-side asymmetry 2:1 (sensitivity 86%, specificity 96%), followed by the diameter of the narrower artery 2 mm or less (sensitivity 71%, specificity 98%).

Key words: vertebral artery hypoplasia, vertebrobasilar insufficiency, ultrasonography

Adres do korespondencji:
dr med. **Marek Mysior**, Instytut Centrum Zdrowia Matki Polki, ul. Rzgowska 281/289, 93-338 Łódź, tel. +48 42 271 17 48, e-mail: mysior@ilex.com.pl

Wstęp

Niewydolność kręgowo-podstawna jest zespołem objawów klinicznych, związanych z niedostatecznym unaczynieniem w obszarze ukrwienia tętnicy podstawnej. W łagodniejszej postaci prowadzi do przejściowych napadów niedokrwiennych (TIA), a w nasilonej do udarów [1–4]. Najbardziej charakterystycznym objawem są zawroty głowy o nagłym początku, trwające kilka minut [4–6]. Zawroty głowy występują najczęściej w kombinacji z innymi objawami obejmującymi zaburzenia widzenia (diplopia, halucynacje wzrokowe), splątanie, ból głowy, zaburzenia słuchu, utrata przytomności, zaburzenia mowy, drętwienie kończyn, szum uszny [7]. Dolegliwości związane z niewydolnością naczyń mózgowych, szczególnie pochodzące z obszaru unaczynienia tętnicy podstawnej, stanowią istotną część zespołu objawów menopauzy. U 50–70% kobiet w okresie przekwitania występują bóle i zawroty głowy, uderzenia gorąca oraz zaburzenia snu. U 20–25% kobiet dolegliwości utrzymują się dłużej niż 5 lat, często powodując ograniczenie aktywności zawodowej. Podstawowe znaczenie w powstawaniu tych zaburzeń ma deregulacja naczynioruchowa w obszarze ośrodkowego układu nerwowego [8]. Układ naczyń połączonych, jaki stanowią tętnice mózgowe, powinien kompensować spadek przepływu spowodowany hipoplazją jednej z tętnic. Przyjmuje się, że jeśli objętość minutowa przepływu w węższej z tętnic kręgowych nie przekracza 20% objętości przepływu w szerszej, istnieje duże prawdopodobieństwo wystąpienia niewydolności kręgowo-podstawnej [9].

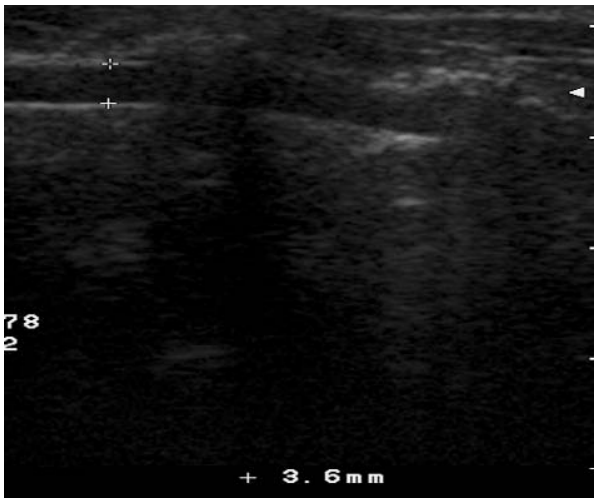

Ryc. 1. Pomiar średnicy tętnicy kręgowej na obrazie w prezentacji B

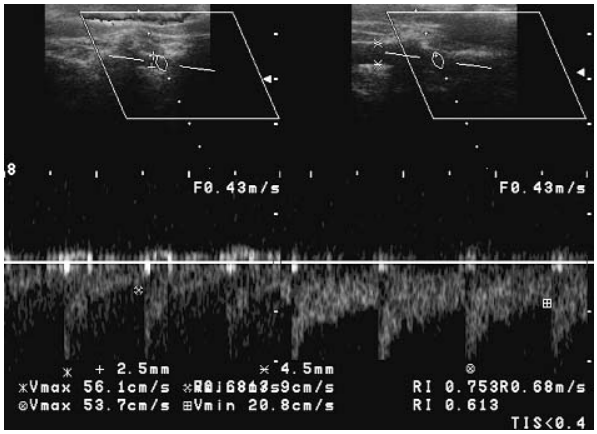

Ryc. 2. Pomiar prędkości przepływu w asymetrycznych tętnicach kręgowych

Cel pracy

Celem pracy było określenie kryteriów oceny morfologicznej w USG, przy których tętnica kręgowa może być uznana za hipoplastyczną, ponieważ jej udział w zaopatrzeniu tętnicy podstawnej jest marginalny.

Materiał i metody

Łącznie analizowano wyniki 113 badań sonograficznych i angio-MR. Do oceny morfologii tętnic kręgowych zastosowano kolorową ultrasonografię dopplerowską (USG-CD) oraz angiografię rezonansu magnetycznego (angio-MR), wykonywaną metodą ToF (*time-of-flight*). Do oceny parametrów przepływu stosowano ultrasonografię dopplerowską – technika fali pulsacyjnej (PW). Badania USG były wykonywane aparatami Logiq 400 i Logiq 500 PRO series (GE), sondą liniową o częstotliwości 7,5 MHz, w pozycji na wznak, głowa ułożona w lekkim przeproście oraz skręcona ok. 10 stopni w stronę przeciwną do badanej. Badanie obejmujące ocenę tętnic szyjnych i kręgowych przeprowadzono zgodnie ze standardami przyjętymi w piśmiennictwie [10–12].

Do grupy badanej kwalifikowano osoby bez objawów miażdżycy zarostowej (dopuszczalna grubość kompleksu intima-media do 1,2 mm). Przy stwierdzeniu zmian miażdżycowych, krętego przebiegu, niedrożności pacjenci byli wyłączani z grupy. Oceniano średnicę obu tętnic, prędkość szczytowoskurczową (ang. *peak systolic velocity* – PSV), późnorozkurczową (*end diastolic velocity* – EDV). Średnica tętnicy była oceniana w odcinku C3-C4, w ustawieniu sondy równoległym do przebiegu naczynia, między granicami ścian hiperechogenicznych oraz bezechowego światła tętnicy (ryc. 1.). Wynik podawano w zaokrągleniu do 0,5 mm. Do pomiaru przepływu używano elektronicznego odchylania kąta insonacji (≤60° po uwzględnieniu poprawki kątowej). Prędkość w cyklu hemodynamicznym odczytywano z obrysu widma przepływu, z dokładnością do 1 cm/s (ryc. 2.).

Badania rezonansowe były wykonywane aparatami Edge 1.5 T (Picker) i Somatom Vision+ (Siemens). Oba aparaty mają magnes nadprzewodzący o natężeniu pola 1,5 T. Matryca obrazu wynosiła 512 × 512. Używano

nadawczo-odbiorczych cewek kręgosłupowych i głowowych (objętościowych). Stosowano technikę ToF (ang. *time-of-flight*) bez użycia środków kontrastowych, w sekwencjach dwuwymiarowych z saturacją sygnału tkanki tłuszczowej. Badania wykonywano w przekrojach o warstwach grubości 3 mm. Oceniano średnicę tętnic kręgowych, morfologię i przebieg tętnic kręgowych i podstawnej. Średnica tętnicy kręgowej, podobnie jak w USG, była oceniana między wyrostkami C3-C4, w płaszczyźnie wieńcowej, jako odległość między przednią i tylną krawędzią sygnału przepływu (ryc. 3.). Wynik podawano z dokładnością do 0,5 mm.

Na podstawie oceny średnicy tętnic kręgowych podzielono badanych na 4 grupy zależne od stopnia asymetrii, obliczanego ze wzoru:

$$\text{stopień asymetrii średnicy} = \left(\frac{D_S - D_W}{D_W} \right) \times 100\%$$

gdzie:
D_s – średnica tętnicy szerszej, D_w – średnica tętnicy węższej.

Ustanowiono 4 przedziały lewostronnie zamknięte: brak istotnej asymetrii (0–25%), niewielka (25–50%), umiarkowana (50–100%) i duża (>100%) asymetria.

Do obliczenia objętości przepływu w tętnicach wykorzystano równanie:

$$FV = (PSV + EDV) \times \pi d^2 \times \frac{3}{80}$$

– prędkości w cm/s, średnica d w mm.

Ustalono względną miarę asymetrii przepływu – udział objętości węższej tętnicy w całkowitej objętości przepływu w obu tętnicach kręgowych ze wzoru:

$$FVR = \frac{FV_w}{FV_s + FV_w} \times 100\%$$

Na podstawie danych z piśmiennictwa do testowania przyjęto dwie hipotezy, dotyczące kryteriów morfologicznych hipoplazji tętnicy kręgowej – pierwszą na podstawie bezwzględnej średnicy tętnicy węższej oraz drugą na podstawie stopnia asymetrii średnic między tętnicami [8, 13–18]. Przyjęto udział węższej z tętnic w całkowitej objętości minutowej przepływu kręgowego mniejszy lub równy 10%.

Opracowania statystycznego dokonano w programie Statistica™. Obliczono testem t-Studenta dla zmiennych zależnych zgodność pomiarów USG/MR oraz czułość, swoistość, dodatnią i ujemną wartość predykcyjną (PPV i NPV) dla cech pomiarów średnicy naczyń spełniających kryterium asymetrii objętości przepływu 10–90%.

Wyniki

Przeciętna średnica tętnicy kręgowej prawej w ocenie angio-MR i CDUS wyniosła odpowiednio 3,31±1 mm i 3,42±0,79 mm, po stronie lewej zaś 3,62±1,12 mm i 3,72±0,84 mm. Mierzona średnica naczyń była nieco mniejsza w angio-MR, jednak w stopniu nieistotnym. Dla poziomu istotności p=0,05 nie można odrzucić hipotezy o zgodności obu metod.

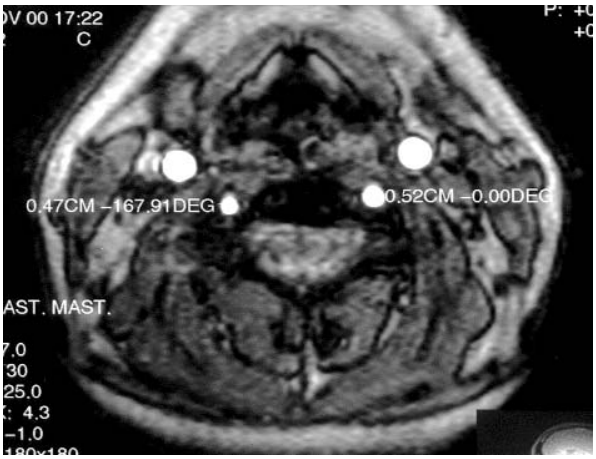

Ryc. 3. Ocena średnicy tętnicy kręgowej w angio-MR – Edge 1,5 T (Picker)

Średnia objętość minutowa przepływu w tętnicach kręgowych w badanej grupie wynosiła 230 ml/min (zakres 105–561, SD 74), przy czym w tętnicy prawej 106 ml/min (zakres 3–315, SD 64), w lewej 125 ml/min (zakres 10–330, SD 68). Udział tętnicy węższej w całkowitej objętości minutowej wyniósł średnio 30% (zakres 2–56%, SD 14%). Obliczony udział węższej z tętnic kręgowych w całkowitej objętości przepływu kręgowego w podgrupach wydzielonych na podstawie dwóch przyjętych kryteriów morfologicznych – średnicy węższej z tętnic przedstawiono w tab. I, a dla stopnia asymetrii średnic między tętnicami w tab. II. Obliczoną dla obu kryteriów czułość, swoistość oraz dodatnią i ujemną wartość predykcyjną zestawiono w tab. III.

Dyskusja

Tętnice kręgowe i podstawna stanowią unikalny układ naczyń połączonych, gdzie w warunkach fizjologicznych gradient ciśnień w obu tętnicach kręgowych jest jednakowy, niezależnie od ich średnicy oraz asymetrii między prawą i lewą stroną. Dlatego w warunkach asymetrii średnic przepływ w węższej z tętnic kręgowych, a więc i procentowy udział w zaopatrzeniu tętnicy podstawnej, zależy nie tylko od jej szerokości, ale także od szerokości drugiej z tętnic. Najwcześniej rozpoznanie hipoplazji tętnicy kręgowej opierano na określeniu średnicy węższej tętnicy [10, 19]. Hedera jako pierwszy ustalał diagnozę hipoplazji nie tylko na podstawie oceny średnicy wąskiej tętnicy, ale także na porównaniu średnic między prawą i lewą stroną [20]. Porównanie średnic

Tab. I. Względny przepływ w tętnicy węższej w zależności od jej średnicy

Szerokość w mm	Średnia (%)	n	Minimum (%)	Maksimum (%)	SD (%)
≤2	8	12	2	23	6
2,5	20	28	8	35	8
3	33	28	19	56	8
3,5	40	36	5	51	9
≥4	46	9	29	53	8

Tab. II. Względny przepływ w tętnicy węższej w zależności od stopnia asymetrii

Stopień asymetrii (%)	Średnia (%)	n	Minimum (%)	Maksimum (%)	SD (%)
≤25	43	47	27	56	7
25–50	30	29	5	38	6
50–100	20	21	10	33	5
>100	8	16	2	15	4

Tab. III. Porównanie wartości diagnostycznej dwóch analizowanych w pracy kryteriów hipoplazji

Kryterium oceny	Czułość (%)	Swoistość (%)	PPVV (%)	NPV (%)
średnica ≤2 mm	71	98	83	96
wskaźnik asymetrii ≥100%	86	96	75	98

tętnic między stronami stosowali także kolejni autorzy [9, 13, 18]. Po wprowadzeniu technik USG *duplex-doppler* i *color-doppler* pojawiły się próby powiązania pomiaru średnic tętnic z oceną przepływu w celu określenia hemodynamicznych kryteriów hipoplazji [9, 13–18]. Oder ustalił wartość średnicy tętnicy szerszej, przy której parametry przepływu w tętnicy o średnicy 2 mm są znacząco niższe, na co najmniej 3,5 mm [13]. Jeng zaproponował rozpoznanie hipoplazji, gdy średnica tętnicy węższej jest mniejsza niż 2,2 mm, a druga z tętnic jest co najmniej o 1,2 mm szersza [9]. Część autorów w ocenie hipoplazji opiera się na względniej różnicy średnic – różnica co najmniej 2/3 średnicy tętnicy szerszej lub różnica co najmniej 75% średnicy tętnicy węższej [18, 20]. Zestawienie rodzajów stosowanych kryteriów oceny hipoplazji tętnicy kręgowej przedstawiono w tab. IV.

Prezentowane wyniki wskazują na konieczność kompleksowej oceny średnicy tętnic kręgowych i porównania średnic między stronami, jako algorytmu w sposób najbardziej wiarygodny definiującego hipoplazję. W badaniach obrazowych bez możliwości oceny parametrów przepływu – ultrasonografii, tomografii komputerowej, rezonansu magnetycznego – właściwym kryterium hipoplazji jest średnica do 2 mm lub co najmniej 2-krotna różnica średnic między stronami, ponieważ marginalna względna objętość minutowa przepływu występowała w węższej tętnicy w obu tych sytuacjach. Średnica tętnic kręgowych wykazuje dużą zmienność osobniczą, dlatego stosowanie jedynie kryterium szerokości jest ryzykowne. W grupie badanej częstotliwość hipoplazji przy przyjętym kryterium 2 mm wyniosła 10,6% (12/113), natomiast przy kryterium 2-krotnej różnicy średnic aż 14,2% (16/113). Znaczenie hipoplazji tętnicy kręgowej w hemodynamice krążenia mózgowego nie jest jednoznacznie określone. Rezerwa czynnościowa naczyń zaopatrujących koło Willisa w warunkach fizjologicznych powinna być na tyle duża, że hipoplazja jednego z zaopatrujących

Tab. IV. Stosowane kryteria oceny hipoplazji tętnicy kręgowej

Rok	Autorzy	Metoda oceny	Proponowana granica hipoplazji	M1	M2	C1	C2
1992	Delcker [7]	DDUS	≤2 mm	×			
1994	Schonning [18]	DDUS	≤2,2 mm	×		×	
1995	Hedera [10]	CDUS	≤2 mm	×	×		
1998	Schonning [17]	CDUS	≤2 mm	×		×	
1998	Oder [14]	CDUS	≤2 mm	×	×	×	
1999	Bartels [4]	CDUS	<3 mm	×			
2000	Scheel [15]	CDUS	≤2 mm	×		×	
2004	Jeng [11]	CDUS	≤2,2 mm	×	×		×

M1 – ocena średnicy tętnicy węższej, M2 – porównanie średnic między stronami, C1 – ocena parametrów przepływu w tętnicy węższej, C2 – porównanie parametrów przepływu między stronami

naczyń nie powoduje deficytu przepływu. Jednak przy występowaniu dodatkowych czynników ograniczających przepływ, jak słaby rzut serca, miażdżyca czy wreszcie deregulacja krążenia mózgowego w przebiegu menopauzy, szybciej dochodzi do zniesienia rezerwy czynnościowej. Co ważne, obecność hipoplazji może ograniczać skuteczność terapii substytucyjnej. Celowe jest więc jej wykluczenie na podstawie podanych kryteriów w badaniu USG dla właściwego ustawienia projekcji oczekiwanych efektów terapeutycznych. Optymalne jest tu wykonanie pełnego badania USG *doppler* z oceną przepływu, jednak jeśli to jest trudne z przyczyn organizacyjnych, wystarczająca może być ocena szerokości tętnic kręgowych metodą USG w prezentacji B.

Wnioski

1. Najlepszym morfologicznym kryterium uzasadniającym rozpoznanie hipoplazji tętnicy kręgowej okazało się porównanie średnic między stronami – różnica co najmniej 2-krotna pozwala na określenie dysproporcji objętości przepływu 10–90% z czułością 86% przy specyficzności 96%.
2. Szerokość tętnicy kręgowej do 2 mm stanowi kryterium pozwalające na określenie dysproporcji objętości przepływu 10–90% z czułością 71% przy specyficzności 98%.

Praca realizowana w ramach grantu KBN 2 PO5B 15026

Piśmiennictwo

1. Amarenco P, Hauw J, Gautier J. Arterial pathology in cerebellar infarction. Stroke 1990; 21: 1299-305.
2. Baloh RW. Vertebrobasilar insufficiency and stroke. Otolaryngol Head Neck Surg 1995; 112: 114-7.
3. Caplan LR. Vertebrobasilar disease. Time for a new strategy. Stroke 1981; 12: 111-4.
4. Grad A, Baloh RW. Vertigo of vascular origin. Arch Neurol 1989; 46: 281-4.
5. Acar M, Degirmenci A, Yucel R, et al. An evaluation of internal carotid artery and cerebral blood flow volume using color duplex sonography in patients with vertebral artery hypoplasia. Eur J Radiology 2005; 53: 450-3.
6. Lo LY, Ford S, McKinney WM, Toole JF. Asymptomatic bruit, carotid and vertebrobasilar transient ischemic attacks – a clinical and ultrasonic correlation. Stroke 1986; 17: 65-8.
7. Stręk P, Reroń E, Olszewski E i wsp. Ocena korelacji zaburzeń przepływu krwi tętnicami kręgowymi badanego metodą dopplerowską ze zmianami zwyrodnieniowymi kręgosłupa szyjnego u chorych leczonych z powodu szumów usznych. Otolaryngol Pol 1998; 52: 425-9.
8. Bekavac I, Kupesic S, Mihaljevic D, Kurjak A. Vascular impedance of uterine, inferior vesicle, and ophthalmic arteries in postmenopausal women receiving hormonal replacement therapy: comparative Doppler study. Crot Med J 2000; 41: 235-9.
9. Jeng JS, Yip PK. Evaluation of vertebral artery hypoplasia and asymmetry by color-coded duplex ultrasonography. Ultrasound Med Biol 2004; 30: 605-9.
10. Deckler A, Timmann D, Diener HC, Juptner M. Die Doppler- und Duplexsonographie der Vertebralarterien. Fortschr Rontgenstr 1992; 157: 573-8.
11. Dorobisz AT, Rybak Z, Wołyniec A. Zespół kręgowo-podstawny – diagnostyka przedoperacyjna. Wiadomości Lekarskie 1998; 51: 11-2.
12. Schneider P, Rossman M, Bernstein E, et al. Noninvasive evaluation of vertebrobasilar insufficiency. J Ultrasound Med 1991; 10: 373-9.
13. Oder B, Oder W, Lang W, et al. Hypoplasia, stenosis and other alterations of the vertebral artery: does impaired blood rheology manifest a hidden disease? Acta Neurol Scand 1998; 97: 398-403.
14. Scheel P, Ruge C, Schoning M. Flow velocity and flow volume measurements in the extracranial carotid and vertebral arteries in healthy adults: reference data and the effects of age. Ultrasound in Med & Biol 2000; 26: 1261-6.
15. Schoning M, Hartig B. The development of hemodynamics in the extracranial carotid and vertebral arteries. Ultrasound Med Biol 1998; 24: 655-62.
16. Schoning M, Walter J, Scheel P. Estimation of cerebral blood flow through color duplex sonography of the carotid and vertebral arteries in healthy adults. Stroke 1994; 25; 17-22.
17. Seidel E, Eicke BM, Tettenborn B, Krummenauer F. Reference values for vertebral artery flow volume by duplex sonography in young and elderly adults. Stroke 1999; 30: 2692-6.
18. Weintraub MI, Khoury A. Cerebral hemodynamic changes induced by simulated tracheal intubation: a possible role in perioperative stroke? Stroke 1998; 29: 1644-9.
19. Bartels E Color-coded duplex ultrasonography of the cerebral vessels: Atlas and manual. Schattaner, Stuttgart New York 1999; 113-55.
20. Hedera P. Influence of extreme head rotations on brainstem auditory evoked potentials (BAEP). Clin Neurol Neurosurg 1995; 97: 290-5.