Usunięcie niestabilnego okludera Amplatzera i chirurgiczne zamknięcie ASD u 10-letniej pacjentki – opis przypadku

Removal of an unstable Amplatzer occluder and surgical closure of ASD in a 10-year old girl – a case report

Jacek Wieteska[1], Maciej Karolczak[1], Bożena Werner[2], Krzysztof Godlewski[2]

[1]II Katedra i Klinika Kardiochirurgii i Chirurgii Ogólnej Dzieci, Warszawski Uniwersytet Medyczny
[2]Klinika Kardiologii Wieku Dziecięcego i Pediatrii Ogólnej, Warszawski Uniwersytet Medyczny

Kardiochirurgia i Torakochirurgia Polska 2008; 5 (4): 410–412

Streszczenie

10-letnią pacjentkę przyjęto do II Katedry i Kliniki Kardiochirurgii WUM w celu usunięcia niestabilnego, częściowo przemieszczonego do prawego przedsionka okludera Amplatzera. Operację w krążeniu pozaustrojowym wykonano w 15. dobie po założeniu implantu Amplatzera. W trakcie niepowikłanego zabiegu usunięto przemieszczony dysk Amplatzera, a ubytek międzyprzedsionkowy zamknięto szwem ciągłym. Śródoperacyjna kontrola echokardiograficzna potwierdziła szczelność przegrody.
Niestabilność zapinki Amplatzera wymaga szybkiej interwencji chirurgicznej ze względu na możliwość jego migracji do układu płucnego lub do tętnic krążenia systemowego. Autorzy podkreślają, iż pomimo 2 tygodni, które upłynęły od implantacji okludera, jego chirurgiczne usunięcie nie sprawiało trudności.
Słowa kluczowe: ubytek międzyprzedsionkowy, okluder Amplatzera, powikłania kardiologii interwencyjnej.

Abstract

A 10-year old girl was referred to the Second Department of Cardiac and General Paediatric Surgery, Warsaw Medical University in order to remove an unstable Amplatzer septal occluder (ASO) partially translocated towards the right atrium of the heart 15 days after ASO implantation. Surgery was performed employing cardiopulmonary bypass, the occluder was removed without any difficulties and the atrial septal defect was directly sutured. An intraoperative epicardial echocardiography confirmed the complete closure of the defect. The authors emphasize that despite two weeks time that passed from the procedure of ASO implantation, there were no surgical problems in the removal of the device.
Key words: atrial septal defect (ASD); Amplatzer septal occluder (ASO), complications of interventional cardiology.

Wstęp

Operacyjne zamknięcie ubytku przegrody międzyprzedsionkowej w krążeniu pozaustrojowym stanowi klasyczną metodę leczenia tej wady serca. Stosowane techniki przezskórnego zamknięcia ubytku miały przez długi czas ograniczone zastosowanie u dzieci z powodu rodzaju stosowanych zestawów oraz ograniczeń anatomicznych: wielkości ubytku, częstego braku wykształconej przegrody oraz małej wielkości serca.

Zastosowanie w latach 90. nowego typu implantu Amplatzera (AGA Medical Carporation, Golden Valley, Minnesota, USA) poprawiło wyniki leczenia i zmniejszyło liczbę powikłań [1]. Ostatnie doniesienia potwierdzają również dużą skuteczność i bezpieczeństwo stosowania Amplatzera u dzieci [2, 3]. Występujące powikłania, takie jak: krwawienie, perforacja ściany przedsionka lub komory, przetoki wewnątrzsercowe, przemieszczenie i embolizacja zestawu, wymagają szybkiej interwencji chirurgicznej, usunięcia implantu i korekcji wady [4].

Opis przypadku

10-letnia dziewczynka z ubytkiem w przegrodzie międzyprzedsionkowej typu otworu drugiego (ASD II) została przyjęta do kliniki kardiologicznej w celu jego zamknięcia. W przezklatkowym badaniu echokardiograficznym uwidoczniono 18-milimetrowy deficyt tkanki w środkowej części przegrody, z lewo-prawym przepływem krwi przez ubytek, powiększeniem prawej komory serca, paradoksalnym ruchem przegrody międzykomorowej oraz poszerzeniem pnia płucnego. Pacjentkę zakwalifikowano do przezskórnego zamknięcia ASD z uży-

Adres do korespondencji: dr n. med. Jacek Wieteska, ul. Księcia Bolesława 5A/21, 01-494 Warszawa, tel. +48 502 755 115, e-mail: jacekwieteska@wp.pl

ciem zestawu Amplatzera. Procedurę wykonano w znieczuleniu ogólnym, pod kontrolą przezprzełykowego badania echokardiograficznego i fluoroskopii, w osłonie antybiotykowej po podaniu heparyny w dawce 100 j./kg m.c. W czasie cewnikowania serca za pomocą balonu pomiarowego oceniono wielkość ubytku na 22 mm. Ubytek zamknięto okluderem Amplatzera o średnicy 24 mm. Bezpośrednio po interwencji stwierdzono prawidłowe położenie implantu i brak cech przecieku przez przegrodę międzyprzedsionkową.

W kontrolnym przezklatkowym badaniu echokardiograficznym wykonanym po 24 godz. stwierdzono częściowe przemieszczenie Amplatzera. W kolejnych dobach obserwowano ustawianie się implantu do światła prawego przedsionka; implant nie obejmował tylno-dolnego rąbka przegrody. Powstały śladowy przeciek oceniano jako nieistotny hemodynamicznie.

W 14. dobie po zamknięciu ubytku, obawiając się dalszego przemieszczenia implantu i jego embolizacji, zakwalifikowano pacjentkę do kardiochirurgicznego usunięcia okludera z jednoczesną korekcją wady serca.

Zabieg operacyjny

Operację wykonano w znieczuleniu ogólnym izofluranem przez sternotomię pośrodkową. Po podaniu heparyny i uzyskaniu ACT >480" skaniulowano aortę kaniulą nr 18 Fr i bezpośrednio obie żyły główne SVC # nr 24 i IVC nr # 24. Rozpoczęto krążenie pozaustrojowe, chłodząc organizm pacjentki do temperatury minimalnej 30,4°C. Po zatrzymaniu serca kardiopleginą krystaliczną prawy przedsionek otwarto cięciem podłużnym. Dysk Amplatzera był związany z przegrodą w górno-przedniej części swego obwodu, zaś w części tylno-dolnej wstawiał się w światło prawego przedsionka tuż nad dolnym połączeniem kawalno-przedsionkowym. Ponadto w części górno-przedniej krzyżowany był cienkim pasmem tkanki przegrodowej. Wycięto pasmo krzyżujące i uwolniono implant z licznych zrostów z przegrodą (ryc. 1.).

Ubytek międzyprzedsionkowy zszyto szwem ciągłym Prolen 4/0. Całkowity czas krążenia pozaustrojowego wynosił 34 min, czas klemowania aorty AoCC – 12 min, czas reperfuzji 16 min. W śródoperacyjnej echokardiografii nasierdziowej potwierdzono szczelne zamknięcie ubytku. Pacjentkę rozintubowano po 6 godz. od zakończenia operacji, a po 48 godz. wypisano z oddziału IT. Po 7 dobach niepowikłanej rekonwalescencji dziewczynkę wypisano ze szpitala w stanie ogólnym dobrym.

Dyskusja

Zestaw Amplatzera (ASO – ang. *Atrial Septal Occluder*, AGA Medical Corp. Golden Valley, Minnesota, USA) jest samocentrującym implantem zbudowanym z 2 rozszerzających się dysków połączonych przegubem. Jego budowę i zasadę działania opisano wielokrotnie w latach 90-tych [1].

Zastosowanie Amplatzera znacznie poprawiło wyniki metody przezskórnego zamknięcia ASD, która stała się konkurencyjną dla leczenia chirurgicznego [4, 5]. Poszczególne doniesienia przedstawiają jej wysoką skuteczność [3, 4].

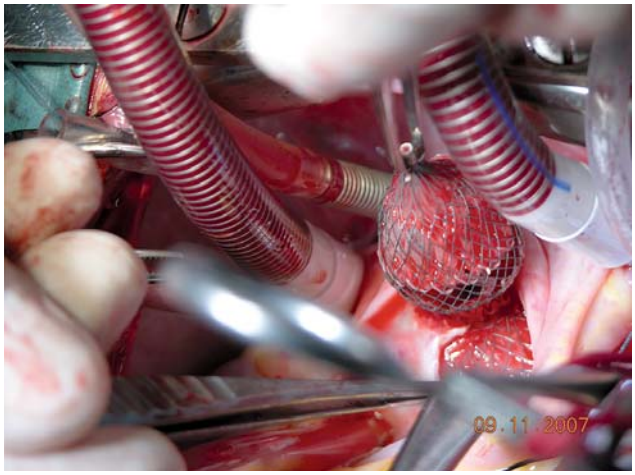

Ryc. 1.

Wieloośrodkowe badanie porównawcze obu metod wykazało znacznie mniejszy stopień wystąpienia powikłań przezskórnego zamknięcia ASD w stosunku do leczenia operacyjnego [4]. Najczęstszą przyczyną chirurgicznego leczenia powikłań założenia Amplatzera jest jego przemieszczenie lub embolizacja do komór serca, tętnicy płucnej lub aorty [7].

Kwalifikacja pacjentów w oparciu o badanie echokardiograficzne jest czynnikiem warunkującym skuteczność metody leczenia i liczby obserwowanych powikłań [4, 11].

W wielu doniesieniach szczególne znaczenie przypisuje się obecności odpowiedniej wielkości brzegów przegrody wokół ubytku [1, 2, 4]. Deficyt 1 rąbka lub obecność rąbka aortalnego <5 mm uważany jest przez niektórych autorów za nieistotny [6].

W przedstawianym przez nas przypadku rozpoznany deficyt rąbka aortalnego <5 mm nie był przeciwwskazaniem do implantacji Amplatzera. Należy jednak rozważyć, czy mógł być czynnikiem predysponującym do jego przemieszczenia. Prawidłowe położenie Amplatzera potwierdzono badaniem echokardiograficznym bezpośrednio po zabiegu. Jednak po 24 godz. stwierdzono nieznaczne jego przemieszczenie i śladowy przeciek nieistotny hemodynamicznie. Po 14-dniowej obserwacji w obawie przed dalszym przemieszczeniem Amplatzera zdecydowano o jego chirurgicznym usunięciu. Tak długi okres obserwacji świadczy o trudności w podjęciu decyzji o jego usunięciu z uwagi na rzadkość występowania takich powikłań.

Nietypowy czas usunięcia przemieszczonego Amplatzera (w 15. dobie po pierwotnym zamknięciu ubytku) stanowi o wyjątkowości przedstawianego przypadku. Zazwyczaj w tego typu powikłaniach okluder zostaje usunięty w ciągu 24 godz. od jego założenia [4, 7, 10]. Wyjątkowe są doniesienia o późniejszej interwencji chirurgicznej [8, 9]. Dłuższy okres pozostawienia implantu w ścianie przedsionka mógł spowodować istotne problemy chirurgiczne przy jego usuwaniu. Te przypuszczenia jednak nie zostały potwierdzone w przedstawianym przypadku. Śródoperacyjnie stwierdzono obecność licznych zrostów między ścianą przedsionka a dyskiem Amplatzera, po przecięciu których okluder usunięto

bez specjalnych trudności. Pasmo łącznotkankowe krzyżujące okluder było prawdopodobnie odpowiedzialne za jego przemieszczenie.

Szczelne zszycie ubytku szwem ciągłym potwierdzone nasierdziowym badaniem echokardiograficznym wskazuje na skuteczność leczenia chirurgicznego. Przedstawiony przypadek potwierdza możliwość późnego chirurgicznego usunięcia Amplatzera po 14 dniach od jego założenia.

Piśmiennictwo

1. Fischer G, Kramer HH, Stieh J, Harding P, Jung O. Transcatheter closure of secundum atrial septal defects with new self-centering Amplatzer Septal Occluder. Eur Heart J 1999; 20: 541-549.
2. Thanopoulos D, Laskari CV, Tsaousis GS, Zarayelyan A, Vekiou A, Papadopoulos GS. Closure of atrial septal defects with the Amplatzer Occlusion Device: Preliminary results. J Am Coll Cardiol 1998; 31: 1100-1116.
3. Masura J, Gavora P, Podnar T. Long-term outcome of transcatheter secundum-type atrial septal defect closure using Amplatzer Septal Occluders. J Am Coll Cardiol 2005; 45: 505-507.
4. Du ZD, Hijazi ZM, Kleinman CS, Silverman NH, Larntz K. Comparison between transcatheter and surgical closure of secundum atrial septal defect in children and adults. J Am Coll Cardiol 2002; 39: 1836-1844.
5. Kim AJ, Hijazi ZM. Clinical outcomes and costs of Amplatzer transcatheter closures as compared with surgical closure of ostium secundum atrial septal defects. J Am Coll Cardiol Abstr 2002; 437A-438A.
6. Wang JK, Tsai SK, Wu MH, Lin MT, Lue HC. Short- and intermediate term results of transcatheter closure of atrial septal defect with the Amplazter Septal Occluder. Am Heart J 2004; 148: 511-516.
7. Chessa M, Carminati M, Butera G. Early and late complications associated with transcatheter occlussion of secundum atrial septal defect. ACC Current J Review 2002; 98-99.
8. Tsilimingas NB, Reiter B, Kodolitsch YV, Munzel T, Meinertz T, Hofmann T. Surgical revision of an uncommonly dislocated self-expanding Amplatzer Septal Occluder Device. Ann Thorac Surg 2004; 78: 686-687.
9. Teoh K, Wilton E, Brecker S, Jahangiri M. Simultaneous removal of an Amplatzer device from an antrial septal defect and the descending aorta. J Thorac Cardiovasc Surg 2006; 131: 909-910.
10. Lugman Z, Ansari JA, Ullah H, Amanullah MM. Retrograde aortic perfusion dislodges a dislodged Amplatzer device. J Thorac Cardiovasc Surg 2008; 135: 698-699.