Tętniak żyły głównej górnej – trudności w diagnostyce przedoperacyjnej

Superior vena cava aneurysm: difficulty in preoperative diagnosis

Wojciech Kądziołka[1], Grzegorz Kobak[1], Joanna Kądziołka[2], Ewa Kaznowska[3], Wiesław Guz[4], Janusz Rybka[1]

[1]Oddział Chirurgii Klatki Piersiowej Specjalistycznego Zespołu Gruźlicy i Chorób Płuc w Rzeszowie
[2]Instytut Fizjoterapii Uniwersytetu Rzeszowskiego, Rzeszów
[3]Pracownia Histopatologii Specjalistycznego Zespołu Gruźlicy i Chorób Płuc w Rzeszowie
[4]Zakład Radiologii Specjalistycznego Zespołu Gruźlicy i Chorób Płuc w Rzeszowie

Kardiochirurgia i Torakochirurgia Polska 2010; 7 (3): 295–297

Streszczenie

Tętniakowate poszerzenia żył głównych występują niezwykle rzadko. Opisano przypadek 52-letniej kobiety, u której w obrazie rentgenowskim klatki piersiowej stwierdzono owalny cień nakładający się na prawe śródpiersie, natomiast tomografia komputerowa wykazała obecność torbieli śródpiersia niewzmacniającej się po dożylnym podaniu środka kontrastowego. Jednakże ostateczne rozpoznanie – tętniak żyły głównej górnej – ustalono dopiero śródoperacyjnie. W literaturze światowej opisanych jest niewiele (ponad 30) podobnych przypadków.

Słowa kluczowe: torbiel śródpiersia, tętniak żyły głównej górnej.

Abstract

Superior vena cava aneurysms are extremely rare lesions. We describe a case of a 52-year-old woman. Chest roentgenogram suggested the presence of mediastinal mass in the right hemithorax and after the computed tomography test, we had the clinical impression that it was a mediastinal cyst not enhancing after intravenous contrast application. Thoracotomy revealed superior vena cava aneurysm which was successfully resected. We report this because of its extraordinary rarity. There are only a few cases like that described in the literature.

Key words: mediastinal cyst, superior vena cava aneurysm.

Opis przypadku

Pięćdziesięciodwuletnia kobieta zgłosiła się do swojego lekarza rodzinnego z objawami narastającego bólu w klatce piersiowej. W badaniu fizykalnym, osłuchowo oraz w wykonanym badaniu elektrokardiograficznym (EKG) nie stwierdzono odchyleń od normy. Wykonano badanie rentgenowskie (RTG) klatki piersiowej (ryc. 1.), stwierdzając owalny cień w śródpiersiu po stronie prawej.

Pacjentka została przyjęta do szpitala, gdzie wykonano tomografię komputerową (TK) klatki piersiowej. Badanie uwidoczniło kulistą zmianę o regularnym obrysie o wymiarach 70 × 82 × 91 mm, o gęstości cieczy, nieulegającą wzmocnieniu po podaniu środka kontrastowego, przylegającą od przodu do aorty wstępującej i żyły głównej górnej. Górny obrys cysty sięgał kąta żylnego prawego, a dolny uszka prawego przedsionka (ryc. 2.).

Wykonano również bronchofiberoskopię, nie stwierdzając patologii w drzewie oskrzelowym.

Zdecydowano o operacyjnym usunięciu torbieli śródpiersia. Wykonano torakotomię przednio-boczną prawą. Nie stwierdzono guza płuca ani powiększonych węzłów chłonnych śródpiersia. Zidentyfikowano miękką masę zmiany leżącą na osierdziu, przylegającą do żyły głównej górnej. Po odpreparowaniu zmiany od osierdzia, żyły głównej górnej, nerwu przeponowego, opłucnej śródpiersiowej oraz pozostałych tkanek miękkich śródpiersia stwierdzono, że rzekoma torbiel śródpiersia rozpoznana w TK była tętniakowatym poszerzeniem żyły głównej górnej (ryc. 3.).

Założono zaciski naczyniowe na szypułę tętniaka, a następnie ją przecięto. Od strony żyły głównej górnej założono szew naczyniowy – Polypropylene 4-0. Usunięto zmianę z klatki piersiowej. Nacięto koniec szypuły od strony tętniaka, stwierdzając skrzep w jej świetle.

Przebieg pooperacyjny był bez powikłań. Chora została wypisana do domu w 5. dobie po operacji.

W badaniu histopatologicznym rozpoznano poszerzenie o charakterze tętniakowatym naczynia żylnego z obecnością skrzepów i włóknika, przewlekłego stanu zapalnego oraz zapalne nacieki z miejscami atrofii mięśni gładkich ściany tętniaka.

Adres do korespondencji: dr n. med. Wojciech Kądziołka, Oddział Chirurgii Klatki Piersiowej Specjalistycznego Zespołu Gruźlicy i Chorób Płuc, ul. Rycerska 2, 35-241 Rzeszów, tel.+ 48 606 698 159, e-mail: wkchirklp@interia.pl

Ryc. 1. Zdjęcie rentgenowskie PA. Widoczny owalny cień o gładkich obrysach wychodzący z prawego śródpiersia

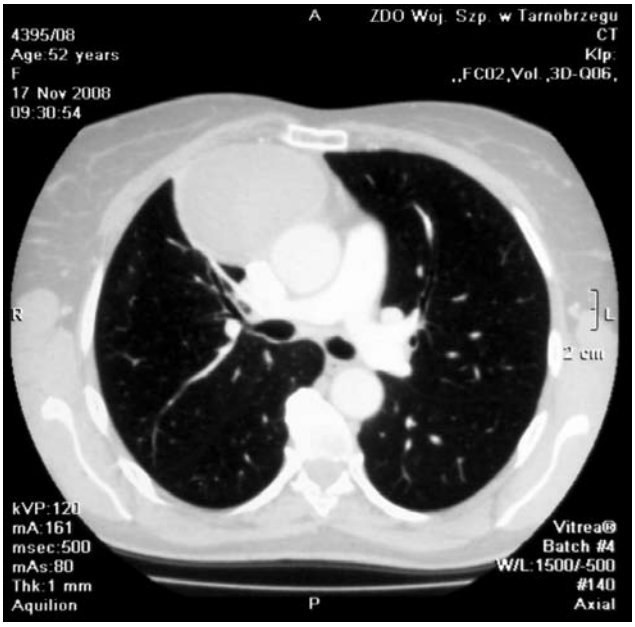

Ryc. 2. Tomografia komputerowa

Ryc. 3. Zdjęcie śródoperacyjne: tętniak żyły głównej górnej z szypułą łączącą z żyłą główną górną

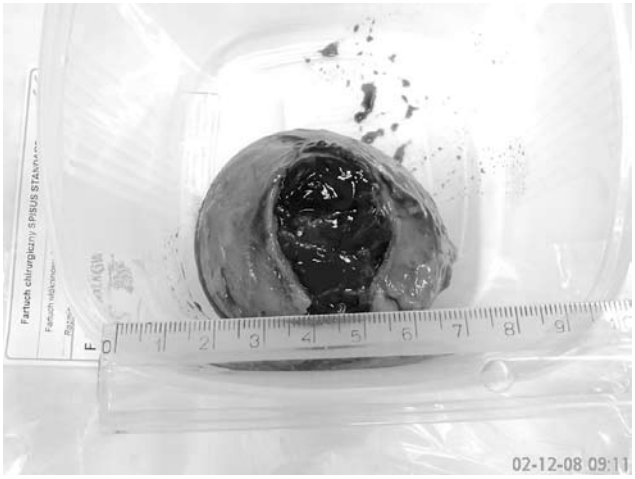

Ryc. 4. Rozmiar tętniaka po resekcji

Dyskusja

Około 10% wszystkich zmian śródpiersia rozpoznanych na zdjęciu RTG klatki piersiowej to zmiany naczyniowe [1, 2], a zdecydowana większość z nich to tętniaki aorty bądź tętniaki dużych tętnic klatki piersiowej. Tętniaki żył śródpiersia stanowią niezwykłą rzadkość. Pierwszym, który opisał przypadek wrodzonego tętniaka żyły głównej górnej, był Osler Abbot w 1950 r. [3], a w 1964 r. Abbot i Leigh ułożyli klasyfikację tętniaków żylnych [4].

W tamtych czasach zdjęcie RTG, wenografia i zwiadowcza torakotomia były podstawowymi metodami diagnostycznymi zmian w śródpiersiu. Obecnie TK z kontrastem, rezonans magnetyczny (RM) i ultrasonografia (USG) znacznie ułatwiają diagnostykę przedoperacyjną [1, 2, 5, 6], jednakże wciąż zdarzają się sytuacje, w których prawidłowe rozpoznanie stawia się dopiero na sali operacyjnej [7, 8].

Omawiany przypadek – wg klasyfikacji Abbota i Leigha [4], wrodzony i workowaty tętniak żyły głównej górnej – stanowi doskonały tego przykład. Ponieważ zmiana śródpiersia o gęstości cieczy nie uległa zakontraktowaniu po podaniu środka kontrastowego w trakcie TK – z powodu skrzepu w szypule tętniaka – założono, że jest to torbiel przedniego śródpiersia. Dopiero operacja wykazała błąd w diagnozie.

Zabieg operacyjny i resekcja tętniaka workowatego dużych żył klatki piersiowej wydaje się najlepszą metodą leczenia, aby zapobiec możliwym komplikacjom, takim jak choroba zatorowo-zakrzepowa płuc, pęknięcie tętniaka, porażenie nerwu przeponowego lub uciśnięcie na żylne naczynie z jego częściowym lub całkowitym zamknięciem [1, 2, 5, 6].

W opisywanym przypadku leczenie operacyjne zakończyło się pełnym sukcesem.

Piśmiennictwo

1. Gozdziuk K, Czekajska-Chehab E, Wrona A, Tomaszewski A, Drop A. Saccular aneurysm of the superior vena cava detected by computed tomography and successfully treated with surgery. Ann Thorac Surg 2004; 78: e94-e95.
2. Varma PK, Dharan BS, Ramachandran P, Neelakandhan KS. Superior vena caval aneurysm. Interact Cardiovasc Thorac Surg 2003; 2: 331-333.
3. Abbot OA. Congenital aneurysm of superior vena cava. Ann Surg 1950; 131: 259-263.
4. Abbot OA, Leigh TF. Aneurysmal dilatations of the superior vena caval system. Ann Surg 1964; 159: 858-872.
5. Pasic M, Schöpke W, Vogt P, von Segesser L, Schneider J, Turina M. Aneurysm of the superior mediastinal veins. J Vasc Surg 1995; 21: 505-509.
6. Picou MA, Antonovic R, Holden WE. Position-dependent mediastinal mass aneurysm: of the superior vena cava. AJR Am J Roentgenol 1993; 161: 1110-1111.
7. Lawrence GH, Burford TH. Congenital aneurysm of the superior vena cava. J Thorac Surg 1956; 31: 327-328.
8. Gaucher L, Dezile G, Roullier A, Bouvier B, Aloin M, Delvert JC, Belda G, Vandooren M. Saccular aneurysm of the superior vena cava. Rev Mal Respir 1988; 5: 637-639.