Wstrząs kardiogenny w przebiegu zawału serca spowodowany tętniakiem rozwarstwiającym aorty wstępującej u chorej z zespołem Marfana

Ascending aorta dissection complicated by acute myocardial infarction and cardiogenic shock in a patient with Marfan syndrome

Paweł Bugajski[1], Krzysztof Greberski[1], Karol Buszkiewicz[1], Radosław Jarząbek[1], Ireneusz Jedliński[2], Ryszard Kalawski[1]

[1]Oddział Kardiochirurgii Szpitala im. Józefa Strusia w Poznaniu
[2]Oddział Kardiologii Szpitala im. Józefa Strusia w Poznaniu

Kardiochirurgia i Torakochirurgia Polska 2011; 8 (3): 391–393

Streszczenie

Rozwarstwienie aorty wstępującej obejmujące ujścia wieńcowe i/lub powodujące ostrą niedomykalność aortalną może prowadzić do wstrząsu kardiogennego. W omawianym przypadku doszło do ostrego rozwarstwienia aorty typu A, dysekcji ujść wieńcowych i zawału mięśnia sercowego prowadzącego do wstrząsu kardiogennego. Technikę chirurgiczną i metody diagnostyczne dostosowywano do dynamicznego obrazu choroby. Zastosowane leczenie przyniosło sukces terapeutyczny.
Słowa kluczowe: tętniak rozwarstwiający aorty, zespół Marfana, wstrząs kardiogenny.

Abstract

Ascending aorta dissection including coronary ostia and/or causing severe aortic valve regurgitation can lead to cardiogenic shock. In our case, there was an acute type A aortic dissection, coronary ostia dissection and myocardial infarction leading to cardiogenic shock. Surgical technique and diagnostic methods were adjusted to the dynamicprogress of the disease. Applied treatment resulted in therapeutic success.
Key words: aortic aneurysm, Marfan syndrome, cardiogenic shock.

Wstęp

Rozwarstwienie tętniaka aorty (ang. *aortic aneurysm dissection* – AAD) definiuje się jako przerwanie błony wewnętrznej z następowym krwawieniem do wnętrza i wzdłuż tętnicy głównej oraz wytworzenie dwóch świateł: prawdziwego i rzekomego. W przebiegu zespołu Marfana nieprawidłowości w obrębie włókien sprężystych tworzących ścianę aorty mogą prowadzić do jej dysekcji. Oprócz wspomnianej patologii zmiany mogą dotyczyć narządu wzroku, układu kostnego, serca i innych naczyń krwionośnych. Częstość występowania zespołu szacowana jest na 2–3 na 10 000 [1]. Rozwarstwienie obejmujące ujścia wieńcowe i/lub powodujące ostrą niedomykalność aortalną (ang. *aortic regurgitation* – AR) może prowadzić do wstrząsu kardiogennego (ang. *cardiogenic shock* – CS), stanowiąc stan zagrożenia życia związany z hipoperfuzją narządową. W omawianym przypadku doszło do ostrego rozwarstwienia aorty typu A, dysekcji ujść wieńcowych i zawału mięśnia sercowego prowadzącego do wstrząsu kardiogennego. Zastosowano diagnostykę obrazową angio-CT (tomografia komputerowa z programem naczyniowym), będącą optymalnym wyborem w diagnostyce patologii aorty [2, 3].

Opis przypadku

Pacjentka, lat 33, została przyjęta do szpitala rejonowego z powodu dolegliwości bólowych w klatce piersiowej o charakterze dławicowym. Wykonana angio-CT wykazała poszerzenie aorty wstępującej powyżej opuszki do 60 mm (na odcinku długości 57 mm), bez cech rozwarstwienia. Wywiad i badanie przedmiotowe pozwoliły na rozpoznanie zespołu Marfana. Po konsultacji kardiochirurgicznej pacjentkę zakwalifikowano do leczenia operacyjnego w trybie przyspieszonym.

W kolejnej dobie hospitalizacji na oddziale chorób wewnętrznych z powodu nasilających się dolegliwości dławicowych powtórzono badanie angio-CT, które nie wykazało rozwarstwienia aorty, co potwierdziło rozpoznanie wstępne. Stan pacjentki pomimo stosowanego intensywnego leczenia zachowawczego się nie poprawił. Badanie elektrokardiograficzne (EKG) wykazało obecność wcześniej niewystępujących

Adres do korespondencji: Paweł Bugajski, Oddział Kardiochirurgii, Szpital im. Józefa Strusia, ul. Szkolna 8/12, 61-833 Poznań, e-mail: pawelbugajski@onet.eu

deniwelacji odcinka ST w odprowadzeniach V2–V5. W badaniach laboratoryjnych zaobserwowano zwiększone do 2,37 ng/ml stężenie troponiny I. Ze względu na obraz kliniczny po ponownej konsultacji kardiochirurgicznej chorą przekazano w trybie natychmiastowym na oddział kardiochirurgii.

W chwili przyjęcia chora znajdowała się w stanie postępującego wstrząsu kardiogennego (RR skurczowe poniżej 80 mm Hg). W badaniu echokardiograficznym wykazano cechy rozwarstwiania aorty oraz niedomykalność zastawki aortalnej II/III stopnia, z maksymalnym gradientem przezzastawkowym wynoszącym 7 mm Hg, średnicę aorty wstępującej 55–60 mm, frakcję wyrzutową lewej komory: 50%. Wykonanie 64-rzędowej tomografii komputerowej z programem naczyniowym (Siemens SOMATOM Sensation 64) potwierdziło obecność 70-milimetrowego poszerzenia aorty wstępującej sięgającego 65 mm powyżej pierścienia zastawki aortalnej. Na przednio-prawobocznej ścianie tętniaka opisano rozwarstwienie błony wewnętrznej. Ujścia tętnic wieńcowych nie były opisywane jako objęte rozwarstwieniem. Łuk aorty, tętnice dogłowowe oraz obie tętnice podobojczykowe, jak również część zstępującą aorty oceniono jako prawidłowe. EuroSCORE wynosił 37,4%. Zdecydowano o leczeniu operacyjnym w trybie natychmiastowym.

Opis zabiegu chirurgicznego

W znieczuleniu ogólnym i krążeniu pozaustrojowym wykonano zabieg usunięcia tętniaka aorty wstępującej wraz z zastawką aortalną metodą Bentalla (proteza St. Jude Medical Aortic Valved Graft 23 mm, USA) (ryc. 1.). Uwagę zwróciło, że po otwarciu worka osierdziowego poza znaczną hipokinezją serca i obecnością tętniaka nie stwierdzono innych patologii (zmienionego koloru ściany aorty, obecności krwistego płynu czy krwawych podbiegnięć w obrębie nasierdzia). W trakcie operacji stwierdzono rozwarstwienie tętniaka aorty oraz pnia lewej tętnicy wieńcowej (LTW). Ściana aorty w okolicy odejścia prawej tętnicy wieńcowej wydawała się prawidłowa. Rozwarstwioną część pnia LTW usunięto i zespolono z ok. 5-centymetrowym odcinkiem żyły odpiszczelowej (ang. *saphenous vein* – SV).

Po usunięciu zastawki aortalnej implantowano proksymalną część konduitu. Następnie wszczepiono ujście PTW. W kolejnym etapie wykonano dystalne zespolenie protezy aorty. Po odpowietrzeniu serca odkleszczono aortę i zespolono pomost żylny do pnia LTW z implantowanym konduitem.

W trakcie reperfuzji stwierdzono masywne krwawienie spowodowane dysekcją implantowanego ujścia prawej tętnicy wieńcowej. Po ponownym zakleszczeniu aorty i podaniu kardiopleginy usunięto rozwarstwione ujście PTW i jej proksymalną część zespolono z protezą aorty przy użyciu kolejnego fragmentu SV. Wytworzony w ścianie konduitu otwór wymagał zamknięcia łatą z pozostałej części protezy (ryc. 2.).

Czas krążenia pozaustrojowego wynosił 260 min, całkowity czas zaciśnięcia aorty 160 min, w trakcie zabiegu użyto 3400 ml krystalicznego roztworu kardiopleginy (Fresenius

A

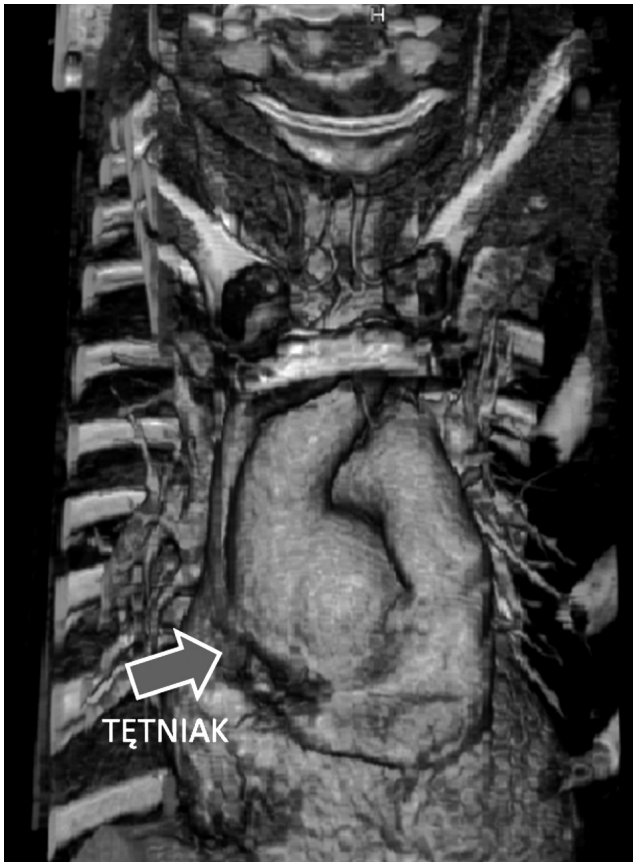

B

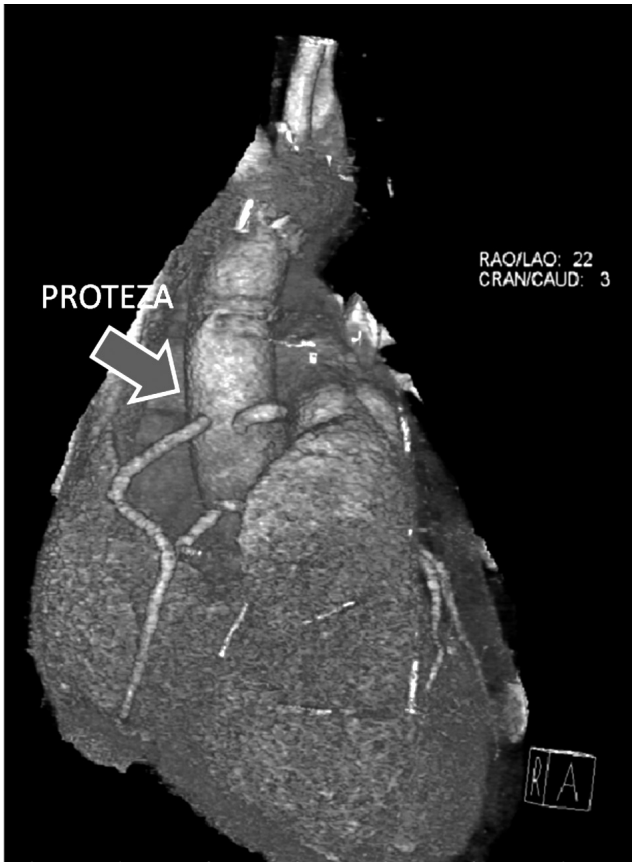

Ryc. 1A–B. 64-rzędowa angio-CT – obraz tętniaka aorty wstępującej (A) oraz implantowanej protezy aorty wstępującej (B)

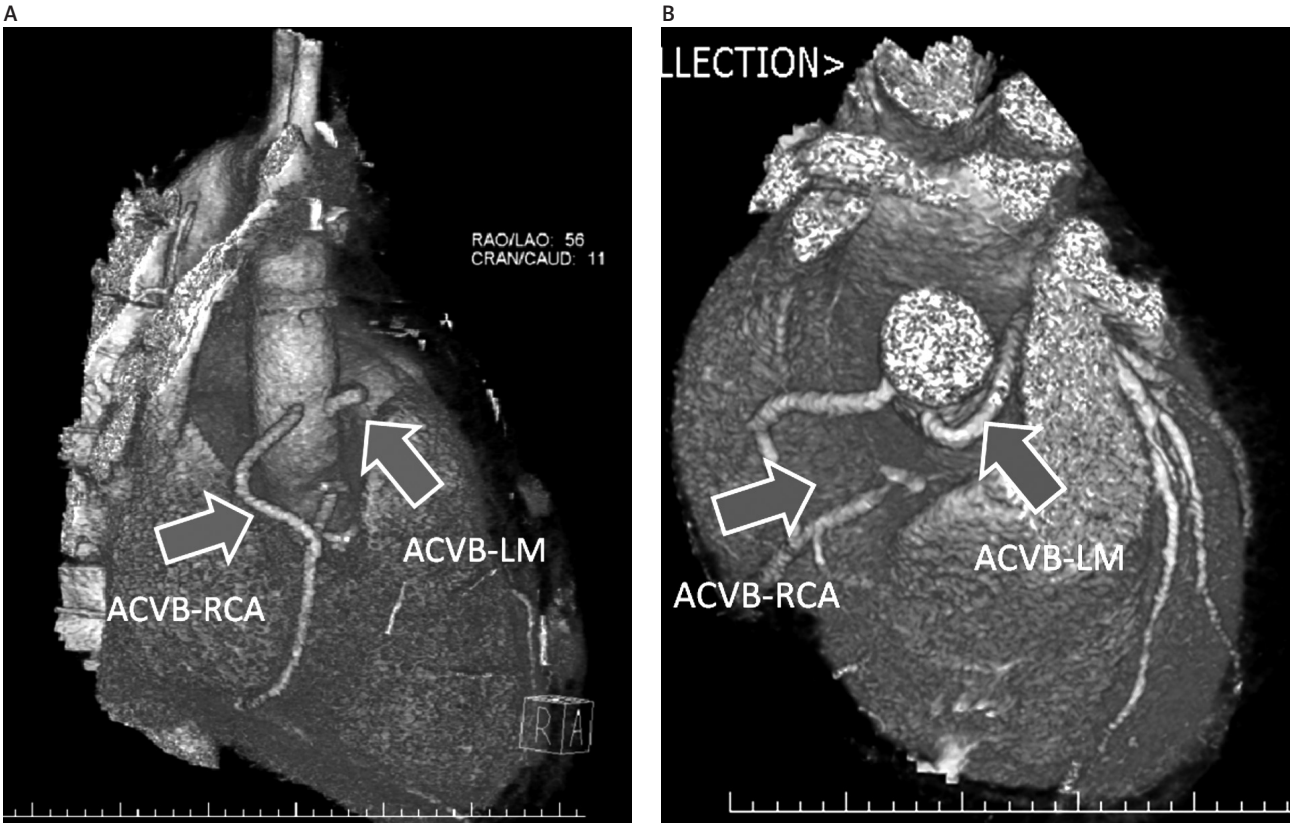

Ryc. 2A–B. 64-rzędowa angio-CT – obraz żylnych pomostów wieńcowych
ACVB – pomost żylny aortalno-wieńcowy (ang. aorto coronary vein bypass), RCA – prawa tętnica wieńcowa (ang. right coronary artery); LM – ang. left main

Kabi Cardioplegische Perfusionslösung, Niemcy). Chora wymagała podawania zmniejszanych stopniowo dawek katecholamin (milrynon we wlewie ciągłym w dawce 2 mg/godz.; noradrenalina we wlewie ciągłym w dawce 1,6 mg/godz.; adrenalina we wlewie kroplowym ciągłym w dawce 1 mg/godz.). Czas wentylacji mechanicznej wynosił 22 godz.

Przezklatkowe badanie echokardiograficzne przeprowadzone w pierwszej dobie po zabiegu wykazało nieznacznego stopnia hipokinezę w obrębie koniuszka i ściany bocznej serca. Frakcja wyrzutowa określona została na 40%, natomiast funkcja protezy aorty wstępującej wraz ze sztuczną zastawką aortalną oceniono jako prawidłową. W 2. dobie chora opuściła salę intensywnego nadzoru medycznego.

W 9. dobie po operacji wykonano kontrolne badanie angio-CT – stwierdzono brak cech rozwarstwienia powyżej dystalnego odcinka protezy, nieznaczne ilości płynu w worku osierdziowym oraz w obu jamach opłucnowych, potwierdzono prawidłową funkcję pomostów wieńcowych i protezy aortalnej. Wykonane w tej samej dobie EKG wykazało normogram, z rytmem zatokowym o częstości 86 uderzeń/min oraz płasko-ujemne załamki T w odprowadzeniach przedsercowych.

Badania biochemiczne wykonywane w kolejnych dobach wykazały zmniejszenie stężeń markerów uszkodzenia mięśnia sercowego w osoczu krwi żylnej: 1. doba: CPK – 2519, CKMB – 159, troponina I – 1,64; 6. doba: CPK – 68, CKMB – 8, troponina I – 0,567.

W 20. dobie pooperacyjnej w stanie ogólnym dobrym pacjentka została wypisana z oddziału i skierowana na rehabilitację kardiologiczną. Obecnie pozostaje pod kontrolą poradni kardiologicznej i kardiochirurgicznej.

Badanie histopatologiczne usuniętej części aorty wykazało typowe dla zespołu Marfana uszkodzenie włókien sprężystych w obrębie jej ściany.

Podsumowanie

W niniejszej pracy opisano nagłe rozwarstwienie tętniaka aorty, które doprowadziło do dysekcji pnia lewej i prawej tętnicy wieńcowej, niedokrwienia lewej komory, zawału mięśnia sercowego potwierdzonego stężeniami markerów i wstrząsu kardiogennego. Technikę chirurgiczną i metody diagnostyczne dostosowywano do dynamicznego obrazu choroby, który ulegał zmianom zarówno przed zabiegiem, jak i w trakcie trwania operacji.

Praca przedstawiana podczas XIII Gdańskich Spotkań Kardiochirurgicznych, 14–15 stycznia 2011 r.

Piśmiennictwo

1. http://www.ncbi.nlm.nih.gov/omim/154700.
2. Agarwal PP, Chughtai A, Matzinger FR, Kazerooni EA. Multidetector CT of thoracic aortic aneurysms. Radiographics 2009; 29: 537-552.
3. Abbara S, Kalva S, Cury RC, Isselbacher EM. Thoracic aortic disease: spectrum of multidetector computed tomography imaging findings. J Cardiovasc Comput Tomogr 2007; 1: 40-54.