Wpływ zastosowania stentu zewnętrznego na progresję zmian w żylnych pomostach aortalno-wieńcowych

Influence of external Dacron stent on disease progression in saphenous vein grafts

Michał Krejca[1], Krystyna Bochenek-Klimczyk[1], Przemysław Szmagała[1], Przemysław Węglarz[2], Michał Guzy[1], Maciej Bolkowski[1], Rafał Ulczok[1], Jarosław Bis[1], Janusz Skarysz[1], Andrzej Plewka[3], Danuta Plewka[3], Grażyna Nowaczyk[3], Andrzej Bochenek[1]

[1]I Klinika Kardiochirurgii ŚAM, Katowice
[2]I Klinika Kardiologii ŚAM, Katowice
[3]Katedra Histologii i Embriologii ŚAM, Katowice

Kardiochirurgia i Torakochirurgia Polska 2006; 3 (4): 361–366

Streszczenie

Wstęp: Przerost błony wewnętrznej odgrywa główną rolę w procesie degeneracji żylnych pomostów aortalno-wieńcowych.
Cel: Skonstruowanie zewnętrznego stentu naczyniowego możliwego do zastosowania w kardiochirurgii, zbadanie jego wpływu na postęp zmian degeneracyjnych na modelu zwierzęcym, kliniczne wdrożenie stentu zewnętrznego w chirurgicznym leczeniu choroby wieńcowej u ludzi oraz ocena wpływu w badaniu IVUS (*intravascular ultrasound*).
Materiał i metody: Model zwierzęcy: grupa 21 owiec. Materiał do badań histologicznych i immunocytochemicznych pobierano w odstępie 5, 9 dni, 4, 6, 8, 10 oraz 12 tygodni. Model kliniczny: pacjenci poddani operacji pomostowania naczyń wieńcowych. Badanie IVUS wykonywano po 3 i 12 mies. po operacji.
Wyniki i wnioski: Stwierdzono, że w modelu zwierzęcym stent zewnętrzny ogranicza przerost błony wewnętrznej i środkowej, ogranicza proliferację komórek w ścianie pomostu, modyfikuje ekspresję VEGF (*vascular endothelial growth factor*) i prezentację flt-1 w ścianie pomostu, powodując szybszą odbudowę śródbłonka. W etapie klinicznym stwierdzono, że we wczesnym okresie obserwacji stent zewnętrzny ogranicza proces degeneracji pomostów żylnych.
Słowa kluczowe: pomostowanie naczyń wieńcowych, pomost hybrydowy, *neointimal hyperplasia*.

Abstract

Background: Neointimal thickening plays a critical role in vein graft disease.
Aim: To construct an artificial mesh which may serve as an external stent and may be implanted during cardiac surgery, to examine the effects of the originally developed Dacron external stent on the progression of vein graft disease in an animal model and introduce into clinical practice a new outside stent.
Material and methods: Samples of tissues from 21 sheep were taken for histopathology and immunocytochemistry examination 5, 9 days and 4, 6, 8, 10, and 12 weeks after implantation. In patients who underwent CABG, IVUS examination was performed after 3 and 12 months.
Results and conclusions: The study showed that in venous grafts covered by an external stent, neointimal hyperplasia (NIH), infiltration with inflammatory cells and cellular proliferation in the vein wall progress slower, VEGF and flt-1 activity are modified, and endothelium formation progresses faster than in standard vein grafts. Clinical practice revealed that external stents decrease vein graft disease during the first few months post operation.
Key words: coronary artery bypass graft, hybrid graft, neointimal hyperplasia.

Wstęp

Choroby układu krążenia, a wśród nich choroba wieńcowa, są nadal główną przyczyną zgonów i zachorowalności w krajach rozwiniętych. Jedną z metod leczenia choroby niedokrwiennej serca jest pomostowanie naczyń wieńcowych (CABG) [1]. Pomimo dowiedzionej większej trwałości pomostów tętniczych [2] pomosty żylne stanowią ok. 60% wykonywanych pojedynczych zespoleń aortalno-wieńco-

Adres do korespondencji: lek. Krystyna Bochenek-Klimczyk, I Klinika Kardiochirurgii ŚAM, 40-653 Katowice-Ochojec, ul. Ziołowa 45-47, tel. +48 32 359 86 41, faks +48 32 252 70 66, e-mail: krystyna.bochenek@cardiosurg.pl

wych. Problemem jest ograniczona w czasie drożność pomostów żylnych [3, 4]. W ciągu pierwszego roku po CABG ok. 10–15% wykonanych pomostów żylnych ulega zamknięciu, a w odległym 10-letnim okresie obserwacji niedrożne okazuje się aż 40–50% pomostów żylnych [5].

Gdy zdano sobie sprawę z niezadowalającej trwałości pomostów żylnych wszczepionych w układ tętniczy, podejmowano próby zwiększenia ich trwałości zarówno poprzez zmniejszenie urazu śródbłonka naczyniowego w trakcie preparowania i przechowywania żyły [6, 7], jak również poprzez tworzenie pomostów hybrydowych. Pomostem hybrydowym nazywa się pomost częściowo wykonany z materiału biologicznego, jakim jest własnopochodna żyła odpiszczelowa, a częściowo z materiału sztucznego: teflon, polietylen, polipropylen czy stal wysokostopowa, mającego postać zewnętrznej protezy naczyniowej (stentu zewnętrznego) [8, 9]. Zewnętrzny stent, łatwy do wykonania podczas pracy na sali operacyjnej, powinien wzmocnić ścianę żyły (stanowiąc protezę błony sprężystej zewnętrznej), zwiększyć odporność na siły rozciągające, modyfikować siły ścinające i tym samym opóźnić postęp *neointimal hyperplasia* (NIH).

We współpracy z firmą Tricomed SA z Łodzi wykonano z włókien poliestrowych (torlen/dakron) siateczkę o średnicy 4–6 mm, wykazującą odporność na zginanie i w dużym zakresie zmieniającą swoją pierwotną średnicę w zależności od sił działających wzdłuż jej długiej osi. Ze względu na specyfikę użytego do konstrukcji stentu zewnętrznego materiału, kleju tkankowego do zespolenia stentu z przydanką żyły, badany w prezentowanej pracy pomost hybrydowy jest unikalną oraz nieopisywaną wcześniej konstrukcją.

Cele pracy

1. Skonstruowanie oryginalnej siateczki z tworzywa sztucznego, możliwego do zastosowania jako materiał wszczepialny u ludzi. Siateczkę będzie można stosować w kardiochirurgii jako zewnętrzny stent naczyniowy.
2. Ocena wpływu zewnętrznego stentu naczyniowego własnej konstrukcji na postęp proliferacji komórek, tempo odbudowy śródbłonka, aktywność śródbłonkowego naczyniowego czynnika wzrostu (VEGF – *vascular endothelial growth factor*) i jego receptora flt-1 w ścianie pomostu żylnego w modelu zwierzęcym.
3. Wdrożenie opracowanego stentu do praktyki klinicznej w chirurgicznym leczeniu choroby wieńcowej.
4. Ocena wpływu zewnętrznego stentu naczyniowego w postaci dakronowej siateczki na procesy przebudowy zachodzące w żylnych pomostach wieńcowych na podstawie ultrasonografii wewnątrznaczyniowej (IVUS – *intravascular ultrasound*).

Materiał i metodyka

Model zwierzęcy

Badana grupa. Badania wykonano w grupie 21 owiec jednej płci (samce) w wieku od 8 do 10 mies., maksymalnie zbliżonych do siebie pod względem genetycznym. Na przeprowadzenie badań uzyskano zgodę Uczelnianej Komisji ds. Doświadczeń na Zwierzętach. Dobór strony zespolenia: lewa/prawa, jak i rodzaju pomostu: klasyczny, wykonywany z żyły odpromieniowej (RV – *radial vein*) bądź z zastosowaniem pomostu hybrydowego (SV – *supported vein*) podlegał próbie losowej i był kryterium podziału badanych zwierząt na grupy.

Wykonanie pomostów tętniczo-żylnych: klasycznego i hybrydowego. Po uśpieniu zwierząt, zaintubowaniu i dożylnym podaniu heparyny 5000 j/1 ml atraumatycznie preparowano z kończyny lewej przedniej żyłę odpromieniową, następnie naciągano na nią siateczkę poliestrową THG i pokrywano fibrynowym klejem tkankowym. Pozostałą część tej samej żyły wykorzystano jako materiał do wykonania klasycznego pomostu żylnego. Po wypreparowaniu tętnicy szyjnej wykonywano zespolenie odwróconego pomostu hybrydowego z tętnicą – koniec do boku – zarówno proksymalnie, jak i dystalnie, włączając siateczkę w miejsce zespolenia. Następnie podwiązywano i przecinano tętnicę pomiędzy zespoleniami naczyniowymi, uzyskując przepływ krwi wyłącznie przez pomost. Symetrycznie po drugiej stronie wykonywano identyczne zespolenie na tętnicy szyjnej, powlekając żyłę jedynie warstwą kleju tkankowego po wykonaniu zespolenia.

Pobieranie wycinków. Z dostępu w okolicy poprzedniego cięcia chirurgicznego pobierano materiał biologiczny do dalszych etapów badań 5, 9 dni, 4, 6, 8, 10 oraz 12 tyg. po wykonaniu zespolenia naczyniowego. Wycinki do badań histologicznych, po wcześniejszym utrwaleniu w formalinie, uwodnieniu i zatopieniu w parafinie, barwiono roztworem eozyny i hematoksyliny oraz metodą van Giesona na włókna elastyczne.

Reakcja immunocytochemiczna. W mikroskopie świetlnym oceniano grubość błony wewnętrznej i środkowej pomostów, odsetek komórek wydzielających VEGF i receptor VEGF – flt-1, stopień pokrycia błony wewnętrznej pomostu przez śródbłonek naczyniowy oraz proliferację komórek w błonie środkowej i wewnętrznej pomostu. W celu immunocytochemicznej oceny VEGF, ftl-1 oraz Ki-67 skrawki parafinowe o grubości 5 µm, po wcześniejszym przygotowaniu [10] inkubowano z króliczym poliklonalnym przeciwciałem do odpowiedniego ludzkiego białka. W negatywnej kontroli przeciwciało zastąpiono odpowiednią surowicą. Do wykrycia utworzonego kompleksu antygen–przeciwciało stosowano metodę ABC [11].

Mikroskopowa ocena wycinków. Za pomocą programu komputerowego mierzono grubość błony środkowej i wewnętrznej pomostu wykonanego z żyły odpromieniowej (grupa RV) oraz pomostu hybrydowego (grupa SV). Błonę wewnętrzną (intima-INT) mierzono od blaszki podstawnej śródbłonka do błony elastycznej wewnętrznej, skąd rozciąga się błona środkowa (media-MED), kończąca się na granicy z przydanką (adwentycja-ADV).

Immunocytochemiczną reakcję barwną oceniano w mikroskopie świetlnym. W przypadku oceny reakcji z antygenem Ki-67 liczono odsetek jąder komórek wybarwionych, będących w fazie podziału. W przypadku oceny VEGF i flt-1 liczono odsetek komórek z wybarwioną cytoplazmą, świad-

czącą o obecności naczyniowego śródbłonkowego czynnika wzrostu lub też prezentacji jego receptora.

Stopień pokrycia powierzchni światła naczynia przez śródbłonek naczyniowy oceniano w mikroskopie świetlnym. Obwód ocenianego naczynia dzielono na 12 części i określano odsetek śródbłonka pokrywającego światło w każdej z części.

Analiza statystyczna. Rozkład zmiennych ciągłych w badanych grupach oceniano pod względem normalności rozkładu testem Kołmogorowa-Smirnowa. Znamienność statystyczną różnic między średnimi zmiennych oceniono za pomocą testu t-studenta lub testem U Manna-Whitneya. W przypadku porównywania więcej niż dwóch średnich analizowano wariancję dwuczynnikową (*two-way* ANOVA). Wartości przedstawiono jako średnie arytmetyczne ± odchylenie standardowe. Różnice uznawano za znamienne statystycznie przy poziomie istotności $p<0,05$.

Część kliniczna

Grupa badana. Badaniem objęto grupę 105 pacjentów z chorobą niedokrwienną serca, zakwalifikowanych do planowego zabiegu pomostowania naczyń wieńcowych z wykorzystaniem pomostów tętniczych i żylnych. Kryteria wyłączenia z badania były następujące: brak zgody na udział w badaniu, wskazania do pełnej rewaskularyzacji tętniczej, towarzysząca wada zastawkowa serca, frakcja wyrzutowa lewej komory ≤35%, rozległe zmiany żylakowate kończyn dolnych, niska jakość żyły odpiszczelowej, krytyczne zmiany miażdżycowe tętnic obwodowych, współistniejąca choroba nowotworowa.

Chorzy w sposób losowy, metodą ślepej próby, zostali podzieleni na dwie grupy. Pacjentom w grupie badanej wszczepiono pomost hybrydowy w postaci żyły odpiszczelowej, pokrytej siateczką dakronową i klejem tkankowym Tissucol (ryc. 1.). Grupę kontrolną stanowili chorzy z klasycznie wykonanymi pomostami żylnymi.

Technika zabiegu. Zabieg pomostowania naczyń wieńcowych przeprowadzono z użyciem krążenia pozaustrojowego. U pacjentów zrandomizowanych do grupy badanej pomost hybrydowy tworzono, wprowadzając odcinek żyły odpiszczelowej długości ok. 15 cm do wnętrza siateczki dakronowej i łącząc zewnętrzną powierzchnię żyły z siateczką klejem tkankowym Tissucol poprzez rozprowadzenie najpierw składnika fibrynowego, a następnie składnika trombinowego.

Ultrasonografia wewnątrznaczyniowa (IVUS). Następujące parametry: powierzchnię naczynia (mm^2), powierzchnię światła (mm^2) oraz powierzchnię NIH (mm^2) oceniano w dwóch grupach: badanej i kontrolnej, w zależności od czasu od operacji – obserwacja wczesna (do 3 mies.) i późna (do 12 mies.).

Wyniki

Model zwierzęcy

Grubość błony wewnętrznej i środkowej pomostów żylnych. Całkowita grubość błony wewnętrznej i środkowej w końcowym etapie obserwacji jest około trzykrotnie większa w grupie SV, lecz już około pięciokrotnie większa w grupie RV w porównaniu z okresem wyjściowym (ryc. 2.). Przerost błony wewnętrznej, następujący poprzez tworzenie się neointimy, różni badane grupy. W końcowym etapie obserwacji grubość błony wewnętrznej w grupie RV jest prawie czterokrotnie większa niż w grupie SV (ryc. 3.).

Czynnik wzrostu śródbłonka naczyń VEGF. W badanych grupach obserwowano stopniowy spadek odsetka komórek z ekspresją VEGF. W grupie SV w początkowym okresie następuje wzrost odsetka komórek z ekspresją VEGF,

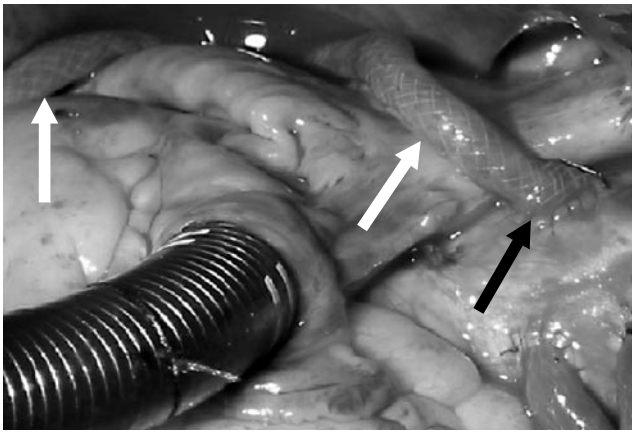

Ryc. 1. Pomost hybrydowy własnej konstrukcji (białe strzałki) – miejsce zespolenia proksymalnego z aortą (czarna strzałka)

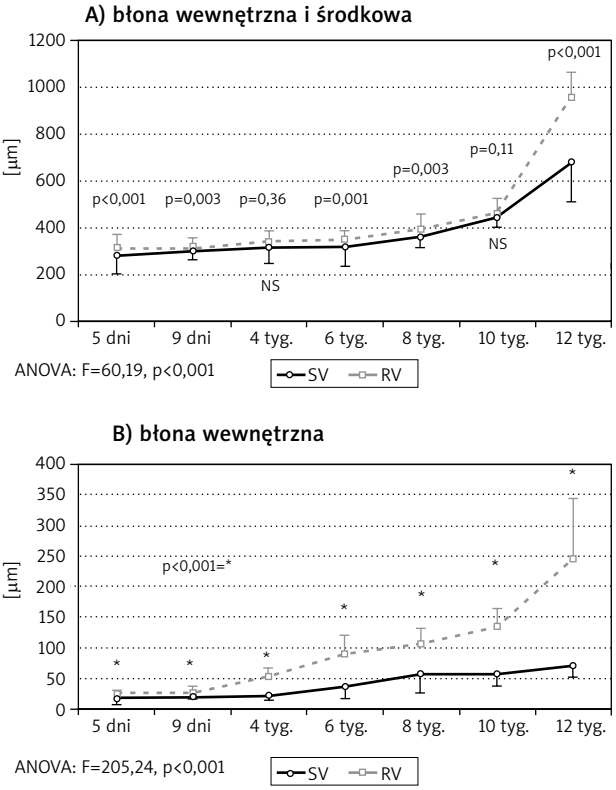

Ryc. 2. Zmiany grubości błony wewnętrznej i środkowej (**A**) i błony wewnętrznej (**B**) w badanych grupach wraz z upływem czasu. Zaznaczone odchylenia standardowe i znamienności statystyczne. SV – żyła z osłonką, RV – żyła odpromieniowa

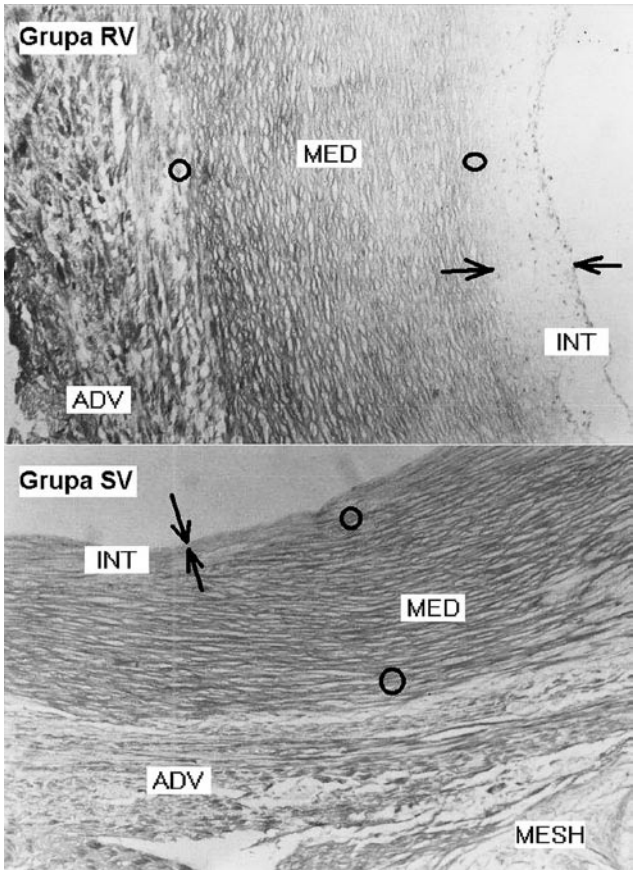

Ryc. 3. Żyła odpromieniowa bez osłonki (grupa RV) i z osłonką (grupa SV) ocenianą po 12 tyg. od wszczepienia. Powiększenie 150x. Barwienie: hematoksylina, eozyna, metodą van Giesona. INT – błona wewnętrzna pomiędzy strzałkami, MED – błona środkowa pomiędzy kółkami, ADV – przydanka, MESH – stent zewnętrzny

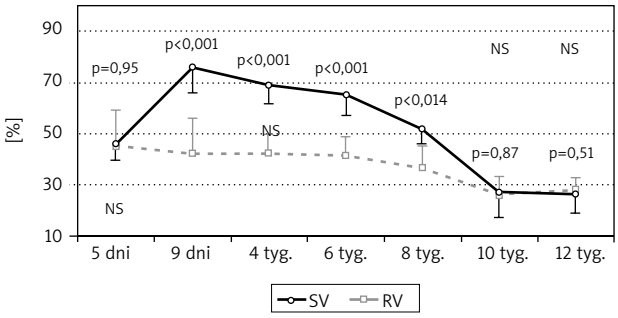

Ryc. 4. Zmiany odsetka komórek z ekspresją VEGF na powierzchni – w błonie wewnętrznej i środkowej w badanych grupach wraz z upływem czasu. Zaznaczone odchylenia standardowe i znamienności statystyczne. SV – żyła z osłonką, RV – żyła odpromieniowa. ANOVA: F=11,58; p<0,001

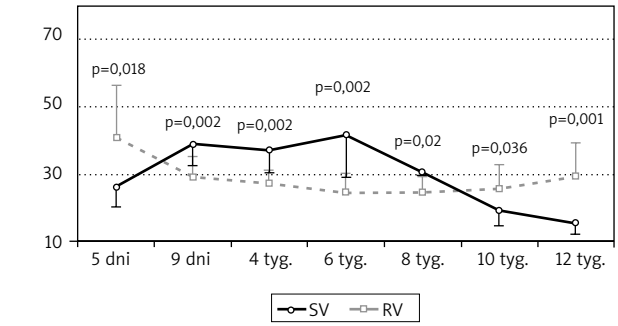

Ryc. 5. Zmiany odsetka komórek prezentujących flt-1 w błonie wewnętrznej i środkowej w badanych grupach wraz z upływem czasu. Zaznaczone odchylenia standardowe i znamienności statystyczne. SV – żyła z osłonką, RV – żyła bez osłonki. ANOVA: F=13,20; p<0,001

a następnie spadek. W końcowych okresach obserwacji odsetek komórek w ścianie pomostu z ekspresją VEGF nie różni się pomiędzy grupami (ryc. 4.).

Receptor czynnika wzrostu śródbłonka naczyń flt-1. W grupie RV obserwowano łagodny spadek odsetka komórek prezentujących flt-1, a następnie jego wzrost. W grupie SV natomiast obserwowano początkowy wzrost odsetka komórek prezentujących receptor flt-1, a następnie spadek. Pod koniec obserwacji dwukrotnie mniej komórek prezentowało receptor flt-1 w grupie SV w porównaniu z grupą RV (ryc. 5.).

Proliferacja komórek w błonie środkowej i wewnętrznej. Obserwowano postępujący wraz z upływem czasu spadek ilości komórek będących w fazie podziału. W grupie SV po okresie nasilenia proliferacji, pod koniec obserwacji znajduje się ponadtrzykrotnie mniej dzielących się komórek w porównaniu z grupą RV (ryc. 6.).

Stopień pokrycia błony wewnętrznej pomostu przez śródbłonek naczyniowy. W obu grupach nastąpiła utrata śródbłonka naczyniowego (deendotelizacja). W grupie RV deendotelizacja dotyczyła większej powierzchni pomostu żylnego, a proces reendotelizacji zakończył się po 6 tyg. od wszczepienia (ryc. 7.).

Część kliniczna – wyniki wstępne

Przebudowa pomostów aortalno-wieńcowych – badanie IVUS, wyniki wstępne. W badanych grupach obserwowano postępujący w czasie przerost błony wewnętrznej ściany pomostu. W okresie wczesnym, do 3 mies., NIH był bardziej nasilony w grupie kontrolnej, lecz w obserwacji późnej, do 12 mies., powierzchnia NIH w grupie badanej była większa niż w grupie kontrolnej (ryc. 8.).

Dyskusja

Na degenerację żylnych pomostów aortalno-wieńcowych składają się trzy procesy: zakrzepica, odpowiedzialna za zamknięcie od 3 do 12% pomostów żylnych w ciągu pierwszego miesiąca od operacji, NIH i zmiany miażdżycowe [3]. Przerost błony wewnętrznej definiowany jako gromadzenie się komórek mięśni gładkich i zewnątrzkomórkowej macierzy jest główną przyczyną degeneracji pomostów żylnych pomiędzy pierwszym miesiącem a pierwszym rokiem po operacji [3, 12, 13]. Prawie we wszystkich żyłach implantowanych w układ tętniczy w ciągu 4–6 tyg. dochodzi do przerostu błony wewnętrznej, która może redukować światło naczynia nawet o ponad 25%. NIH rzadko prowadzi do zamknięcia pomostu,

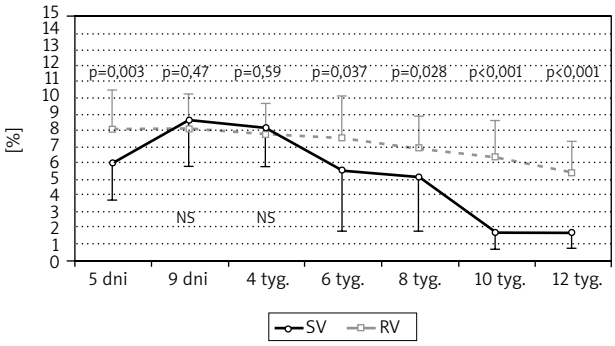

Ryc. 6. Zmiany odsetka proliferujących komórek w błonie wewnętrznej i środkowej w badanych grupach wraz z upływem czasu. Zaznaczone odchylenia standardowe i znamienności statystyczne. SV – żyła z osłonką, RV – żyła odpromieniowa. ANOVA: F=7,46; p<0,001

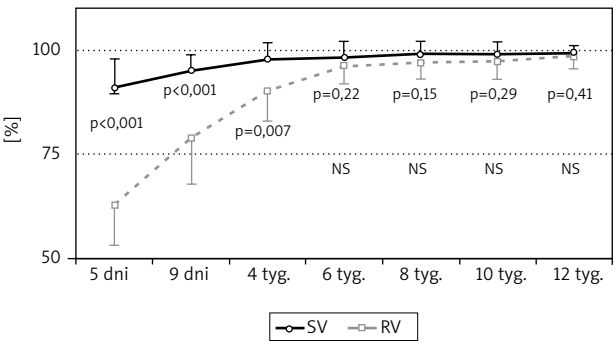

Ryc. 7. Odsetek powierzchni światła pomostu pokrytego śródbłonkiem naczyniowym w zależności od upływu czasu. Grupa RV – żyła bez osłonki. Grupa SV – żyła pokryta osłonką

lecz wpływa na rozwój przyszłych zmian miażdżycowych, odpowiedzialnych za niedrożność [14–16].

Wyniki pracy prezentowanej na modelu zwierzęcym wskazują na ochronny wpływ stentu zewnętrznego na zmiany dokonujące się w ścianie pomostu. W badanych grupach zarówno RV (żyła odpromieniowa), jak i SV (żyła pokryta stentem) następował przerost ściany, przy czym był on silniejszy w grupie RV. Najbardziej widoczne różnice w badanych grupach dotyczą grubości błony wewnętrznej (ryc. 3.). Podobny efekt stosowania zewnętrznego stentu opisali Zurbrugg oraz Angelini [8, 9].

Proliferacja mięśni gładkich ściany pomostu odgrywa kluczową rolę w powstawaniu zmian degeneracyjnych. W prezentowanej pracy już po 6 tyg. różnice w proliferacji komórek były bardzo duże, przy czym tempo proliferacji ulegało następnie łagodnemu spowolnieniu w grupie RV i szybkiemu hamowaniu w żyłach będących pomostami hybrydowymi SV, co znajduje także swe odzwierciedlenie w ograniczeniu przerostu błony wewnętrznej i środkowej w grupie SV.

Śródbłonek naczyniowy, będący ciągłą warstwą pojedynczych komórek wyściełających światło naczyń, jest ogromnym układem wydzielania wewnętrznego o decydującym wpływie na przebudowę naczynia [5, 17]. Śródbłonkowe autokoidy, współdziałając z czynnikami mechanicznymi,

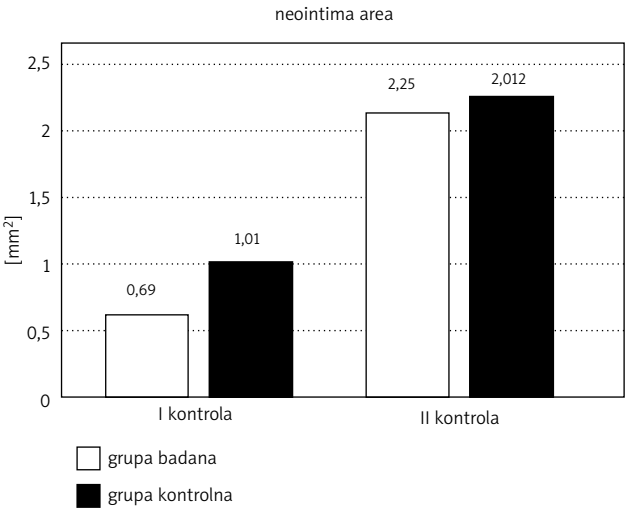

Ryc. 8. Powierzchnia błony wewnętrznej w badaniu IVUS w grupie badanej i w grupie kontrolnej

czynnikami wzrostu i cytokinami, odpowiadają za przebudowę ściany naczyń, czyli za regulację proliferacji komórek śródbłonka, mięśniówki gładkiej naczyń i glikoprotein podścieliska [18]. Wpływ na zapoczątkowanie procesu przebudowy naczynia mają różne czynniki wzrostowe, m.in. VEGF.

W grupie SV obserwowano najpierw gwałtowny wzrost ilości komórek z ekspresją VEGF, a następnie powolny spadek, przy czym ilość komórek z ekspresją VEGF była dużo niższa w grupie RV praktycznie podczas całej obserwacji. Po 10 tyg. od wszczepienia pomostu następuje zrównanie ilości komórek z ekspresją VEGF świadczące o zakończeniu pewnych mechanizmów naprawczych (ryc. 4.). Wzrost ekspresji VEGF w grupie SV prowadzi prawdopodobnie do szybszych procesów naprawczych śródbłonka (ryc. 7.). Opisane tempo reendotelizacji, która kończy się po 4–6 tyg., jest zbieżne z obserwacjami innych autorów [19–22]. W okresie największej aktywności ekspresji VEGF obserwowano także wzrost prezentacji receptora flt-1 (ryc. 5.). Prezentacja tego receptora świadczy o gotowości komórek do dzielenia się. Parenti i wsp. w pierwszym światowym doniesieniu wykazali w hodowli tkankowej, że w warunkach niedotlenienia komórki mięśni gładkich ulegają proliferacji pod wpływem VEGF, a taka mitogenna odpowiedź odbywa się poprzez aktywację receptora flt-1 [23].

Wstępne wyniki uzyskane w badaniu klinicznym wskazują na ochronny wpływ stentu zewnętrznego na procesy degeneracyjne zachodzące w żylnych pomostach aortalno-wieńcowych w pierwszym okresie obserwacji (do 3 mies.). Jednakże obserwacja późna wskazuje na prawdopodobieństwo hamowania przez stent zewnętrzny korzystnej przebudowy pomostu żylnego. Uzyskane w badaniu klinicznym wyniki są w dalszym ciągu opracowywane.

Wnioski

Skonstruowano oryginalną, według własnego pomysłu, siateczkę (zgłoszenie patentowe), wykonaną z włókien po-

liestrowych, która wykazuje odporność na zaginanie przy niezmienionej średnicy oraz dopasowuje swój kształt i średnicę do rozmiarów pomostu żylnego. Stwierdzono, że stent zewnętrzny, wszczepiony w układ tętniczy zwierząt, ogranicza przerost błony wewnętrznej i środkowej pomostu, ogranicza proliferację komórek w ścianie pomostu, zwiększa ilość komórek wykazujących ekspresję VEGF w ścianie pomostu, zmniejsza produkcję VEGF przez komórki wykazujące zdolność do jego ekspresji, modyfikuje prezentację receptora flt-1 w ścianie pomostu oraz przyspiesza odbudowę śródbłonka naczyniowego. Wyniki badań na zwierzętach pozwoliły na wdrożenie do praktyki klinicznej stentu zewnętrznego, który wykorzystany został do konstrukcji pomostu hybrydowego u ludzi. Stwierdzono, że na początku obserwacji stent zewnętrzny ogranicza proces degeneracji pomostów żylnych u ludzi. Należy rozważyć możliwość zastosowania stentu zewnętrzego, który ulegnie dezintegracji/wchłonięciu po 3–6 mies.

Praca finansowana dzięki grantowi KBN.

Praca nagrodzona podczas III Zjazdu Polskiego Towarzystwa Kardio-Torakochirurgów, Wrocław, 19–21 maja 2006 r.

Piśmiennictwo

1. Favarolo RG. Saphenous vein graft in the surgical treatment of coronary artery disease. Operative technique. J Thorac Cardiovasc Surg 1969; 58: 178-185.
2. Lytle BW, Loop FD, Thurer RL, Groves LK, Taylor PC, Cosgrove DM. Isolated left anterior descending coronary atherosclerosis: long-term comparison of internal mammary artery and venous autografts. Circulation 1980; 61: 869-874.
3. Motwani JG, Topol EJ. Aortocoronary saphenous vein graft disease: pathogenesis, predisposition and prevention. Circulation 1998; 97: 916-931.
4. Allaire E, Clowes AW. Endothelial cell injury in cardiovascular surgery: the intimal hyperplastic response. Ann Thorac Surg 1997; 63: 582-591.
5. Shah PJ, Gordon I, Fuller J, Seevanayagam S, Rosalion A, Tatoulis J, Raman JS, Buxton BF. Factors affecting saphenous vein graft patency: clinical and angiographic study in 1402 symptomatic patients operated on between 1977 and 1999. J Thorac Cardiovasc Surg 2003; 126: 1972-1977.
6. Vapaatalo H, Mervaala E. Clinically important factors influencing endothelial function. Med Sci Monit 2001; 7: 1075-1085.
7. LoGerfo FW, Quist WC, Crawshaw HM, Haudenschild C. An improved technique for preservation of endothelial morphology in vein grafts. Surgery 1981; 90: 1015-1024.
8. Angelini GD, Izzat MB, Bryan AJ, Newby AC. External stenting reduces early medial and neointimal thickening in a pig model of arteriovenous bypass grafting. J Thorac Cardiovasc Surg 1996; 112: 79-84.
9. Zurbrugg HR, Wied M, Angelini GD, Heter R. Reduction of intimal and medial thickening in sheathed vein grafts. Ann Thorac Surg 1999; 68: 79-83.
10. Krejca M, Skarysz J, Szmagala P, Plewka D, Nowaczyk G, Plewka A, Bochenek A. A new outside stent – does it prevent vein graft intimal proliferation? Eur J Cardiothorac Surg 2002; 22: 898-903.
11. Hsu SM, Raine L, Fanger H. Use of avidin-biotin-peroxydase complex (ABC) in immunoperoxidase techniques: a comparison between ABC and unlabeled antibody (PAP) procedures. J Histochem Cytochem 1981; 29: 577-580.
12. Ross R. The pathogenesis of arterosclerosis – an update. N Engl J Med 1986; 314: 488-500.
13. Schwartz SM. Perspectives series: cell adhesion in vascular biology. Smooth muscle migration in atherosclerosis and restenosis. J Clin Invest 1997; 99: 2814-2816.
14. Vlodaver Z, Edwards JE. Pathologic changes in aortic-coronary arterial saphenous vein grafts. Circulation 1971; 44: 719-728.
15. Johnson WD, Auer JE, Tector AJ. Late changes in coronary vein grafts. Amer J Cardiol 1970; 26: 640-648.
16. Grondin CM, Meere C, Castonguay Y, Lepage G, Grondin P. Progressive and late obstruction of an aorto-coronary venous bypass graft. Circulation 1971; 43: 698-699.
17. Gibbons GH, Zadu VJ. The emerging concept of vascular remodeling. New Engl Med 1994; 20: 1431-1438.
18. Rubanyi GM. The role of endothelium in cardiovascular homeostasis and diseases. J Cardiovasc Pharmacol 1993; 22 Suppl 5: S23-S30.
19. Clauss M, Weich H, Breier G, Knies U, Rockl W, Waltenberger J, Risau W. The vascular endothelial growth factor receptor Flt-1 mediates biological activities. Implications for a functional role of placenta growth factor in monocyte activation and chemotaxis. J Biol Chem 1996; 271: 17629-17634.
20. Barleon B, Sozzani S, Zhou D, Weich HA, Mantovani A, Marme D. Migration of human monocytes in response to vascular endothelial growth factor (VEGF) is mediated via the VEGF receptor flt-1. Blood 1996; 87: 3336-3343.
21. Luo Z, Asahara T, Tsurumi Y, Isner JM, Symes JF. Reduction of vein graft intimal hyperplasia and preservation of endothelium-dependent relaxation by topical vascular endothelial growth factor. J Vasc Surg 1998; 27: 167-173.
22. Stooker W, Niessen HW, Baidoshvili A, Wildevuur WR, Van Hinsbergh VW, Fritz J, Wildevuur CR, Eijsman L. Perivenous support reduced early changes in human vein grafts: studies in whole blood perfused human vein segments. J Thorac Cardiovasc Surg 2001; 121: 290-297.
23. Parenti A, Brogelli L, Filippi S, Donnini S, Ledda F. Effect of hypoxia and endothelial loss on vascular smooth muscle cell responsiveness to VEGF-A: role of flt-1/VEGF-receptor-1. Cardiovasc Res 2002; 55: 201-212.