Zstępujące martwicze zapalenie śródpiersia – postępowanie diagnostyczne i leczenie chirurgiczne

Descending necrotizing mediastinitis – diagnosis and surgical treatment

Marek Rokicki[1], Wojciech Rokicki[1], Marek Rokicki Jr[2]

[1]Katedra i Klinika Chirurgii Klatki Piersiowej ŚAM, Zabrze
[2]Katedra i Zakład Ortodoncji ŚAM, Zabrze

Kardiochirurgia i Torakochirurgia Polska 2006; 3 (4): 389–393

Streszczenie

Zstępujące martwicze zapalenie śródpiersia (z.m.z.ś.) jest rzadkim i ciężkim powikłaniem zakażenia pochodzenia zębowego lub toczącego się w obrębie gardła. Towarzyszą mu współczynniki śmiertelności wynoszące 25–40%. Opierając się na piśmiennictwie, prezentujemy kryteria rozpoznawania i klasyfikacji, operacyjne metody leczenia, takie jak: nacięcie szyi, radykalne chirurgiczne oczyszczenie śródpiersia, jamy opłucnowej, drenaż płuczący śródpiersia i jamy opłucnowej u chorych na z.m.z.ś.

Sugerujemy strategię leczenia ciężkich postaci z.m.z.ś., polegającą na wczesnym rozpoznaniu, doraźnej torakotomii, płukaniu śródpiersia i jamy opłucnowej.

Słowa kluczowe: zstępujące martwicze zapalenie śródpiersia, diagnostyka, leczenie chirurgiczne.

Abstract

Descending necrotizing mediastinitis (DNM) is believed to be a rare and serious complication of odontogenic and oropharyngeal infections. On the basis of literature and own experience we present criteria for diagnosis and classification of DNM, operative procedures including neck incision, radical surgical debridement of the mediastinum and thoracic cavity and drainage for mediastino-pleural irrigation.

We suggest that the treatment strategy for severe DNM is early detection, immediate thoracotomy and irrigation of the mediastinum and thoracic cavity.

Key words: descending necrotizing mediastinitis, diagnosis, surgical treatment.

Dane epidemiologiczne

Zstępujące martwicze zapalenie śródpiersia (z.m.z.ś.) jest pierwotnym powikłaniem ciężkiego zakażenia jamy ustnej, gardła lub szyi, spływającego w obręb luźnych tkanek śródpiersia. Rozwija się jako powikłanie ropni w obrębie jamy ustno-gardłowej pochodzenia zębowego, okołomigdałkowych i pozagardłowych, anginy Ludwiga, zapalenia ślinianek, zapalenia tarczycy, perforacji przełyku, zapaleń ucha środkowego czy uszkodzeń jatrogennych i urazów [1, 2]. Ocenia się, że najważniejszą przyczyną (50–80% przypadków) jest zakażenie zębopochodne – zakażona miazga, ropień okołowierzchołkowy, najczęściej trzonowców dolnych [1, 3, 4]. Zaobserwowano również 6-krotnie częstsze występowanie tej postaci zapalenia śródpiersia u mężczyzn niż u kobiet [5]. Większość przypadków z.m.z.ś. odnotowuje się w grupie chorych między trzecią a piątą dekadą życia, ale są też opisy chorych 11-miesięcznych niemowląt, jak i dorosłych w podeszłym wieku [1, 6]. Współczynniki zgonów towarzyszące temu schorzeniu oscylują między 25 a 40% [1, 7–9], jeżeli zaś towarzyszą mu dodatkowe schorzenia, to mogą przekraczać 60% [3, 9, 10].

Drogi szerzenia się zstępującego martwiczego zapalenia śródpiersia

Gwałtownemu szerzeniu się zakażenia do śródpiersia i jam opłucnowych sprzyjają: budowa anatomiczna przestrzeni powięziowych szyi, siła ciężkości, ujemne ciśnienie panujące w klatce piersiowej oraz udział bakterii beztlenowych zazwyczaj obecnych w jamie ustnej [4, 6, 11]. Zakażenie szerzy się wzdłuż trzech powięzi szyi, tj. powierzchownej, przedtchawiczej i przykręgowej, dzieląc obszar szyi na kilka przestrzeni [6] (ryc. 1.). Przestrzeniami, które przebiegają przez całą długość karku i szyi,

Adres do korespondencji: prof. dr hab. n. med. Marek Rokicki, Katedra i Klinika Chirurgii Klatki Piersiowej ŚAM, 41-800 Zabrze, ul. 3-go Maja 13/15, tel. +48 32 370 44 16, +48 32 370 44 79

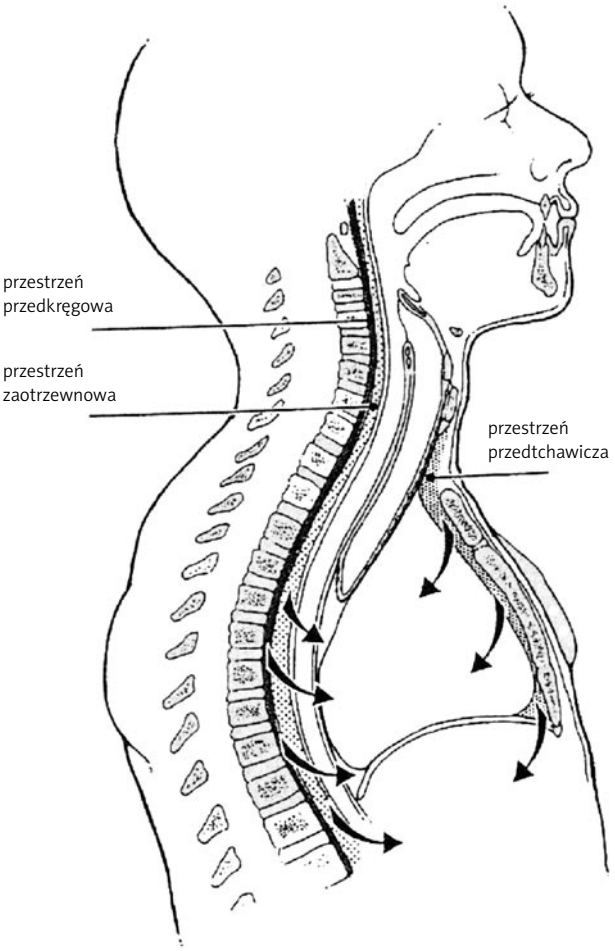

Ryc. 1. Trzy głębokie przestrzenie szyi i ich łączność z klatką piersiową (wg Freeman RK i wsp. [6])

odgrywając zasadniczą rolę w szerzeniu się procesu ropnego, są:
- przestrzeń przedtchawicza,
- przestrzeń okołonaczyniowa,
- przestrzeń zaotrzewnowa:
  a) przestrzeń zagardłowa,
  b) przestrzeń niebezpieczna.

Przestrzenią przedtchawiczą spływa zakażenie z okolicy tarczycy lub tracheotomii w kierunku worka osierdziowego i opłucnej do przedniego śródpiersia – 8% wszystkich zakażeń. Przestrzeń okołonaczyniową nazywa się też *Lincoln Highway* szyi, aby podkreślić, że jest to najszybsza droga szerzenia się zakażenia (*Lincoln Highway* jest to nazwa autostrady, którą najszybciej podróżuje się z Nowego Jorku do Kalifornii). Przestrzenią okołonaczyniową zakażenie rozprzestrzenia się z okolicy okołomigdałkowej i okołokrtaniowej do przedniego i tylnego śródpiersia – 20% wszystkich zakażeń. Zakażenia z okolicy jamy ustnej i gardła w 70–71% wszystkich przypadków przenikają do śródpiersia tylnego przestrzenią zaotrzewnową [12, 13]. Toczący się proces ropny w tej przestrzeni może być przyczyną poważnych powikłań, tj. zakrzepowego zapalenia żyły szyjnej wewnętrznej lub erozji ściany tętnicy szyjnej z następowym masywnym krwotokiem. Przestrzenią niebezpieczną, podobnie jak okołonaczyniową, zakażenie przenika zarówno do przedniego, jak i tylnego śródpiersia.

Już to pobieżne przedstawienie dróg szerzenia się zakażenia wskazuje, że najczęściej najrozleglejszy proces ropny występuje w przestrzeni zaotrzewnowej, podczas gdy najszybciej postępuje on przestrzenią okołonaczyniową. Uściślając, należy odnotować, że każde zakażenie w obszarze ustno-gardłowym może doprowadzić do zajęcia wszystkich przedziałów śródpiersia, a w dalszej kolejności worka osierdziowego, jam opłucnowych, jamy otrzewnowej i przestrzeni zaotrzewnowej [4, 6, 11, 13–15].

Objawy kliniczne, postępowanie diagnostyczne

Zakażenia ropne tkanek głębokich szyi zwykle przebiegają w przestrzeni przygardłowej, zagardłowej i podżuchwowej. Objawy ujawniają się w ciągu kilku dni i zazwyczaj są maskowane przez wcześniejszą antybiotykoterapię, prowadząc do istotnych opóźnień w podjęciu radykalnego postępowania operacyjnego [2, 16, 17]. Chorzy uskarżają się na ból zębów, szyi, gorączkę, obrzęk szyi, zaburzenia połykania, szczękościsk, duszność, bóle w klatce piersiowej. W badaniu przedmiotowym stwierdza się: obrzęk szyi, okolicy podżuchwowej, przymusowe ustawienie karku, zmiany próchnicze lub stan po ekstrakcji zęba, chełbotanie, szczękościsk, natomiast w gardle i krtani objawy stanu zapalnego w postaci zaczerwienienia lub zalegania gęstej śliny i ropy. Czasami badaniem palpacyjnym można wykryć trzeszczenie tkanek w okolicy podżuchwowej lub na szyi, co przemawia za rozwojem ropowicy gazowej [18].

Rozpoznanie z.m.z.ś. na przeglądowym zdjęciu klatki piersiowej może być trudne. Uwidocznienie w badaniu RTG szyi obecności banieczek gazu w tkankach, poziomów płynu, wyrównania lordozy szyjnej oraz poszerzenia cienia śródpiersia górnego wskazują na szerzenie się zakażenia do przestrzeni powięziowych szyi i są bezwzględnym wskazaniem do wykonania TK szyi i klatki piersiowej z podaniem kontrastu. Postępowanie diagnostyczne (TK) wykonuje się u chorych stabilnych, zabezpieczając w razie potrzeby (tracheotomia) górne drogi oddechowe, jednocześnie wyrównując zaburzenia wodno-elektrolitowe i podając antybiotyki o dużym zakresie działania, np. cefalosporynę III generacji w połączeniu z klindamycyną lub metronidazolem.

Najczęstsze objawy zakażenia śródpiersia w badaniu TK to:
- nacieczenie miękkich tkanek śródpiersia z obecnością banieczek gazu,
- nagromadzenie wolnego płynu w przednim lub tylnym śródpiersiu,
- obecność ropnia śródpiersia, wysięk w jamie opłucnowej i w worku osierdziowym [16, 18, 19].

Rozpoznanie z.m.z.ś. opiera się na kryteriach zaproponowanych przez Estrera i wsp. [20], które obejmują:
- kliniczne objawy ciężkiego zakażenia okolicy ustno-gardłowej,

- charakterystyczny obraz rentgenowski i badania TK,
- potwierdzenie zakażenia śródpiersia albo w trakcie zabiegu operacyjnego, albo w badaniu pośmiertnym,
- ustalenie związku między rozwojem zakażenia śródpiersia a zakażeniem w obrębie jamy ustnej lub gardła.

Obowiązująca do dzisiaj topograficzna klasyfikacja rozległości zakażenia śródpiersia, zaproponowana przez Endo i wsp. [21], dzieli je na trzy typy:

- typ I dotyczy górnego przedniego śródpiersia powyżej rozwidlenia tchawicy – nie przekracza IV kręgu piersiowego,
- typ IIA – przedniego dolnego śródpiersia – poniżej IV kręgu piersiowego,
- typ IIB obejmuje dolne, przednie i tylne śródpiersie poniżej IV kręgu piersiowego (ryc. 2.).

Rozprzestrzeniające się zakażenie wywołane jest najczęściej mieszaną florą. W posiewach spotyka się bakterie Gram-dodatnie (*Staphylococcus aureus*, *Streptococcus pyogenes*), bakterie Gram-ujemne *(Enterobacter, Proteus*, *Pseudomonas*) i bakterie beztlenowe (*Clostridium perfringens*, *oedematicum, septicum*), a czasami grzyby (*Candida albicans*). Obecność bakterii tlenowych, zwłaszcza Gram-ujemnych, z beztlenowymi może powodować działanie synergistyczne w zakresie martwiczego zapalenia tkanek [2, 9, 10, 13, 17, 20].

Leczenie chirurgiczne

Podstawą chirurgicznego leczenia z.m.z.ś. jest jak najszybsze i dokładne usunięcie ropy, martwiczych tkanek i tłuszczu z szyi i śródpiersia, w połączeniu z eksploracją i drenażem wszystkich zakażonych przestrzeni. W krótkim czasie może bowiem dojść do rozwoju ciężkich powikłań w postaci ropnego zapalenia osierdzia, ropniaka opłucnej, zakażenia jamy brzusznej i przestrzeni pozaotrzewnowej, prowadząc do niewydolności wielonarządowej.

Do dzisiaj kontrowersje budzi sposób dostępu do śródpiersia, jak i zakres drenażu. Część autorów uważa, że w przypadkach zakażenia górnego przedniego śródpiersia (typ I wg Endo i wsp.) wystarcza dostęp od strony szyi. Dostęp od strony klatki piersiowej rezerwują jako drugi etap leczenia, argumentując, że jest to zabieg zbyt obciążający chorych o krytycznie niskiej kondycji [4, 8, 20]. Jednak większość autorów promuje dostęp do śródpiersia zarówno od strony szyi, jak i klatki piersiowej niezależnie od rozległości zakażenia, tłumacząc, że mamy do czynienia z agresywną postacią zakażenia, gdzie nie jesteśmy w stanie przewidzieć dalszego przebiegu choroby. Dostęp do śródpiersia od strony klatki piersiowej pozwala ponadto na bardzo dokładne jego oczyszczenie, czego nie można osiągnąć z dostępu szyjnego [10, 13, 22]. Najważniejszych argumentów przemawiających za takim postępowaniem dostarczyli Corsten i wsp. [23]. Przeanalizowali oni 12 doniesień obejmujących 69 chorych, stwierdzając istotnie niższe współczynniki śmiertelności, gdy zastosowano połączenie dostępu od strony szyi i klatki piersiowej (19%) w porównaniu z drenażem śródpiersia wyłącznie od strony szyi (47%). Podobne obserwacje poczynili też inni autorzy [1, 13, 22].

Kwestią sporną pozostaje sposób dostępu do śródpiersia od strony klatki piersiowej. Można tutaj wyróżnić kilka możliwości, z których każda ma swoje zalety i wady. Ris i wsp. [24] proponują poprzeczną sternotomię (*clamshell approach*), która zapewnia nie tylko dostęp do śródpiersia, ale jednocześnie do obydwu jam opłucnowych, co ma duże znaczenie w wypadku ich zakażenia. Z kolei Izumoto i wsp. [25] promują podłużną (środkową) sternotomię. Naszym zdaniem obydwa te dostępy nie zapewniają dostatecznego wglądu w tylne dolne śródpiersie, zwłaszcza po stronie lewej, a ponadto istnieje możliwość przeniesienia zakażenia w obręb kości mostka.

Innym sposobem drenażu śródpiersia jest połączenie dostępu od strony szyi z przednią mediastinotomią, czyli dojściem od wyrostka mieczykowatego. Według zapewnień autorów [26] jest to znakomity dostęp do śródpiersia w przy-

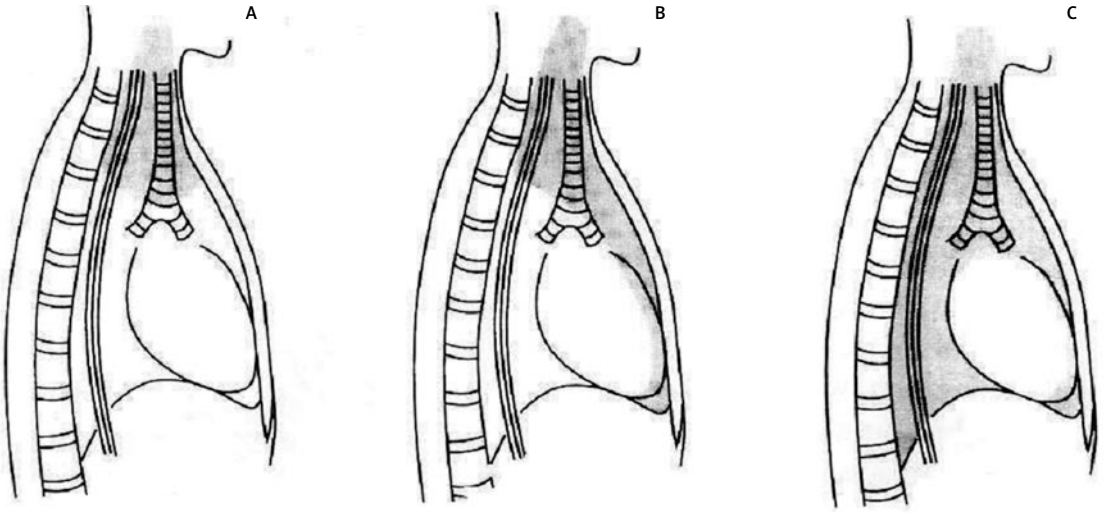

Ryc. 2. Diagram klasyfikacji z.m.z.ś. Zacienienie wskazuje zakres zapalenia śródpiersia (wg Endo S i wsp. [21]): **A)** typ I – z.m.z..ś. ograniczone jest do górnego śródpiersia powyżej rozwidlenia tchawicy; **B)** typ IIA – z.m.z.ś. rozciąga się do dolnego przedniego śródpiersia; **C)** typ IIB – z.m.z.ś. rozciąga się do przedniego i dolnego tylnego śródpiersia

padkach, gdy nie ma zakażenia jam opłucnowych, chociaż nie wszyscy zgadzają się z tą opinią [23]. Jednymi z pierwszych, którzy wykorzystali technikę wideotorakoskopową do drenażu śródpiersia byli Roberts i wsp. [27]. Zstępujące martwicze zapalenie śródpiersia jest rozlanym zakażeniem i z tego powodu w opinii wielu autorów dokładne oczyszczenie metodą wideotorakoskopową jest bardzo trudne, wręcz niemożliwe, zaś możliwość zakażenia jamy opłucnej jest podobna jak w przypadkach torakotomii [1, 13, 22]. Większość autorów zgadza się, że tylno-boczna torakotomia nie tylko zapewnia najlepszy dostęp do wszystkich przedziałów śródpiersia, ale także do osierdzia, umożliwiając radykalne chirurgiczne oczyszczenie i wycięcie martwiczych tkanek, odkorowanie płuca, ułatwia odpowiednie umieszczenie drenów wykorzystywanych dla płukania śródpiersia i jamy opłucnowej, ponadto jest dobrze tolerowana nawet przez chorych w ciężkim stanie. Uważa się, że tylno-boczna torakotomia w połączeniu z dostępem od strony szyi powinna być standardem leczenia wszystkich chorych z z.m.z.ś., niezależnie od stopnia zaawansowania zakażenia [2, 6, 7, 10, 13, 22, 23].

Aby ocenić skuteczność drenażu i oczyszczania śródpiersia, zaleca się wykonywanie kolejnych badań tomograficznych (co 48–72 godz.), aby w razie potrzeby dokonać powtórnych wkroczeń chirurgicznych, szczególnie wtedy, gdy obserwuje się brak poprawy lub wręcz progresję choroby [10, 22, 28].

Mimo agresywnego leczenia chirurgicznego, podawania antybiotyków o najszerszym zakresie działania, współczynniki zgonów wśród chorych z z.m.z.ś. są nadal wysokie, oceniane na 25–40% [1, 7–9], a w niektórych publikacjach na ponad 50% [9, 10, 24, 28]. W ostatnich latach ukazało się kilka doniesień sugerujących możliwości poprawienia wyników leczenia z.m.z.ś. poprzez wdrożenie pooperacyjnego płukania śródpiersia i jam opłucnowych [1, 4, 8, 13, 21, 22, 28–30]. Pozwoliło to cytowanym autorom istotnie obniżyć (14–22%) współczynniki zgonów. Stworzenie warunków do ciągłego płukania poprzez szerokie otwarcie przestrzeni szyi, śródpiersia, drenażu jam opłucnowych, a w razie potrzeby worka osierdziowego, ułatwia mechaniczne usuwanie ropy, martwiczych tkanek, bakterii i toksyn ze śródpiersia i jam opłucnowych, jednocześnie zapobiegając zatykaniu się drenów [28]. Powyższe spostrzeżenia potwierdziły także i nasze badania, które zostały opublikowane na łamach *Kardiochirurgii i Torakochirurgii Polskiej* w czerwcu br. (*Kardiochir Torakochir Pol 2006; 3 (3): 169-173*). Przedstawione dane wskazują, że pooperacyjne płukanie znajduje uzasadnienie jako ważny element leczenia z.m.z.ś.

Dyskutuje się również na temat rutynowego wykonywania tracheotomii u chorych z z.m.z.ś. Większość autorów uważa, że tracheotomia powinna być częścią strategii leczenia z następujących powodów:

- często obserwowanego obrzęku głośni,
- potrzeby stosowania pooperacyjnej sztucznej wentylacji u większości chorych,
- konieczności zwalczania ognisk niedodmy płuc poprzez powtarzane odsysanie wydzieliny z drzewa oskrzelowego [7, 10, 15].

Są jednak autorzy, którzy nie zalecają tracheotomii z obawy przed ryzykiem erozji naczyń krwionośnych i potencjalnego krwotoku [2, 24].

Uważa się, że za wysokie współczynniki śmiertelności w głównej mierze odpowiadają opóźnienia w podjęciu radykalnego leczenia operacyjnego. Powodem opóźnień są trudności w postawieniu rozpoznania wynikające z braku charakterystycznych objawów, maskowania ich przez antybiotykoterapię oraz rzadkie występowanie tego schorzenia [2, 10, 16, 17, 20, 21].

Wydaje nam się, że doświadczenia własne oraz przeanalizowane piśmiennictwo upoważniają nas do zaprezentowania strategii leczenia z.m.z.ś.:

1) z chwilą podejrzenia z.m.z.ś. doraźne badanie TK szyi i klatki piersiowej w celu określenia rozległości zakażenia,
2) równoległe włączenie antybiotyków o dużym zakresie działania, obejmującym szczepy bakteryjne tlenowe i beztlenowe oraz uzupełnianie niedoborów krwi, białka i elektrolitów,
3) doraźne leczenie operacyjne polegające na oczyszczeniu szyi, śródpiersia i jamy opłucnowej z dostępu szyjnego i tylno-bocznej torakotomii oraz stworzenie warunków do ciągłego płukania śródpiersia i jamy opłucnowej,
4) wykonanie tracheotomii środkowej i wdrożenie oddechu wspomaganego lub kontrolowanego,
5) monitorowanie przebiegu leczenia poprzez powtarzane badania tomograficzne szyi i klatki piersiowej oraz płynu po płukaniu na obecność bakterii chorobotwórczych,
6) w razie progresji choroby potwierdzonej badaniem tomograficznym ponowne leczenie operacyjne.

Przedstawiona taktyka postępowania diagnostyczno-leczniczego obowiązuje od kilku lat w reprezentowanej przez nas klinice.

Piśmiennictwo

1. Lavini C, Natali P, Morandi U, Dallari S, Bergamini G. Descending necrotizing mediastinitis. Diagnosis and surgical treatment. J Cardiovasc Surg (Torino) 2003; 44: 655-660.
2. Mora R, Jankowska B, Catrambone U, Passali GC, Mora F, Leoncini G, Passali FM, Barbieri M. Descending necrotizing mediastinitis: ten years'experience. Ear Nose Throat J 2004; 83: 774, 776-780.
3. Cardenas-Malta KR, Cortes-Flores AO, Fuentes-Orozco C, Martinez-Oropeza Ldel C, Lopez-Ramirez MK, Gonzales-Ojeda A. Necrotizing mediastinitis in deep neck infections. Cir Cir 2005; 73: 263-267.
4. Kim JT, Kim KH, Lee SW, Sun K. Descending necrotizing mediastinitis: mediastinal drainage with or without thoracotomy. Thorac Cardiovasc Surg 1999; 47: 333-335.
5. Haraden B, Zwemer FL Jr. Descending necrotizing mediastinitis: complication of a simple dental infection. Ann Emerg Med 1997; 29: 683-686.
6. Freeman RK, Vallieres E, Verrier ED, Karmy-Jones R, Wood DE. Descending necrotizing mediastinitis: An analysis of the effects of serial surgical debridement on patient mortality. J Thorac Cardiovasc Surg 2000; 119: 260-267.
7. Inoue Y, Nozawa GK, Ikeda Y, Takanami L. Optimum drainage method in descending necrotizing mediastinitis. Interact Cardiovasc Surg 2005; 4: 189-192.
8. Min HK, Choi YS, Shim YM, Sohn YI, Kim J. Descending necrotizing mediastinitis: a minimally invasive approach using video-assisted thoracoscopic surgery. Ann Thorac Surg 2004; 77: 306-310.
9. Stella F, Petrella F. Transsternal transpericardial approach for acute descending necrotizing mediastinitis. J Thorac Cardivasc Surg 2005; 129: 212-214.
10. Gawrychowski J, Rokicki W, Rokicki M. Martwicze zstępujące zapalenie

śródpiersia – przebieg kliniczny i metody leczenia chirurgicznego. Pneumonol Alergol Pol 2003; 71: 17-23.
11. Sobolewska E, Skokowski J. Zstępujące zapalenie śródpiersia jako powikłanie zakażeń ustno-gardłowych. Pol Przegl Chir 1998; 70: 81-87.
12. Makeieff M, Gresillon N, Berthet JP, Garnel R, Crampette L, Marty-Ane C, Guernier B. Management of descending necrotizing mediastinitis. Laryngoscope 2004; 114: 772-775.
13. Marty-Ane CH, Berthet JP, Alric P, Pegis JD, Rouviere P, Mary H. Management of descending necrotizing mediastinitis: an aggressive treatment for an aggressive disease. Ann Thorac Surg 1999; 68: 212-217.
14. Mosher HP. The submaxillary fossa, approach to deep pus in the neck. Trans Am Acad Ophthalm Otolaryngol 1929; 34: 19-26.
15. Chaudhary N, Agrawal S, Rai AK. Descending necrotizing mediastinitis: trends in developing country. Ear Nose Throat J 2005; 84: 242, 244, 246-248.
16. Marty-Ane CH, Alauzen M, Alric P, Serres-Cousine O, Mary H. Descending necrotizing mediastinitis. Advantage of mediastinal drainage with thoracotomy. J Thorac Cardiovasc Surg 1994; 107: 55-61.
17. Rallis G, Papadakis G, Koumoura F, Gakidis I, Mihos P. Rare complications of a dental abscess. Gen Dent 2006; 54: 44-45.
18. Dwivedi MK, Pal RK, Gupta R, Rizvi Sj, Singh RP, Borkar PB. CT findings of descending necrotizing mediastinitis. Ind J Radiol Imag 2001; 11: 131-134.
19. Exarhos DN, Malagari K, Tsatalou EG, Benakis SV, Peppas C, Kotanidou A, Chondros D, Roussos C. Acute mediastinitis: spectrum of computed tomography findings. Eur Radiol 2005; 15: 1569-1574.
20. Estrera AS, Landay MJ, Grisham JM, Sinn DP, Platt MR. Descending necrotizing mediastinitis. Surg Gynecol Obstet 1983; 157: 545-552.
21. Endo S, Murayama F, Hasegawa T, Yamamoto S, Yamaguchi T, Sohara Y, Fuse K, Miyata M, Nishino H. Guideline of surgical management based on diffusion of descending necrotizing mediastinitis. Jpn J Thorac Cardiovasc Surg 1999; 47: 14-19.
22. Iwata T, Sekine Y, Shibuya K, Yasufuku K, Iyoda A, Iizasa T, Saito Y, Fujisawa T. Early open thoracotomy and mediastinopleural irrigation for severe descending necrotizing mediastinitis. Eur J Cardiothorac Surg 2005; 28: 384-388.
23. Corsten MJ, Shamji FM, Odell PF, Frederico JA, Laframboise GG, Reid KR, Vallieres E, Matzinger F. Optimal treatment of descending necrotising mediastinitis. Thorax 1997; 52: 702-708.
24. Ris HB, Banic A, Furrer M, Caversaccio M, Cerny A, Zbaren P. Descending necrotizing mediastinitis: surgical treatment via clamshell approach. Ann Thorac Surg 1996; 62: 1650-1654.
25. Izumoto H, Komoda K, Okada O, Kamata J, Kawazoe K. Successful utilization of the median sternotomy approach in the management of descending necrotizing mediastinitis: report of a case. Surg Today 1996; 26: 286-288.
26. Wheatley MJ, Stirling MC, Kirsh MM, Gago O, Orringer MB. Descending necrotizing mediastinitis: transcervical drainage is not enough. Ann Thorac Surg 1990; 49: 780-784.
27. Roberts JR, Smythe WR, Weber RW, Lanutti M, Rosengard BR, Kaiser LR. Thoracoscopic management of descending necrotizing mediastinitis. Chest 1997; 112: 850-854.
28. Honguero Martinez AF, Arnau Obrer A, Fernandez Centeno A, Saumench Perramon R, Estors M, Canto Armengod A. Descending necrotizing mediastinitis: treatment by transcervical thoracic drainage. Arch Bronconeumol 2005; 41: 293-294.
29. Kiernan PD, Hernandez A, Byrne WD, Bloom R, Dicicco B, Hetrick V, Graling P, Vaughan B. Descending cervical mediastinitis. Ann Thorac Surg 1998; 65: 1483-1488.
30. Watanabe S, Kariatsumari K, Sakasegawa K, Nakamura Y, Sakata R. A new combined surgical procedure for severe descending necrotizing mediastinitis with bilateral empyema. Thorac Cardiovasc Surg 2002; 50: 308-310.