Tętniaki rzekome lewej komory serca

False aneurysm of left ventricle

Marek Mak, Wojciech Nasuszny, Darek Jarek, Ryszard Stanisławski, Filip Klausa, Łukasz Rogulski, Dorota Kustrzycka-Kratochwil, Krzysztof Toczek, Jacek Skiba, Waldemar Banasiak

Kliniczny Oddział Kardiochirurgii Ośrodka Chorób Serca, 4. Wojskowy Szpital Kliniczny, Wrocław

Kardiochirurgia i Torakochirurgia Polska 2006; 3 (4): 426–430

Streszczenie

Ostre pozawałowe tętniaki wolnej ściany lewej komory są rzadkim powikłaniem zawału serca zagrażającym życiu. Przedstawiliśmy chirurgiczne leczenie trzech odmiennych morfologicznie tętniaków rzekomych.

Słowa kluczowe: tętniak rzekomy, powikłanie zawału serca.

Summary

Acute post-myocardial infarction aneurysms of the left ventricle are a very rare, life-threatening complication of myocardial infarction. The authors present surgical treatment of three morphologically different types of heart pseudoaneurysms.

Key words: pseudoaneurysm, complication of myocardial infarction.

Wstęp

Z badań autopsyjnych wynika, że ostre pozawałowe tętniaki wolnej ściany lewej komory serca stanowią ok. 10–17% powikłań zawału, natomiast znacznie mniej, tj. 0,96–3,5% z nich udaje się rozpoznać przyżyciowo [1]. Postępowaniem z wyboru jest leczenie chirurgiczne.

Przedstawiamy trzy przypadki tętniaków rzekomych, różniących się między sobą zakresem zmian morfologicznych, zoperowanych z bardzo dobrym efektem.

Przypadek 1.

Chory w wieku 63 lat został przyjęty ze szpitala rejonowego w trybie pilnym do leczenia operacyjnego w ósmej dobie od wystąpienia zawału ściany przedniej, powikłanego pęknięciem wolnej ściany lewej komory. Ze względu na niestabilny charakter dławicy oraz w celu odciążenia lewej komory, po przyjęciu do Ośrodka Chorób Serca Wojskowego Szpitala Klinicznego we Wrocławiu, choremu założono kontrapulsację wewnątrzaortalną z wkłucia przez tętnicę udową. W badaniu echokardiograficznym w dystalnej części pogranicza ściany przedniej i bocznej stwierdzono tętniakowate uwypuklenie ściany lewej komory o średnicy światła 2,2/2,8 cm, w którym widoczna była krążąca krew. Widać było również akinetyczny, zaokrąglony koniuszek serca, w którego świetle obecne były dodatkowe echa sugerujące skrzeplinę. Stwierdzono ponadto akinezę przykoniuszkowych segmentów ściany przedniej i przegrody, asynergię ruchu hypokinetycznego, przypodstawnego i środkowego segmentu przegrody międzykomorowej. Wykazano także niewielkie niedomykalności zastawek mitralnej i trójdzielnej bez znaczenia hemodynamicznego w badaniu dopplerowskim. Frakcję wyrzutową lewej komory serca oceniono na 35%. W koronarografii stwierdzono istotne zmiany w zakresie proksymalnego odcinka tętnicy przedniej zstępującej oraz tętnicy marginalnej. Chorego zakwalifikowano do leczenia operacyjnego w trybie pilnym. Ryzyko zgonu operacyjnego oceniono na bardzo wysokie (*Euroscore* – 14 punktów). Chory operowany był w 14. dobie od momentu wystąpienia zawału. Po indukcji znieczulenia wykonane przez anestezjologa pomiary hemodynamiczne przy użyciu cewnika Swana-Ganza wykazały wskaźnik serca (CI) – 2,02 oraz rzut serca (CO) – 3,84 l/min. Zastosowano krążenie pozaustrojowe pulsacyjne założone w sposób typowy. Śródoperacyjnie stwierdzono rozległy tętniak rzekomy o wymiarach 3x3 cm, łączący się ze światłem z lewą jamą serca, w którego ścianie o grubości około 0,5 cm widoczny był krwiak powstały w wyniku wtórnego pęknięcia (ryc. 1.).

W świetle tętniaka obecna była również skrzeplina o wymiarach 2x3 cm, którą w całości usunięto. Ścianę tętniaka wycięto, wrota zaopatrzono techniką Cooleya z użyciem łat goreteksowych (ryc. 2.). Następnie wykonano zespolenie tętnicy piersiowej wewnętrznej lewej (LIMA) do tętnicy przedniej zstępującej (LAD) oraz żylny graft aorty do tętnicy marginalnej (ryc. 3.).

Choremu bez problemu odłączono krążenie pozaustrojowe. Czas zaklemowania aorty wyniósł 94 min, czas użycia krążenia pozaustrojowego – 129 min. Zmierzone po zabie-

Adres do korespondencji: lek. Marek Aureliusz Mak, Kliniczny Oddział Kardiochirurgii Ośrodka Chorób Serca, 4. Wojskowy Szpital Kliniczny, 50-981 Wrocław, ul. Weigla 5, tel. +48 71 766 08 26, faks +48 71 766 04 17, e-mail: aureliuszm@tlen.pl

gu parametry CI oraz CO wyniosły odpowiednio 3,13 i 5,97, a po kolejnych 24 godz. CI wyniósł 2,73, natomiast CO – 5,17 l/min. Chorego ekstubowano w zerowej dobie po zabiegu. W leczeniu pooperacyjnym stosowano jedynie niewielkie dawki amin katecholowych. Balon do kontrapulsacji wewnątrzaortalnej usunięto w 2. dobie po zabiegu. W przebiegu pooperacyjnym obserwowano migotanie przedsionków, które ustąpiło po zastosowanym dożylnie chlorowodorku amiodaronu. Kontrolne badanie echokardiograficzne wykonane w 5. dobie po zabiegu wykazało prawidłową wielkość lewej komory serca z frakcją wyrzutową 40% i hypokinezą segmentu środkowego przedniego. Chory w stanie ogólnym dobrym został przeniesiony do Kliniki Kardiologii naszego ośrodka w 5. dobie po zabiegu, a do domu wypisany w 9. dobie. W czasie kolejnych kontrolnych wizyt po 30 dniach oraz w 6. i 12. miesiącu od zabiegu w poradni kardiochirurgicznej chory nie zgłaszał żadnych dolegliwości.

Przypadek 2.

Chora w wieku 72 lat po przebytym zawale serca w zakresie ściany dolnej oraz wykonanej pierwotnej angioplastyce prawej tętnicy wieńcowej została przekazana z innego ośrodka do Kliniki Kardiologii Ośrodka Chorób Serca Wojskowego Szpitala Klinicznego we Wrocławiu z rozpoznaniem pozawałowego pęknięcia przegrody międzykomorowej z objawami rozwijającego się obrzęku płuc. W badaniu elektrokardiograficznym widoczne były zespoły QS i głębokie ujemne załamki T w odprowadzeniach III i aVF ze słabą progresją załamka R w odprowadzeniach V1–V4. W badaniu fizykalnym stwierdzano głośny szmer skurczowy nad całym sercem i obustronnie trzeszczenia u podstawy obu płuc. W wykonanym podczas przyjęcia badaniu echograficznym serca uwidoczniono ubytek o średnicy 1,3 cm w przypodstawnodolnym odcinku przegrody międzykomorowej z przeciekiem krwi lewo-prawym. Stwierdzono ponadto akinezę segmentów przypodstawnych ściany dolnej, tylnej i bocznej z tętniakowatym uwypukleniem oraz hypokinezą środkowych segmentów. W badaniu dopplerowskim wykazano niedomykalność zastawki mitralnej, którą oceniono na ++ oraz niedomykalność zastawki trójdzielnej, również ocenioną na ++. Frakcja wyrzutowa lewej komory serca, oceniona z uwzględnieniem fali zwrotnej mitralnej, wynosiła 40%. Dodatkowo stwierdzono cechy nadciśnienia płucnego ocenione na 36 mmHg oraz powiększenie wymiaru lewego przedsionka do 45 mm. Chora nie miała istotnej przeszłości chorobowej z wyjątkiem leczonego przez 30 lat nadciśnienia tętniczego. W wykonanej koronarografii stwierdzono zmiany przyścienne w zakresie tętnicy przedniej zstępującej (LAD), okalającej (Cx) i marginalnej (OM) oraz prawej (RCA), niekwalifikujące się do leczenia operacyjnego. Założono kontrapulsację wewnątrzaortalną przez port po wykonanej uprzednio koronarografii. Chorą zakwalifikowano do leczenia operacyjnego po uprzednim ustabilizowaniu stanu klinicznego. Ryzyko operacyjne w skali *Euroscore* wynosiło 13 pkt. Do czasu zabiegu operacyjnego, który odbył się w 14. dobie po ustaleniu rozpoznania, chora przebywała na sali intensywnego nadzoru kardiologicznego.

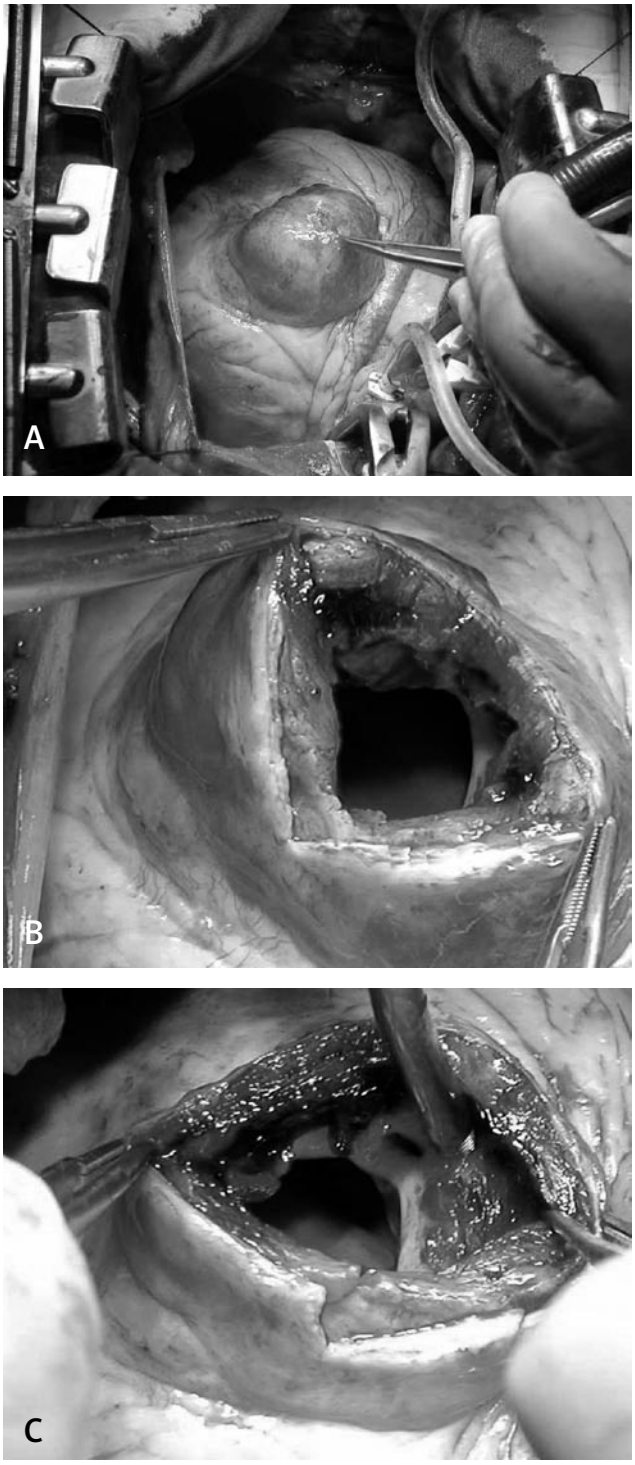

Ryc. 1. A) tętniak rzekomy; **B)** wrota tętniaka po rozcięciu; **C)** przekrój przez ścianę z widoczną skrzepliną

Śródoperacyjnie stwierdzono obecność tętniaka rzekomego w zakresie koniuszka serca i ponad przegrodą międzykomorową z niewielkim jej ubytkiem drążącym ścianę serca w kierunku prawej komory serca i łączącego się światłem z tą komorą. Wytworzony tętniak rzekomy stanowił połączenie śródścienne pomiędzy komorami serca, umożliwiające przeciek krwi z komory lewej do prawej. Usunięto niewielką

Ryc. 2. Stan po zaopatrzeniu ściany (met Cooleya). Widoczna linia szwów wzmocniona paskiem filcowym

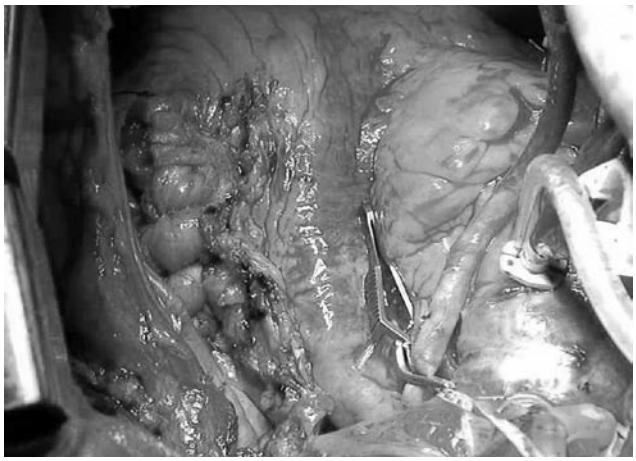

Ryc. 3. Stan po wszytym zespoleniu tętnica piersiowa wewnętrzna lewa – tętnica przednia zstępująca (LIMA – LAD) oraz żylnym zespoleniu do tętnicy marginalnej

skrzeplinę przyścienną koniuszka serca. Następnie wrota tętniaka wraz z ubytkiem przegrody zszyto jednocześnie dwoma szwami ciągłymi, używając do wzmocnienia linii szwów łaty teflonowej. Czas zaklemowania aorty wyniósł 29 min. Wyjście z krążenia pozaustrojowego odbyło się bez powikłań. Przebieg pooperacyjny typowy, bez powikłań, z niskim drenażem pooperacyjnym. Chorą rozintubowano w następnej dobie po operacji. W drugiej dobie po zabiegu usunięto balon do kontrapulsacji wewnątrzaortalnej. W trzeciej dobie chorą przekazano do Kliniki Kardiologii tutejszego szpitala w stanie dobrym. W wykonanym kontrolnym badaniu echokardiograficznym w odniesieniu do stanu przed zabiegiem stwierdzono uwypuklenie przypodstawnego odcinka przegrody o średnicy 2,2 cm bez obecności przecieku. Chora pozostaje pod kontrolą naszej poradni kardiochirurgicznej od ponad 2 lat i nie zgłasza dolegliwości.

Przypadek 3.

Chory mający 71 lat po zawale serca w zakresie ściany dolnej przebytym rok wcześniej, po pierwotnej nieskutecznej koronaroplastyce RCA i z istotną hemodynamicznie niedomykalnością zastawki mitralnej został przyjęty w trybie pilnym do Kliniki Kardiologii naszego ośrodka z powodu nasilających się duszności w spoczynku. Miesiąc wcześniej chory również był hospitalizowany z rozpoznaniem obrzęku płuc. Przy przyjęciu stan chorego był dobry, bez istotnych odchyleń od normy w badaniu fizykalnym. W wykonanym przy przyjęciu badaniu echokardiograficznym stwierdzono dyskinezę w zakresie segmentów przypodstawnych i środkowych ściany dolno-tylnej, akinezę segmentu przypodstawno-przegrodowego oraz segmentu środkowodolnego i tylnego oraz hypokinezę ściany bocznej. W zakresie zastawki mitralnej w badaniu techniką dopplerowską stwierdzono niedomykalność ocenianą na ++++. Falę zwrotną zarejestrowano wzdłuż bocznej ściany lewego przedsionka do ujść żylnych z dużą maksymalną prędkością osiągającą 2,8 m/s. Szacowana frakcja wyrzutowa lewej komory wyniosła ok. 40%, jednak bez uwzględnienia zwrotnej fali mitralnej. W badaniu koronarograficznym stwierdzone zostały istotne zmiany w zakresie tętnicy przedniej zstępującej, diagonalnej i prawej. Chorego zakwalifikowano do złożonej operacji kardiochirurgicznej z dużym ryzykiem operacyjnym, ocenionym na 12 punktów w skali *Euroscore*. Chorego operowano po niezbędnym przygotowaniu, używając krążenia pozaustrojowego, które podłączono w sposób typowy z kaniulacją żylną w zakresie górnej i dolnej żyły głównej. Wyliczony za pomocą cewnika Swana-Ganza CI wyniósł 2,08, a CO 3,86 l/min. Śródoperacyjnie stwierdzono pęknięcie lewej komory na długości 10 cm wzdłuż gałęzi przegrodowej prawej tętnicy wieńcowej (PD), sięgające od pierścienia mitralnego aż do koniuszka serca. Wykonano plastykę lewej komory serca w ten sposób, że wycięto ścianę tętniaka, doszyto naderwany u podstawy mięsień brodawkowaty tylny, a następnie zszyto komorę dwoma ciągłymi szwami na dwóch podkładkach filcowych. Wykonano także dodatkowo plastykę zastawki mitralnej, używając pierścienia *Duran AnCore* o rozmiarze 27 mm firmy *Medtronic*. Wykonano zespolenie lewej tętnicy piersiowej wewnętrznej z tętnicą przednią zstępującą serca oraz pomost żylny pomiędzy aortą i tylną tętnicą zstępującą oraz pomiędzy aortą i pierwszą tętnicą diagonalną serca. Całkowity czas zaklemowania aorty wyniósł 51 min, a czas użycia krążenia pozaustrojowego – 200 min. Krążenie pozaustrojowe wyłączono bez komplikacji. Zdrenowano lewą jamę opłucnową oraz śródpiersie. Przebieg pooperacyjny był niepowikłany. W okresie pooperacyjnym stosowano niskie dawki amin katecholowych.

Kontrolne badanie echokardiograficzne wykonane w siódmej dobie po zabiegu operacyjnym wykazało dobry efekt leczniczy. Stwierdzono akinezę ściany tylnej w odcinku przykoniuszkowym oraz akinezę z niedużym uwypukleniem w obrębie ściany tylnej w odcinku przypodstawnym i środkowym, a w obrębie ściany bocznej w odcinku przypodstawnym hyperkinezę wyrównawczą z asynergią przegrody w odcinku przypodstawnym. W pozostałych odcinkach lewa komora była normokinetyczna. W obrębie zastawki mitralnej stwierdzono turbulentny przepływ

z mniejszą falą zwrotną (+/++) niż w badaniu poprzednim. Frakcja wyrzutowa lewej komory serca wzrosła do 48%. Chory został przekazany do Kliniki Kardiologii naszego ośrodka w szóstej dobie po operacji w dobrym stanie ogólnym, a ze szpitala został wypisany po kolejnych pięciu dobach. Aktualnie chory pozostaje pod kontrolą poradni kardiochirurgicznej, nie zgłasza żadnych dolegliwości, a jego wydolność fizyczna uległa istotnej poprawie.

Omówienie

Z danych z piśmiennictwa światowego wiemy, że pęknięcia wolnej ściany najczęściej zdarzają się u starszych kobiet z jednonaczyniową chorobą serca, które doznają pierwszego rozległego zawału pełnościennego [2]. Tętniaki rzekome lewej komory serca powstają zwykle wskutek powikłań pozawałowych, a także po urazach, operacjach kardiochirurgicznych oraz z powodu infekcji. Podobnie jak tętniaki prawdziwe, tętniaki pozawałowe lewej komory serca mogą być przyczyną embolizacji lub zaburzeń rytmu serca. Zwykle rozpoznanie tętniaka następuje po 72 godz. od wystąpienia ostrego niedokrwienia. Prawdziwe tętniaki w 85% występują w zakresie przedniej ściany. Tylko 5–10% tętniaków zlokalizowanych jest na ścianie tylnej, z czego połowę stanowią tętniaki rzekome. Naturalny przebieg choroby u pacjentów z ostrymi, ale małymi pęknięciami wolnej ściany serca, nieleczonych chirurgicznie, zwykle prowadzi do zgonu w ciągu tygodnia. Jednak u chorych, którzy przeżyją 7 dni od momentu pęknięcia, wytwarzają się tętniaki rzekome. Przeżycie takich chorych, jeżeli nie są leczeni operacyjnie, nie jest zwykle dłuższe niż jeden rok. Dzieje się tak dlatego, że przyczyną śmierci najczęściej jest drugie pęknięcie tętniakowato zmienionej już ściany komory. Ryzyko ponownego pęknięcia oceniane jest na 30–45% [8]. Większą tendencję do pęknięcia mają tętniaki duże i powstające w gwałtowny sposób, a także u chorych z dużym nadciśnieniem tętniczym. Pacjenci, u których dochodzi do wytworzenia się tętniaków w wyniku ostrego pęknięcia wolnej ściany, początkowo prezentują zwykle objawy typowe dla tamponady serca z bardziej lub mniej nasilonym wstrząsem kardiogennym. Ponieważ do pęknięcia dochodzi zwykle w czasie, gdy chory jest już ustabilizowany hemodynamicznie, szczególną uwagę należy zwracać na wszelkie objawy związane z tamponadą i narastającą niewydolnością serca w okresie pozawałowym. Rozpoznanie opiera się na badaniu echokardiograficznym, które pokazuje ubytki w ciągłości wolnej ściany serca, krew i skrzepy w worku osierdziowym oraz pośredni objaw tamponady, jakim jest zapadnięcie się prawej komory. Tętniaki o stosunkowo szerokiej szyi są również dobrze widoczne w wentrykulografii, pod warunkiem, że światło tętniaka nie jest całkowicie wypełnione skrzepliną. W przypadkach diagnostycznie wątpliwych rozstrzyga badanie tomograficzne. W większości przypadków przeżycie chorych determinuje mały rozmiar pęknięcia ściany oraz jego zaczopowanie przez zakrzep i wytworzenie później tętniaka rzekomego. Ściana tętniaka rzekomego w odróżnieniu od tętniaka prawdziwego nie zawiera wszystkich warstw mięśnia komory, a jedynie *pericardium*. W toku naturalnej ewolucji tętniaka dochodzi do powstania zwapnień w ścianie, co dodatkowo upośledza jej wytrzymałość mechaniczną i zwiększa ryzyko pęknięcia. Tętniak rzekomy ma dobrze ukształtowane, zwykle niewielkie wrota, przez które jama tętniaka ma łączność z jamą serca. Jego jamę może stanowić wolna przestrzeń wypełniona krążącą krwią, co ma miejsce przy szerokich wrotach tętniaka, lub częściej skrzepliną w przypadku upośledzenia swobodnego przepływu krwi z i do komory w przypadku wrót o małej średnicy. Ze względu na duże ryzyko pęknięcia pseudotętniaków należy chorych z ustalonym rozpoznaniem jak najszybciej leczyć operacyjnie. Ryzyko zgonu i powikłań pooperacyjnych wzrasta wraz z rozmiarem tętniaka, spadkiem frakcji wyrzutowej lewej komory oraz stopnia zaawansowania choroby wieńcowej oraz współistniejącą niewydolnością mitralną i zaburzeniami rytmu [8]. U wszystkich chorych należy wykonać koronarografię z wentrikulografią lewej komory. Z badania tego należy zrezygnować jedynie podczas narastania wstrząsu kardiogennego w przypadku ostrego pęknięcia ściany tętniaka [1]. W razie uwidocznionych zmian naczyniowych w koronarografii kwalifikujących się do zabiegu przęsłowania aortalno-wieńcowego należy wykonać rewaskularyzację jednocześnie z leczeniem operacyjnym tętniaka. Chorych z niedomykalnością zastawki mitralnej większą niż 2+ należy kwalifikować również do jednoczesnej plastyki mitralnej [3]. Wybór metody zaopatrzenia chirurgicznego dostosowuje się do warunków anatomicznych, w szczególności rozmiarów i lokalizacji tętniaka. Metody zaopatrzenia tętniaka rzekomego nie odbiegają od metod stosowanych w leczeniu chirurgicznym tętniaka prawdziwego. Przy zaopatrzeniu tętniaków można posłużyć się metodą prostego zszycia na paskach filcowych lub teflonowych, a w przypadkach, kiedy wrota tętniaka są zbyt duże i nie uda się zbliżyć ścian komory, należy powstały ubytek zaopatrzyć łatą z materiału naturalnego lub sztucznego [3]. Ryzyko zgonu okołooperacyjnego oceniane jest na ok. 5%, natomiast 5-letnie przeżycia obserwuje się u 65% chorych. Co piąty chory umiera z powodu postępującej choroby naczyń wieńcowych lub zawału serca, a 15% z powodu groźnych komorowych zaburzeń rytmu serca. Zatem są to zgony, których przyczyny nie są zależne od przeprowadzonego zabiegu.

W literaturze światowej jest stosunkowo mało udokumentowanych, zakończonych wyleczeniem przypadków pęknięcia wolnej ściany z wytworzeniem tętniaka. Ma na to wpływ mała częstość występowania (4 do 5 razy rzadziej niż pęknięcie przegrody międzykomorowej) oraz oczywiście wysoka śmiertelność ostrych przypadków jako powikłania zawału [5, 7, 8]. Wszystkie trzy opisane powyżej przypadki miały miejsce w naszym ośrodku w ciągu 13 mies. jego krótkiej działalności od momentu powstania. Szczególnie rzadko spotykany jest opisany jako przypadek drugi tętniak rzekomy umiejscowiony w zakresie koniuszka serca w ten sposób, że przebiegając nad przegrodą serca, łączył lewą i prawą komorę, umożliwiając przeciek krwi. Z kolei u chorego opisanego jako przypadek trzeci obserwowano również rzadkie rozległe zmiany, jakie nastąpiły w toku ewolucji pozawałowego tętniaka rzekomego ze znacznego stopnia niedomykalnością zastawki dwudzielnej oraz oderwaniem

mięśnia brodawkowatego tylnego. Wszyscy chorzy byli leczeni tym samym sposobem linijnego zszycia w granicach zdrowej ściany serca bok do boku ze wzmocnieniem linii szwów za pomocą pasków ze sztucznego materiału.

Przedstawione przypadki ilustrują, że technika wycięcia ścian tętniaka z odtworzeniem ciągłości komory bok do boku metodą linijnego zszycia ze wzmocnieniem linii szwów paskami teflonowymi, mimo istotnego zróżnicowania zmian, jakie obserwowano w poszczególnych przypadkach oraz obarczenia dużym ryzykiem zgonu wg skali *Euroscore,* pozwala na wyleczenie chorych z bardzo dobrym efektem leczniczym.

Piśmiennictwo

1. Gwozdziewicz M, Nemec P, Steriovsky A, Bruk V, Simek M, Hajek R. Left ventricular free wall rupture. Can we treat a patient successfully, these days? Kardiochir Torakochir Pol 2005; 2: 117-121.
2. Byrne J, Cohn L. Surgery for complications of myocardial infarction. In: Kenneth LF. Advanced therapy in thoracic surgery. BC Decker, 1998; 100-102.
3. Glower DD, Lowe JE. Left Ventricular Aneurysm. In: Cohn LH, Edmunds LH Jr (eds.). Cardiac Surgery in the Adult. McGraw-Hill, New York 2003; 771-788.
4. Doss M, Martens S, Sayour S, Hemmer W. Long term follow up of left ventricular function after repair of left ventricular aneurysm. A comparison of linear closure versus patch plasty. Eur J Cardiothorac Surg 2001; 20: 783-785.
5. Treistman B, Sulbaran TA, Cooley DA. False aneurysm of the left ventricle: case report with pre- and postoperative evaluation. Cardiovascular Dis 1978; 5: 144-149.
6. Fukuda I, Kohno M, Shigeta O, Saitoh T, Noguchi Y, Tsutsui T. Pseudo-false aneurysm of the left ventricle perforated into the right ventricle – a case report. Nippon Kyobu Geka Gakkai Zasshi 1993; 41: 332-336.
7. Janion M, Wozakowska-Kaplon B, Sadowski J, Kapelak B, Radomska E, Klank-Szafran M, Buda S, Gutkowski W. Pęknięcie serca w zawale z uniesieniem ST. Przebieg kliniczny i rokowanie. Kardiol Pol 2004; 61: 121-137.
8. Becker RC, Gore JM, Lambrew C, Weaver WD, Rubison RM, French WJ, Tiefenbrunn AJ, Bowlby LJ, Rogers WJ. A composite view of cardiac rupture in the United States National Registry of Myocardial Infarction. J Am Coll Cardiol 1996; 27: 1321-1326.
9. Dor V, Saab M, Coste P, Kornaszewska M, Montiglio F. Left ventricular aneurysm: a new surgical approach. Thorac Cardiovasc Surg 1989; 37: 11-19.