Metody oceny wydolności lewej i prawej komory u chorych z ciężkim uszkodzeniem płuc

The assessment of left and right ventricular function in patients with severe pulmonary diseases

Jolanta Nowak[1], Tomasz Kukulski[2], Tadeusz Zębik[3], Piotr Rozentryt[1], Dariusz Jastrzębski[4], Jacek Wojarski[5], Marian Zembala[5]

[1]III Katedra i Oddział Kliniczny Kardiologii ŚAM, Śląskie Centrum Chorób Serca, Zabrze
[2]I Katedra i Oddział Kliniczny Kardiologii ŚAM, Śląskie Centrum Chorób Serca, Zabrze
[3]Częstochowskie Regionalne Centrum Chorób Serca i Naczyń, Częstochowa
[4]Katedra i Klinika Pulmonologii ŚAM, Zabrze
[5]Katedra i Oddział Kliniczny Kardiochirurgii i Transplantologii ŚAM, Śląskie Centrum Chorób Serca, Zabrze

Kardiochirurgia i Torakochirurgia Polska 2007; 4 (1): 71–78

Streszczenie

U chorych z ciężkim uszkodzeniem płuc wybór dalszej metody leczenia, rodzaju farmakoterapii, rehabilitacji czy leczenia chirurgicznego uwarunkowany jest właściwą oceną struktury i funkcji serca. Choroby płuc, zwłaszcza powikłane nadciśnieniem płucnym, szczególnie często prowadzą do dysfunkcji prawej komory. W pracy przedstawiono zagadnienia dotyczące zaburzeń morfologii i czynności serca u chorych ze schorzeniami płuc. Omówiono budowę, fizjologię i patofizjologię prawej komory oraz sposoby jej oceny u chorych przed zabiegiem transplantacji płuc. Najwięcej uwagi poświęcono metodzie echokardiograficznej, której szeroka dostępność, powtarzalność i coraz szersze możliwości oceny parametrów czynności prawej i lewej komory czynią z niej podstawowe narzędzie diagnostyczne.

Słowa kluczowe: choroby płuc, budowa i funkcja prawej komory, niewydolność prawej komory, nadciśnienie płucne, echokardiografia, rezonans magnetyczny.

Abstract

In patients with pulmonary diseases, the assessment of heart morphology and function is very important for further pharmacological and surgical treatment and rehabilitation. Pulmonary diseases, especially with pulmonary hypertension, often lead to right ventricular failure. This article presents many aspects of right ventricular dysfunction in patients with severe pulmonary diseases. We briefly describe the anatomy, physiology and pathophysiology of the right ventricle. The most useful diagnostic methods to detect right ventricular failure are discussed. We focus on echocardiography as a simple, readily available in most institutions, a non-invasive and inexpensive method. Echocardiography with the great number of classical and new parameters is still a basic and efficient screening tool of morphology and function of cardiac structure in patients with severe pulmonary diseases.

Key words: pulmonary diseases, right ventricular anatomy and function, right ventricular failure, pulmonary hypertension, echocardiography, magnetic resonance.

Wprowadzenie

Choroby płuc, zwłaszcza powikłane nadciśnieniem płucnym, prowadzą do zaburzeń funkcji prawej komory (PK). Dysfunkcję skurczową prawej komory (definiowaną jako obniżenie frakcji wyrzutowej w badaniu izotopowym poniżej 45%) stwierdza się u 61% chorych z rozedmą płuc, 59% pacjentów z przewlekłą obturacyjną chorobą płuc, 65% z idiopatycznym zwłóknieniem i u 94% z tętniczym nadciśnieniem płucnym [1]. Dlatego precyzyjna ocena PK ma zasadnicze znaczenie w ustalaniu strategii postępowania i podejmowaniu decyzji o wyborze dalszego leczenia. Wielkość i funkcja PK nie tylko odzwierciedlają stopień zaawansowania choroby płuc i wielkość nadciśnienia płucnego, ale też stanowią ważny czynnik prognostyczny u chorych z nadciśnieniem płucnym [2, 3]. U pacjentów w starszym wieku, z dużym ryzykiem powikłań sercowo-naczyniowych, istnieje wysokie prawdopodobieństwo współistnienia choroby serca i dlatego poszerzenie diagnostyki o ocenę funkcji lewej komory (LK) i krążenia wieńcowego jest u nich szczególnie ważne [4].

Adres do korespondencji: dr n. med. Jolanta Nowak, III Katedra i Oddział Kliniczny Kardiologii ŚAM, Śląskie Centrum Chorób Serca w Zabrzu, ul. Szpitalna 2, 41-800 Zabrze, tel. +48 32 373 36 19, e mail: nowjola@wp.pl

W chorobach płuc przebiegających z nadciśnieniem płucnym, oceniając prawe serce i krążenie płucne, należy pamiętać o możliwości współistnienia patologii lewej komory.

Budowa i funkcja prawej komory

Prawa komora składa się z części napływowej i odpływowej, oddzielonych od siebie grzebieniem nadkomorowym. Jej wąskie światło opłaszczające LK, dominujący udział włókien skośnych oraz duży zakres ruchu pierścienia trójdzielnego sprawiają, że pełni ona rolę elementu tłoczącego objętość krwi z niskociśnieniowego układu żylnego do krążenia płucnego (ryc. 1.). U osób zdrowych skracanie PK w kierunku podłużnym odgrywa większą rolę w jej opróżnianiu aniżeli skracanie w kierunku poprzecznym, odwrotnie niż ma to miejsce w LK [5]. Różnice w czynności prawej i lewej komory wynikają ponadto z odmiennej budowy anatomicznej i przewagi włókien skośnych w obrębie wolnej ściany PK a włókien okrężnych w ścianie LK [6] (ryc. 2.).

W opróżnianiu prawej komory główną rolę pełnią włókna skośne. Wyrzut krwi z lewej komory jest uwarunkowany skracaniem zarówno włókien okrężnych, jak i skośnych.

W PK wielkość przepływu wieńcowego w fazie skurczu jest zbliżona do wielkości przepływu rozkurczowego ze względu na niskie ciśnienia generowane przez prawą komorę i związane z tym napięcia śródmięśniowe. Unaczynienie wolnej ściany PK pochodzi głównie z prawej tętnicy wieńcowej. Tętnica zstępująca przednia doprowadza krew do przedniej części przegrody międzykomorowej, a tętnica zstępująca tylna do tylno-dolnej jej części. Prawidłowa funkcja PK uzależniona jest zatem od zachowanego przepływu wieńcowego w układzie zarówno prawej, jak i lewej tętnicy wieńcowej.

Objętość wyrzutowa PK jest równa objętości wyrzutowej LK, jednak praca, jaką wykonuje komora prawa, stanowi około 25% pracy lewej komory. Wynika to ze znacznie mniejszych oporów w krążeniu płucnym w porównaniu z krążeniem systemowym. Ściana PK jest znacznie cieńsza w porównaniu ze ścianą LK, a sama komora bardziej podatna i znacznie lepiej radzi sobie z przeciążeniem objętościowym niż ciśnieniowym [7, 8]. Przeciążenie ciśnieniowe PK, do którego dochodzi w różnych postaciach przewlekłego nadciśnienia płucnego, ale również w zwężeniu zastawki pnia płucnego, powoduje adaptacyjny przerost mięśniówki [9]. Niedokrwienie mięśniówki PK i stopniowo pogarszające się właściwości kurczliwe włókien mięśniowych prowadzą nieuchronnie do powiększenia jej jamy, co pozwala przez pewien okres utrzymać objętość wyrzutową serca na stałym poziomie. Z czasem jednak poszerzeniu ulega pierścień zastawki trójdzielnej, pojawia się niedomykalność trójdzielna i powiększa się prawy przedsionek. Narastają objawy niewydolności prawej komory, wzrasta ciśnienie napełniania, upośledzeniu ulega funkcja rozkurczowa PK jak i LK, spada objętość wyrzutowa [10, 11].

U części pacjentów, mimo podobnych parametrów hemodynamicznych i czasu trwania choroby, znacznie rzadziej dochodzi do rozwoju niewydolności PK. Genetycznie uwarunkowana skłonność do adaptacyjnego przerostu w warunkach zwiększonego ciśnienia następczego może opóźniać rozwój niewydolności PK (ryc. 3.). Jednym z dość dobrze przebadanych polimorfizmów genetycznych u osób z ciężkim nadciśnieniem płucnym jest polimorfizm genu dla enzymu konwertującego angiotensynę (genotyp DD i nie-DD). Genotyp DD, wiążący się z większą aktywnością enzymu konwertującego we krwi i tkankach, może tłumaczyć występujący w tej grupie chorych częstszy przerost mięśniówki PK i znacznie dłużej zachowaną prawidłową funkcję prawej komory w porównaniu z pacjentami z genoty-

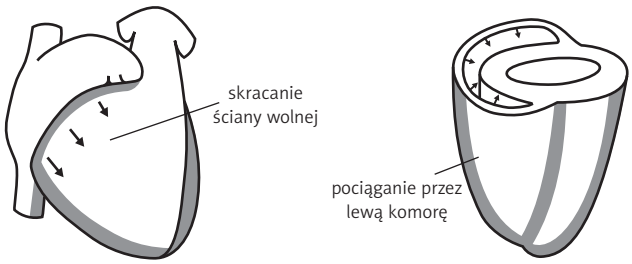

Ryc. 1. Mechanizm wyrzutu krwi z prawej komory. Na podstawie [6]

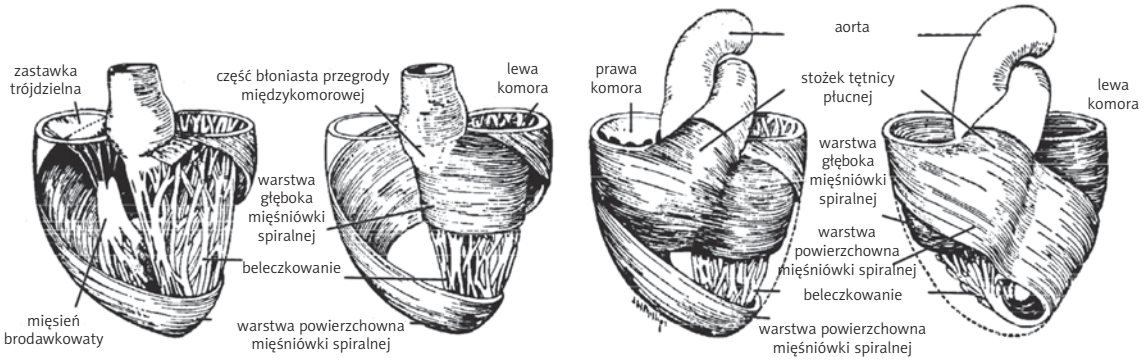

Ryc. 2. Anatomiczna budowa prawej komory. Układ warstwy mięśniowej. Na podstawie [31]

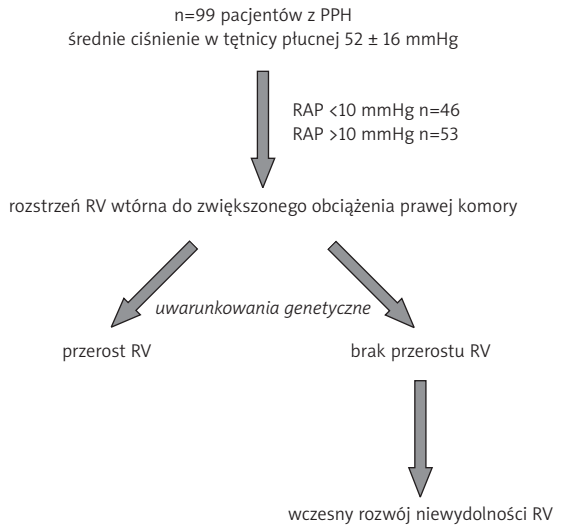

Ryc. 3. Z 99 chorych z pierwotnym nadciśnieniem płucnym (PPH) 46 miało prawidłowe ciśnienie w prawym przedsionku (RAP) <10 mmHg, a 53 ciśnienie >10 mmHg w momencie rozpoznania nadciśnienia płucnego. Jednakże adaptacja do podwyższonego obciążenia następczego prawej komory zależała u tych chorych od pojawienia się cech przerostu prawej komory (RV), który był uwarunkowany genetycznie, był zgodny z obserwowanymi zmianami w genotypie i związany z polimorfizmem genu enzymu konwertującego angiotensynę. Na podstawie [12]

pem nie-DD. Te wstępne obserwacje sugerują istnienie genetycznej kontroli przerostu PK, która pełni swoistą ochronę jej funkcji [12]. Natomiast przeciążenie objętościowe PK nie powoduje tak dramatycznych następstw, gdyż komora ta znacznie lepiej i dłużej potrafi sobie radzić ze zwiększoną objętością niż podwyższonym ciśnieniem. Wrodzone wady przeciekowe z lewo-prawym przeciekiem mogą bardzo długo powodować tylko minimalne objawy fizykalne w okresie przeciążenia objętościowego PK, do czasu odwrócenia przecieku i pojawienia się zespołu Eisenmengera [13].

Nadciśnienie płucne u chorych z przewlekłymi chorobami płuc

Nadciśnienie płucne jest powikłaniem wielu przewlekłych schorzeń płuc [1, 7]. Choroby płuc powodują zmniejszenie płucnego łożyska naczyniowego i wzrost oporu naczyniowego bądź poprzez hipoksję pęcherzykową wywołującą skurcz i przerost mięśniówki naczyń, bądź przez zamykanie światła naczyń przez toczący się proces chorobowy. W większości przypadków mamy do czynienia ze współistnieniem obu wymienionych mechanizmów. Dodatkowo za wzrost naczyniowego oporu w płucach mogą odpowiadać zwiększone opory w drogach oddechowych, hipoksemia krwi żylnej wywołująca skurcz naczyń przedwłośniczkowych, a także policytemia, zwiększająca lepkość krwi i pogarszająca przepływ krwi w krążeniu płucnym.

Pojawienie się nadciśnienia płucnego w przebiegu chorób miąższu płucnego jest niekorzystnym czynnikiem prognostycznym. Prowadzi ono do przerostu, a następnie do niewydolności PK (ryc. 4.). Klasyczna definicja serca płucnego określa tym terminem niewydolność PK spowodowaną zmianami funkcji i struktury płuc, z wyłączeniem zmian w płucach będących wynikiem chorób lewej połowy serca i wad wrodzonych. Rozpoznanie serca płucnego, które zwykle jest oparte na wystąpieniu objawów prawokomorowej niewydolności serca, zmniejsza szansę chorych na skuteczne leczenie i regresję zmian w naczyniach płucnych. Chorzy z ciężkim nadciśnieniem płucnym umierają z powodu niewydolności PK [7, 14, 15].

Obecność nadciśnienia płucnego informuje o zagrożeniu przerostem i przebudową prawej komory oraz jej postępującą dysfunkcją.

Metody oceny morfologii i funkcji prawej i lewej komory serca

Echokardiografia

Jednym z pierwszych objawów dysfunkcji PK jest jej powiększenie, które może być zarówno wynikiem przeciążenia objętościowego, jak i ciśnieniowego. Wiarygodna ocena wielkości PK wymaga obrazowania we wszystkich możliwych dostępnych projekcjach. Zazwyczaj posługujemy się **wymiarem rozkurczowym początkowego odcinka drogi odpływu prawej komory**, ocenianym w projekcji przymostkowej osi długiej (zakres normy: 1,8–3,0 cm) i **wymiarem poprzecznym części napływowej** uzyskanym z projekcji czterojamowej (zakres normy: 1,5–3,0 cm) [16]. Grubość mięśniówki wolnej ściany PK powyżej 5 mm świadczy o jej przeroście, sugeruje przeciążenie ciśnieniowe i skłania do poszukiwania obecności nadciśnienia płucnego lub zastawkowego zwężenia tętnicy płucnej. Należy pamiętać o innych częstych powodach przerostu PK, takich jak kardiomiopatie naciekowe czy kardiomiopatia przerostowa [1, 16]. Kolejnymi przydatnymi parametrami w ocenie PK są: **stosunek wymiarów rozkurczowych prawej i lewej komory**, mierzony w czterech jamach (norma: 0,6), oraz **wskaźnik asymetrii lewej komory (wskaźnik Ryana)** obliczany w osi krótkiej. Wskaźnik ten, wyrażony stosunkiem wymiaru LK równoległego do przegrody przez wymiar LK mierzony

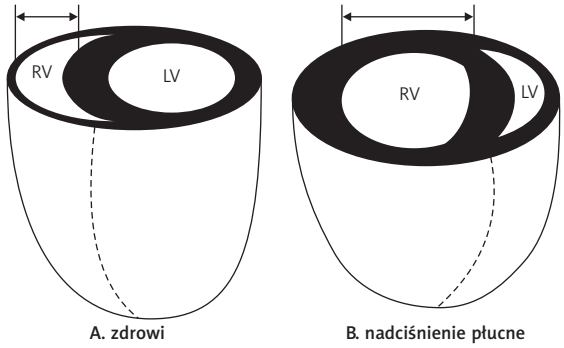

Ryc. 4. W nadciśnieniu płucnym dochodzi do przerostu, powiększenia prawej komory i zmiany jej kształtu. Zaburzony zostaje stosunek wielkości prawej komory do lewej. Na podstawie [4]

prostopadle do przegrody, powinien być bliski jedności (norma: 1) [17]. W ocenie globalnej funkcji skurczowej PK odpowiednikiem frakcji wyrzutowej jest **skurczowa zmiana pola jej powierzchni**, oceniana w projekcji koniuszkowej (ang. *fractional area change* – FAC, norma 30–59%,), oraz **skurczowa amplituda ruchu pierścienia trójdzielnego** w prezentacji *M-mode* (ang. *tricuspid annulus plane systolic excursion* – TAPSE, norma: >15 mm), a w tkankowym badaniu dopplerowskim (ang. *tissue doppler imaging*) wyrażona jako **skurczowa prędkość pierścienia trójdzielnego** (norma: >12 cm/s) [18–20]. Tei i wsp. [21] do oceny funkcji prawej komory zaproponowali globalny wskaźnik sprawności PK (**indeks Tei**), którego wyznaczenie opiera się na analizie czasu trwania izowolumetrycznego skurczu i izowolumetrycznej relaksacji (norma: <35). **Paradoksalny ruch przegrody międzykomorowej** pojawia się w warunkach przeciążenia ciśnieniowego i objętościowego PK i związany jest z przemieszczaniem się podczas skurczu przegrody międzykomorowej w kierunku środka masy serca, który w przypadku obecności przerostu i poszerzenia PK znajduje się w komorze prawej.

Ważnym echokardiograficznym elementem oceny PK, pomocnym w ustaleniu przyczyn jej dysfunkcji, jest określenie **wysokości ciśnienia w tętnicy płucnej**. Obecność czynnościowej niedomykalności zastawki trójdzielnej i płucnej stanowi podstawę tych pomiarów. Ocena skurczowego ciśnienia w PK i tętnicy płucnej wymaga pomiaru maksymalnej prędkości fali zwrotnej trójdzielnej i opiera się na równaniu Bernouliego. Dokładność tej metody zależy od uzyskania wyraźnego zarysu spektrum dopplerowskiego fali zwrotnej trójdzielnej oraz właściwej oceny ciśnienia w prawym przedsionku. Wartość ciśnienia w prawym przedsionku określa się na podstawie **szerokości i ruchomości oddechowej żyły głównej dolnej** [22]. O podwyższonym ciśnieniu w prawym przedsionku może świadczyć pojawienie się **płynu w worku osierdziowym** (związane z upośledzeniem drenażu żylnego i limfatycznego przez rosnące w przedsionku ciśnienie) oraz powiększenie prawego przedsionka oceniane wielkością **pola jego powierzchni** (norma: <19 cm^2). Ostatnio zaleca się podawanie wartości **maksymalnej prędkości fali zwrotnej trójdzielnej** w celu uniknięcia błędu związanego z nieinwazyjnym pomiarem ciśnienia w prawym przedsionku. Poprawność stosowania tej metody badawczej wymaga także wykluczenia zwężenia prawego ujścia tętniczego, którego obecność prowadzi do wzrostu ciśnienia skurczowego w PK i pojawienia się gradientu prawa komora – prawy przedsionek. Przeoczenie wady może skutkować zawyżeniem rzeczywistej wartości ciśnienia płucnego.

Rejestracja widma fali zwrotnej trójdzielnej umożliwia także określenie średniej wartości narastania gradientu ciśnienia między prawą komorą a prawym przedsionkiem w trakcie przyspieszenia prędkości fali zwrotnej z 1 m/s do 3 m/s (mówi on o szybkości zmiany ciśnienia skurczowego w prawej komorze – **dp/dt dla prawej komory**). Parametr ten, w małym stopniu zależny od obciążenia wstępnego i następczego komory, może być pomocny w ocenie funkcji PK. Oblicza się go analogicznie jak dla komory lewej [23].

Obecność niedomykalności zastawki tętnicy płucnej pozwala na ocenę **średniego i rozkurczowego ciśnienia w tętnicy płucnej** [24]. Prędkość fali zwrotnej we wczesnym rozkurczu koreluje ze średnim ciśnieniem w tętnicy płucnej, a w okresie późnego rozkurczu z rozkurczowym ciśnieniem w tętnicy płucnej.

Odrębność anatomiczna i funkcjonalna części napływowej i odpływowej PK sprawia, że mechaniczne właściwości wolnej ściany PK powinny być oceniane za pomocą **regionalnych, ilościowych technik obrazowania**, np. za pomocą dopplera tkankowego. U chorych z przewlekłym nadciśnieniem płucnym stwierdza się nieprawidłowe odkształcenie (ang. *strain*) ściany PK. W części odpływowej obserwuje się redukcję skurczowego odkształcania oraz przesunięcie maksymalnego odkształcenia poza zamknięcie zastawki płucnej do okresu rozkurczowego, podczas gdy część napływowa charakteryzuje się prawidłowym profilem odkształcania (ryc. 5.). Rejestracja regionalnych zaburzeń odkształcania ściany u osób z prawidłową globalną funkcją PK pozwala na rozpoznanie nawet subklinicznej postaci niewydolności PK [5, 25].

Inwazyjny pomiar ciśnień w krążeniu płucnym

Choroby płuc przebiegające z nadmiernym upowietrznieniem tkanki płucnej utrudniają dostęp ultradźwięków do serca. Chorzy kwalifikowani do zabiegu transplantacji płuc mają zazwyczaj duszność spoczynkową i zwiększoną częstość oddechów, co bardzo utrudnia badanie i ogranicza w sposób istotny jego jakość. Także możliwość uzyskania typowych projekcji i odpowiedniego kąta przebiegu ultradźwięków jest u tych chorych ograniczona. Wpływa to w sposób istotny na dokładność pomiarów dopplerowskich. W badaniu Arcasoy i wsp. [26] prawie u połowy badanych chorych z niewydolnością oddechową echokardiograficzna ocena wartości ciśnienia w krążeniu płucnym była niemożliwa, a dokładność pomiarów niezadowalająca.

U osób kwalifikowanych do zabiegu transplantacji płuc określenie wartości ciśnienia w tętnicy płucnej jest kluczowym zadaniem zespołu w przedoperacyjnej ocenie i stanowi niezwykle ważny czynnik prognostyczny. Ma ono wpływ nie tylko na określenie wyboru techniki i pilności zabiegu transplantacji, ale decyduje również o sposobie postępowania przedoperacyjnego u chorych z nadciśnieniem płucnym i konieczności wdrożenia odpowiedniego leczenia (nowej generacji leków zmniejszających ciśnienie w krążeniu płucnym), które poprawia rokowanie w tej grupie pacjentów [15, 26].

Przed zabiegiem transplantacji płuc większość ośrodków zaleca inwazyjny pomiar wartości ciśnień w krążeniu płucnym [27]. Polecana jest metoda Ficka, która eliminuje możliwość nieprecyzyjnego pomiaru pojemności minutowej serca przy dużej niedomykalności zastawki trójdzielnej, często spotykana w metodzie termodylucji. W celu pełniejszej oceny krążenia płucnego u chorych kwalifikowanych do transplantacji płuc należy podać wartość **maksymalnego oraz średniego ciśnienia w pniu płucnym i ciśnienia zaklinowania; wartości ciśnień w prawej komorze i prawym**

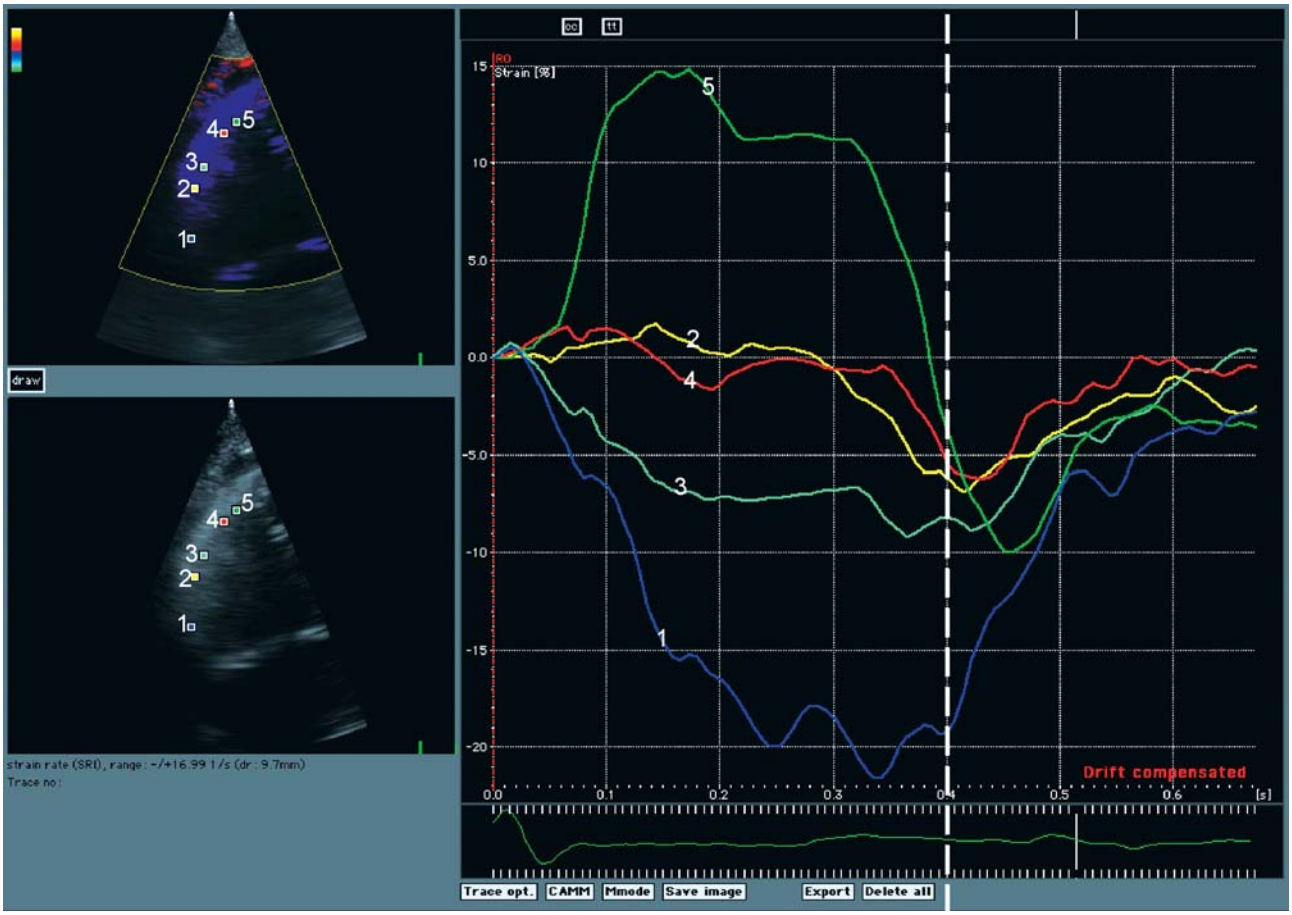

Ryc. 5. Krzywe odkształcenia poszczególnych segmentów wolnej ściany prawej komory (PK) u chorego z nadciśnieniem płucnym i niewydolnością oddechową zakwalifikowanego do transplantacji płuc. Krzywa nr 1 obrazuje prawidłowe odkształcenie części napływowej PK. Krzywe 2, 3 i 4 obrazują segmenty pomiędzy częścią napływową a odpływową PK ze znacznym zmniejszeniem wartości skurczowego odkształcenia ściany PK i przesunięcie maksymalnego odkształcenia poza zamknięcie zastawki płucnej. Natomiast część odpływowa PK (krzywa 5) w okresie skurczu wykazuje paradoksalne odkształcenie z obecnością wyraźnego podskurczowego skracania

przedsionku; wskaźniki przepływu (objętość wyrzutową, indeks sercowy), a także **wskaźniki oporu naczyniowego** (naczyniowy opór płucny i gradient transpulmonalny – obliczany jako różnica między średnim ciśnieniem w tętnicy płucnej a średnim ciśnieniem zaklinowania).

Rezonans magnetyczny

Jest to metoda, która z dużą dokładnością i precyzją pozwala ocenić zarówno wielkość komory, objętość, masę i grubość mięśniówki, jak i globalną funkcję PK z określeniem wielkości frakcji wyrzutowej, objętości wyrzutowej, indeksu sercowego, a także skurczowego przyrostu grubości ścian PK [28]. Zanim jednak rezonans magnetyczny zostanie wprowadzony do rutynowej diagnostyki pacjentów z nadciśnieniem płucnym, konieczne jest zdobycie większego doświadczenia w stosowaniu tej metody badawczej.

Zaburzenia funkcji lewej komory w chorobach płuc

Zaburzenia funkcji LK w tej grupie pacjentów występują rzadko (wg danych z piśmiennictwa u około 6% chorych, po wykluczeniu współistnienia pierwotnych schorzeń układu sercowo-naczyniowego) i dotyczą głównie chorych z nadciśnieniem płucnym czy przewlekłą obturacyjną chorobą płuc [1]. Są one następstwem uszkodzenia PK i istnienia zależności pomiędzy funkcją PK i LK. To wzajemne oddziaływanie na siebie komór serca wyjaśnia pośrednio fakt poprawy funkcji tak prawej, jak i lewej komory u chorych po zabiegu transplantacji płuc [1, 29] (ryc. 6.).

Dyskutowane jest wykonywanie rutynowej angiografii naczyń wieńcowych w grupie chorych kwalifikowanych do transplantacji płuc. Według danych z przeprowadzonego przez Vizza i wsp. badania, w grupie 282 chorych ze schorzeniami płuc kwalifikowanymi do transplantacji płuc jedynie u 24 (8,5%) stwierdzono istotne zmiany w naczyniach wieńcowych w wykonanej angiografii. Zmiany te częściej występowały u chorych z przewlekłą obturacyjną chorobą płuc. Badanie angiograficzne wydaje się konieczne u chorych po 40. roku życia, szczególnie ze współistniejącymi czynnikami ryzyka choroby wieńcowej. Obecność istotnych zmian w naczyniach wieńcowych mogłaby w sposób istotny wpływać na przebieg zabiegu transplantacji płuc, jak i pogarszać rokowanie tej grupy chorych [1].

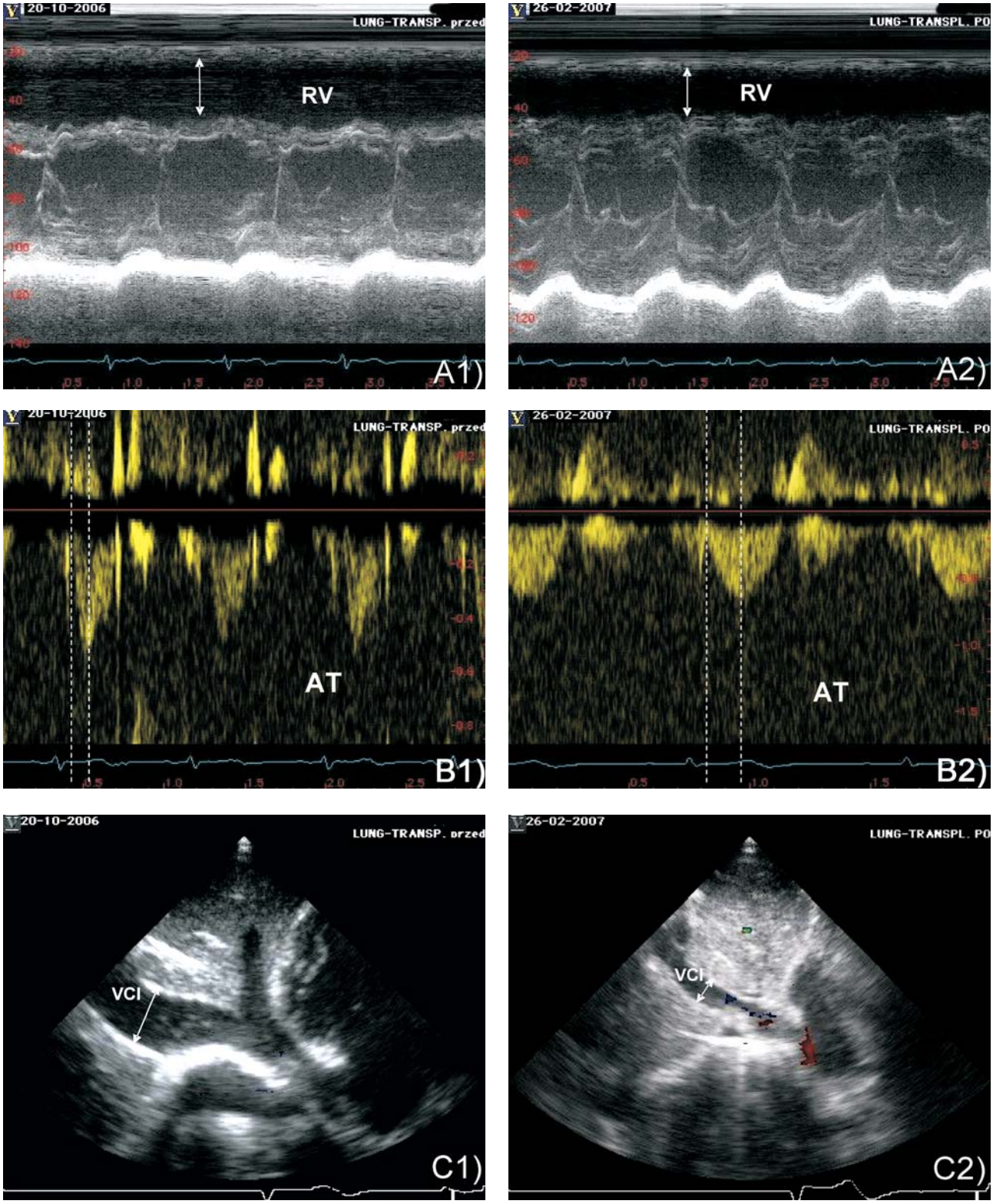

Ryc. 6. 31-letni chory po zabiegu transplantacji obu płuc wykonanym 26.11.2006 r. w Śląskim Centrum Chorób Serca w Zabrzu z powodu rozedmy. (A1) W badaniu echokardiograficznym przed operacją w projekcji – w osi długiej (LAX) – *M-mode* widoczna powiększona prawa komora (RV) do 33 mm. (A2) Ta sama projekcja dwa miesiące po transplantacji – zmniejszenie wymiaru prawej komory do 20 mm. (B1) Projekcja 2D w osi krótkiej (przed operacją), rejestracja dopplerem pulsacyjnym wyrzutu płucnego ze skróconym czasem akceleracji (AT) równym 60 ms. (B2) Ta sama projekcja dwa miesiące po operacji. Wydłużenie czasu akceleracji do 117 ms. (C1) Projekcja podżebrowa. Przed zabiegiem poszerzenie żyły głównej dolnej (VCI) do 21 mm ze zmniejszeniem ruchomości oddechowej <25%. Widoczne poszerzenie żył wątrobowych. (C2) Ta sama projekcja zarejestrowana w dwa miesiące po zabiegu. Zmniejszenie wymiaru żyły głównej dolnej do 12 mm z przywróceniem zakresu ruchomości oddechowej do 50%. Zmniejszenie poszerzenia żył wątrobowych

Podsumowanie

Chorzy z niewydolnością oddechową kwalifikowani do zabiegu transplantacji płuc powinni podlegać wnikliwej ocenie przedoperacyjnej ze zwróceniem szczególnej uwagi na uznane czynniki rokownicze dysfunkcji PK. Niektóre z nich zostały przedstawione w tabeli I [4, 30]. Nadciśnienie płucne, niezależnie od rodzaju choroby płuc, jest jednym z ważniejszych parametrów niekorzystnego rokowania, decydującym o sposobie przeprowadzenia zabiegu operacyjnego i wdrożeniu odpowiedniego leczenia farmakologicznego. U chorych z ciężkim uszkodzeniem płuc diagnostyka nadciśnienia płucnego w badaniu echokardiograficznym może być utrudniona. Większość ośrodków wykonujących transplantację płuc zaleca inwazyjny pomiar ciśnienia w tętnicy płucnej [24, 25].

Mimo pewnych ograniczeń echokardiografia pozostaje nadal cenną nieinwazyjną metodą w ocenie struktury i funkcji PK i LK u chorych z niewydolnością oddechową zarówno przed transplantacją płuc, jak i w monitorowaniu pooperacyjnym. Rezonans magnetyczny, niosący pewne nowe możliwości oceny układu sercowo-naczyniowego, wydaje się niezwykle obiecującym narzędziem w przedoperacyjnej ocenie chorych z ciężkim uszkodzeniem płuc, ale wdrożenie tej metody do rutynowej diagnostyki wymaga dalszych badań.

Tab. I. Parametry określające stopień dysfunkcji prawej komory. Na podstawie [4]

Parametry
frakcja wyrzutowa prawej komory (oceniana inwazyjnie, radioizotopowo i echokardiograficznie)
zmiana frakcji wyrzutowej prawej komory w odpowiedzi na wazodylatację
objętość, pole powierzchni oraz ciśnienie w prawej komorze (oceniane inwazyjnie, radioizotopowo i echokardiograficznie)
rozstrzeń prawej komory
stosunek wymiaru prawej komory w porównaniu do komory lewej
ruch pierścienia trójdzielnego, prędkość pierścienia trójdzielnego
określenie za pomocą badania dopplerowskiego wskaźnika dp/dt
stopień niedomykalności zastawki trójdzielnej
parametry dopplera tkankowego w ocenie funkcji regionalnej prawej komory
wielkość prawego przedsionka
inwazyjny pomiar ciśnień w krążeniu płucnym
stężenie mózgowego peptydu natriuretycznego (BNP)
zmienność rytmu zatokowego

Piśmiennictwo

1. Vizza CD, Lynch JP, Ochoa LL, Richardson G, Trulock EP. Right and left ventricular dysfunction in patients with severe pulmonary disease. Chest 1998; 113: 576-583.
2. Chin KM, Nick HS, Rubin IJ. The right ventricle in pulmonary hypertension. Coron Art Dis 2005; 16: 13-18.
3. Sandoval J, Bauerle O, Palomar A, Martinez-Guerra ML, Beltran M, Guerrero L. Survival in primary pulmonary hypertension. Validation of a prognostic equation. Circulation 1994; 89: 1733-1744.
4. Voelkel NF, Quaife RA, Leinwand LA, Barst RJ, McGoon MD, Meldrum DR, Dupuis J, Long CS, Rubin LJ, Smart FW, Suzuki YJ, Gladwin M, Denholm EM, Gail DB; National Heart, Lung, and Blood Institute Working Group on Cellular and Molecular Mechanisms of Right Heart Failure. Right ventricular function and failure: report of a National Heart, Lung, and Blood Institute working group on cellular and molecular mechanisms of right heart failure. Circulation 2006; 114: 1883-1891.
5. Kukulski T, Hubbert L, Arnold M, Wranne B, Hatle L, Sutherland GR. Normal regional right ventricular function and its change with age: a Doppler myocardial imaging study. J Am Soc Echocardiogr 2000; 13: 194-204.
6. Dell'Italia LJ. The right ventricle: anatomy, physiology, and clinical importance. Curr Probl Cardiol 1991; 10: 653-720.
7. Guarracino F, Cariello C, Danella A, Doroni L, Lapolla F, Vullo C, Pasquini C, Stefani M. Right ventricular failure: physiology and assessment. Minerva Anestesiol 2005; 71: 307-312.
8. Kosiborod M, Wackers FJ. Assessment of right ventricular morphology and function. Semin Respir Crit Care Med 2003; 24: 245-262.
9. Bleeker GB, Steendijk P, Holman ER, Yu CM, Breithardt OA, Kaandorp TA, Schalij MJ, van der Wall EE, Bax JJ, Nihoyannopoulos P. Acquired right ventricular dysfunction. Heart 2006; 92 Suppl 1: i14-i18.
10. Chen EP, Craig DM, Bittner HB, Davis RD, Van Trigt P. Pharmacological strategies for improving diastolic dysfunction in the setting of chronic pulmonary hypertension. Circulation 1998; 97: 1606-1612.
11. Louie EK, Lin SS, Reynertson SI, Brundage BH, Levitsky S, Rich S. Pressure and volume loading of the right ventricle have opposite effects on left ventricular ejection fraction. Circulation 1995; 92: 819-825.
12. Lowes BD, Minobe W, Abraham WT, Rizeq MN, Bohlmeyer TJ, Quaife RA, Roden RL, Dutcher DL, Robertson AD, Voelkel NF, Badesch DB, Groves BM, Gilbert EM, Bristow MR. Changes in gene expression in the intact human heart. Downregulation of alpha-myosin heavy chain in hypertrophied, failing ventricular myocardium. J Clin Invest 1997; 100: 2315-2324.
13. Hopkins WE. The remarkable right ventricle of patients with Eisenmenger syndrome. Coron Artery Dis 2005; 16: 19-25.
14. Chin KM, Nick HS, Rubin IJ. The right ventricle in pulmonary hypertension. Coron Art Dis 2005; 16: 13-18.
15. McLaughlin VV, Sitbon O, Badesch DB, Barst RJ, Black C, Galie N, Rainisio M, Simonneau G, Rubin LJ. Survival with first line bosentan in patients with primary pulmonary hypertension. Eur Rsspir J 2005; 25: 244-249.
16. Foale R, Nihoyannopoulos P, McKenna W, Klienebenne A, Nadazdin A, Rowland E, Smith G. Echocardiographic measurement of the normal adult right ventricle. Br Heart J 1986; 56: 33-44.
17. Ryan T, Petrovic O, Dillon JC, Feigenbaum H, Conley MJ, Armstrong WF. An echocardiographic index for separation of right ventricular volume and pressure overload. J Am Coll Cardiol 1985; 5: 918-927.
18. Menzel T, Wagner S, Kramm T, Mohr-Kahaly S, Mayer E, Braeuninger S, Meyer J. Pathophysiology of impaired right and left ventricular function in chronic embolic pulmonary hypertension: changes after pulmonary thromboendarterectomy. Chest 2000; 118: 897-903.
19. Sciomer S, Badagliacca R, Fedele F. Pulmonary hypertension: echocardiographic assessment. Ital Heart J 2005; 6: 840-845.
20. Tuller D, Steiner M, Wahl A, Kabok M, Seiler C. Systolic right ventricular function assessment by pulsed wave tissue Doppler imaging of the tricuspid annulus. Swiss Med Wkly 2005; 135: 461-468.
21. Yeo TC, Dujardin KS, Tei C, Mahoney DW, McGoon MD, Seward JB. Valve of a Doppler-drived index combining systolic and diastolic time intervals in predicting outcome in primary pulmonary hypertension. Am J Cardiol 1998; 81: 1157-1161.
22. Kircher BJ, Himelman RB, Schiller NB. Noninvasive estimation of right atrial pressure from the inspiratory collapse of the inferior vena cava. Am J Cardiol 1990; 66: 493-496.
23. Badesch DB, Abman SH, Ahearn GS, Barst RJ, McCrory DC, Simonneau G, McLaughlin VV. Medical therapy for pulmonary arterial hypertension: ACCP evidence-based clinical practice guidelines. Chest 2004; 126 (1 Suppl): 35S-62S.
24. Masuyama T, Kodama K, Kitabatake A, Sato H, Nanto S, Inoue M. Continuous – wave Doppler echocardiographic detection of pulmonary regurgitation

and its application to noninvasive estimation of pulmonary artery pressure. Circulation 1986; 74: 484-492.
25. Kowalski M, Kukulski T, Jamal F, D'hooge J, Weidemann F, Rademakers F, Bijnens B, Hatle L, Sutherland GR. Can natural strain and strain rate quantify regional myocardial deformation? A study in healthy subjects. Ultrasound Med Biol 2001; 8: 1087-1097.
26. Arcasoy SM, Christie JD, Ferrari VA, Sutton MS, Zisman DA, Blumenthal NP, Pochettino A, Kotloff RM. Echocardiographic assessment of pulmonary hypertension in patients with advanced lung disease. Am J Respir Crit Care Med 2003; 167: 735-740.
27. Homma A, Anzueto A, Peters JI, Susanto I, Sako E, Zabalgoitia M, Bryan CL, Levine SM. Pulmonary artery systolic pressures estimated by echocardiogram vs cardiac catherization in patients awaiting lung transplantation. J Heart Lung Transplant 2001; 20: 833-839.
28. Kuehne T, Yilmaz S, Steendijk P, Moore P, Groenink M, Saaed M, Weber O, Higgins CB, Ewert P, Fleck E, Nagel E, Schulze-Neick I, Lange P. Magnetic resonance imaging analysis of right ventricular pressure-volume loops: in vivo validation and clinical application in patients with pulmonary hypertension. Circulation 2004; 110: 2010-2016.
29. Kamler M, Herold U, Piotrowski J, Bartel T, Teschler H, Jakob H. Severe left ventricular failure after double lung transplantation: pathophysiology and management. J Heart Lung Transplant 2004; 23: 139-142.
30. Raymond RJ, Hinderliter AL, Willis PW, Ralph D, Caldwell EJ, Williams W, Ettinger NA, Hill NS, Summer WR, de Boisblanc B, Schwartz T, Koch G, Clayton LM, Jobsis MM, Crow JW, Long W. Echocardiographic predictors of adverse outcomes in primary pulmonary hypertension. J Am Coll Cardiol 2002; 39: 1214-1219.
31. Rushmer RF. Cardiovasc. dynamics. W.B. Saunders Co 1970.