Leczenie przewlekłej pozawałowej niewydolności mięśnia serca poprzez implantację własnych jednojądrowych komórek szpikowych w region akinezy miokardium

Treatment of postinfarcted heart failure by autologous bone marrow cell transplantation in akinetic regions of myocardium

Piotr Hendzel[1], Przemysław Szałański[1], Jolanta Korsak[2], Katarzyna Budziszewska[3], Magdalena Zagrodzka[4], Leszek Gryszko[1]

[1]Oddział Kliniczny Kardiochirurgii, Wojskowy Instytut Medyczny, Warszawa
[2]Zakład Transfuzjologii, Wojskowy Instytut Medyczny, Warszawa
[3]Klinika Chorób Wewnętrznych i Hematologii, Wojskowy Instytut Medyczny, Warszawa
[4]Zakład Radiologii Lekarskiej, Pracownia 64-rzędowej Tomografii Komputerowej, Wojskowy Instytut Medyczny, Warszawa

Kardiochirurgia i Torakochirurgia Polska 2007; 4 (2): 181–188

Streszczenie

Wstęp: W związku z rozwijającą się od kilku lat medycyną rekonstrukcyjną i pracami nad komórkami macierzystymi naturalne wydaje się sięgnięcie w terapii niewydolności mięśnia serca po leczenie polegające na próbie odtworzenia funkcji uszkodzonej w wyniku niedokrwienia ściany lewej komory.
Cel: Wykazanie skuteczności i bezpieczeństwa leczenia pozawałowej niewydolności serca poprzez implantację własnych macierzystych komórek szpikowych (ABMCI), skojarzoną z pomostowaniem tętnic wieńcowych bez użycia krążenia pozaustrojowego (OPCAB).
Materiał i metody: Grupie 10 chorych z pozawałową niewydolnością serca wykonano pomostowanie tętnic wieńcowych bez krążenia pozaustrojowego wraz z implantacją w akinetyczny region ściany przedniej, własnych jednojądrowych komórek szpikowych. Monitorowano przebieg wczesnopooperacyjny oraz w przebiegu średnio odległym i odległym przyrost pooperacyjny miokardium i funkcję lewej komory w 64-rzędowej tomografii komputerowej.
Wyniki: *Wczesne.* U chorych między 6. a 24. godziną od zabiegu wystąpił wzrost indeksu sercowego (średni CI przed operacją 2,12 l/m^2 min, SD±0,48, średni CI 24 godz. po operacji 3,5 l/m^2 min, SD±0,92; p=0,002, test T). *Średnio odległe i odległe.* Obserwowano przyrost średniej grubości ściany przedniej o 2,38 mm (SD±2,07, p=0,04, test T) i wzrost frakcji wyrzutowej lewej komory (przed operacją EF% śr. 21,26, SD±11,88, po operacji EF% śr. 29,06, SD±10,13, p=0,07, test T).
Wnioski: Implantacja własnych komórek szpikowych skojarzona z pomostowaniem tętnic wieńcowych bez użycia krążenia pozaustrojowego może być skuteczną metodą leczenia poza-

Abstract

Background: For the past few years reconstructive medicine and work involving stem cells have been flourishing; it seems therefore natural to seek treatment of myocardial failure that aims at reconstructing the function of left ventricular wall damaged as a result of ischaemia.
Aim: Demonstration of efficacy and safety of postinfarct heart failure treatment with autologous bone marrow stem-cell implantation (ABMCI), combined with off-pump coronary artery bypass (OPCAB).
Material and methods: A group of 10 patients with postinfarct heart failure underwent OPCAB with autologous bone marrow mononuclear cells implanted into the akinetic region of the anterior wall. Monitoring encompassed the course of the early postoperative period, and in the mid-term and long-term course the postoperative myocardial growth and the left ventricular function in 64-row CT were observed.
Results: *Early.* In patients between the 6th and 24th hour after surgery there was an increase in the cardiac index (mean CI prior to surgery 2.12 l/m^2 min, SD±0.48; mean CI 24 hrs after surgery 3.5 l/m^2 min SD±0.92; p=0.002, test T). *Mid-term and long-term.* An increment in the mean thickness of the anterior wall by 2.38 mm (SD±2.07, p=0.04, test T) was observed as well as an increase of the left ventricular ejection fraction (prior to surgery EF% mean 21.26 SD±11.88, post surgery EF% mean 29.06 SD±10.13, p=0.07, test T).
Conclusions: Implantation of autologous marrow cells combined with OPCAB may be an effective method of postinfarct heart failure treatment. The implanted stem cells cause an increase in the thickness of the left ventricular wall.

Adres do korespondencji: dr n. med. Piotr Hendzel, Oddział Kliniczny Kardiochirurgii WIM, ul. Szaserów 128, 00-909 Warszawa, tel. +48 22 681 68 77, e-mail: mphendzel@poczta.onet.pl

wałowej niewydolności serca. Wszczepione komórki macierzyste powodują przyrost grubości ściany lewej komory.
Słowa kluczowe: niewydolność serca, komórki macierzyste, pomostowanie tętnic wieńcowych bez użycia krążenia pozaustrojowego (OPCAB).

Key words: heart failure, stem cells, off-pump coronary artery bypass (OPCAB).

Wstęp

Postęp kardiologii w ostatnich latach spowodował znaczący wzrost liczby pacjentów, którzy przeżyli zawał serca. Rozwinęła się u nich bądź rozwinie się pozawałowa niewydolność serca (HF). W Polsce obecnie żyje ok. 700 tys. chorych z HF, na świecie liczba ta sięga ok. 20 mln. Mimo wprowadzonego leczenia farmakologicznego beta-adrenolitykami, inhibitorami konwertazy płucnej i antagonistami aldosteronu prawie połowa chorych z niewydolnością serca po ostrym zespole wieńcowym nie przeżywa okresu 5 lat od zdarzenia.

Oprócz metod nieinwazyjnych, w leczeniu niewydolności serca coraz większą rolę odgrywają metody inwazyjne: resynchronizacja skurczu serca czy też chirurgiczny remodeling lewej komory, które dają lepsze rokowanie odległe w porównaniu z farmakoterapią. W związku z rozwijającą się od kilku lat medycyną rekonstrukcyjną, co spowodowane było odkryciami związanymi z komórkami multipotencjalnymi, naturalne wydaje się sięgnięcie w leczeniu niewydolności mięśnia serca po sposób polegający na próbie odtworzenia funkcji uszkodzonej w wyniku niedokrwienia ściany lewej komory. Już Klug i wsp. dowiedli w swej pracy możliwości różnicowania embrionalnych komórek macierzystych do kardiomiocytów i ich skutecznej implantacji w ścianę lewej komory serca dorosłej myszy [1].

Dylematy etyczne związane z wykorzystaniem komórek embrionalnych zostały pokonane, kiedy Orlic i inni donieśli na łamach *Nature* o możliwości regeneracji uszkodzonego zawałem miokardium myszy poprzez implantację jednojądrowych komórek szpikowych pobranych od osobników dorosłych [2]. Zastosowanie autologicznych komórek multipotencjalnych jest metodą pozbawioną konieczności stosowania immunosupresji u biorcy, nie budzi zastrzeżeń etyczno-prawnych, uzyskanie i przygotowanie komórek do implantacji jest stosunkowo łatwe. Krążące komórki multipotencjalne krwi, komórki multipotencjalne szpikowe i mioblasty mięśni szkieletowych są obecnie komórkami najczęściej wykorzystywanymi do implantowania w mięsień serca [3]. Komórki multipotencjalne można implantować w miokardium drogą naczyń wieńcowych (zarówno żylnych, jak i tętniczych), transendokardialnie (kardiologia inwazyjna) bądź transepikardialnie (operacje kardiochirurgiczne) [4, 5]. W badaniu TOPCARE-AMI (ang. *Transplantation of Progenitor Cells and Regeneration Enhancement in Acute Myocardial Infarction*) wykazano skuteczność dowieńcowej infuzji autologicznych komórek multipotencjalnych (zarówno szpikowych, jak i krążących we krwi) w 4. dobie od incydentu wieńcowego w leczeniu pozawałowego remodelingu lewej komory serca. Badanie przeprowadzono na grupie 20 chorych [4].

Na skuteczność zastosowania jednojądrowych szpikowych komórek macierzystych w leczeniu przewlekłej ischemicznej niewydolności serca zwrócili uwagę w swej pracy Perin i Dohmann. Implantowali oni zawiesinę komórek transendokardialnie (systemem mapingu elektromechanicznego NOGA) u pacjentów z ciężką niedokrwienną, przewlekłą niewydolnością serca, uzyskując znamienną poprawę frakcji wyrzutowej lewej komory serca i poprawę tolerancji wysiłku u leczonych pacjentów [6]. Implantacja zawiesiny komórek macierzystych wywiera znaczący wpływ na miokardium zarówno na poziomie komórkowym, jak i tkankowym. Wywołuje fuzję komórek implantowanych, somatycznych i rezydentnych komórek pnia, uwalnia czynniki wzrostu, cytokiny, chemokiny, pobudza wytwarzanie kolagenu, elastyny, proteoglikanów. Na poziomie tkankowym objawia się to stabilizacją zrębu pozakomórkowego, mobilizacją lokalnych komórek pnia i macierzystych komórek szpiku, pobudzeniem neoangiogenezy i transdyferencjacją do kardiomiocytów. Wszystko to daje w efekcie poprawę funkcji hemodynamicznej serca [7, 8]. Wszczepienie i różnicowanie do miocytów, uzyskanych ze szpiku komórek macierzystych, poprawia miejscową kurczliwość uszkodzonych obszarów mięśnia serca w podobnym stopniu co wszczepienie mioblastów uzyskanych z mięśni szkieletowych [9]. Własne komórki szpikowe, tak jak rozmnożone *in vitro* autologiczne komórki serca wszczepione w region zawału, poprawiają funkcję lewej komory poprzez zapobieganie pozawałowemu ścieńczeniu ściany serca [10].

Bardzo obiecujące efekty przynosi kombinowana implantacja autologicznych komórek szpikowych z rozmnożonymi mioblastami [11]. W kardiochirurgii zastosowano zarówno mioblasty, jak i autologiczne komórki szpikowe. Menasche z zespołem zapoczątkowali w Paryżu wszczepianie rozmnażanych autologicznych mioblastów chorym z niedokrwienną kardiomiopatią podczas operacji pomostowania tętnic wieńcowych w krążeniu pozaustrojowym (CABG). Obecnie prowadzony jest pod ich kierownictwem wieloośrodkowy program MAGIC, będący drugą fazą rozpoczętych przez nich badań klinicznych nad wszczepianiem mioblastów [12].

Równolegle do prac z mioblastami prowadzone są obecnie badania z zastosowaniem komórek szpikowych podczas CABG w celu regeneracji mięśnia serca. Stamm i inni badacze z ośrodka w Rostoku opublikowali artykuł omawiający skuteczne wszczepienie u dziewięciu chorych,

podczas pomostowania naczyń wieńcowych w krążeniu pozaustrojowym, autologicznych komórek szpikowych linii AC133+ [13]. Galinanes i jego współpracownicy z Leicester zastosowali metodę implantacji komórek szpiku, pobranych śródoperacyjnie z mostka i zawieszonych w osoczu, w bliznę pozawałową miokardium, połączoną z rewaskularyzacją tego obszaru w krążeniu pozaustrojowym, uzyskując poprawę jego kurczliwości [14].

Wszczepianie komórek macierzystych zaczęto też kojarzyć z innymi metodami operacyjnego leczenia niewydolności serca. Oliveira z zespołem z *Heart Institute* w Sao Paulo połączyli implantację komórek szpikowych z przezmięśniową laserową rewaskularyzacją serca (TMLR) [15]. Medycyna rekonstrukcyjna serca wkracza odważnie w XXI wiek i z pewnością za kilka lat przyniesie odpowiedź na pytanie, czy potrafimy w pełni kontrolować i wykorzystać potencjał komórek macierzystych.

Cel

Celem pracy było wykazanie skuteczności i bezpieczeństwa leczenia pozawałowej niewydolności serca poprzez implantację własnych macierzystych komórek szpikowych (ABMCI), skojarzoną z pomostowaniem tętnic wieńcowych bez użycia krążenia pozaustrojowego (OPCAB).

Materiał i metody

Na prowadzenie pracy uzyskano zgodę Komisji Etycznej Wojskowego Instytutu Medycznego (WIM) w Warszawie. Do badania włączono od stycznia 2004 roku 10 pacjentów (dwie kobiety i ośmiu mężczyzn) ze średnią wieku 57,8 lat z pozawałową niewydolnością mięśnia serca, ze ścieńczeniem miokardium w obszarze ściany przedniej, zakwalifikowanych do pomostowania tętnic wieńcowych bez krążenia pozaustrojowego. U pacjentów nie stwierdzono schorzeń hematologicznych, nie chorowali oni na cukrzycę, poziom przedoperacyjny CRP wynosił poniżej 1 mg/dl, frakcja wyrzutowa lewej komory serca wynosiła średnio 21,26% (SD±11,88) w badaniu 64-rzędową spiralną tomografią komputerową (HCT), wykonywanym przedoperacyjnie (kilka do kilkunastu dni przed operacją). Wszystkich chorych poinformowano o rodzaju planowanego leczenia i uzyskano pisemną zgodę na proponowaną operację. W dniu operacji, w znieczuleniu ogólnym z intubacją, na sali operacyjnej pobierano chorym z obu talerzy kości biodrowych poprzez punkcję 150 ml szpiku kostnego na podłoże RPMI z dodatkiem heparyny i antybiotyku. Po pobraniu szpiku chorzy przenoszeni byli na oddział opieki pooperacyjnej, gdzie oczekiwali ok. 3 godziny na rozpoczęcie zabiegu pomostowania tętnic wieńcowych. W tym czasie pobrany szpik był poddawany procedurze izolacji komórek jednojądrowych metodą gradientów gęstości w Zakładzie Transfuzjologii i Transplantologii Centralnego Szpitala Klinicznego WIM. Izolacja odbywała się z zachowaniem warunków jałowości.

W celu sprawdzenia poprawności metody oznaczano całkowitą liczbę komórek jednojądrowych i CD34+ w materiale metodą cytofluorometrii (aparat „FACS CALIBUR" Becton-Dickinson), uzyskując w badanych próbkach średnią liczbę komórek jednojądrowych 282,724 (SD±120,5344)x10^6, a komórek CD34+ 3,013905 (SD±2,109996)x10^6.

Ostatecznie uzyskane komórki były zawieszane w soli fizjologicznej do objętości całkowitej zawiesiny około 7,5 ml. Tak przygotowana zawiesina była rozdzielana w sali operacyjnej do strzykawek w dawkach od 0,2 do 0,5 ml w celu implantacji w miokardium. W międzyczasie chory poddawany był operacji wszczepienia pomostów wieńcowych, z opóźnieniem od momentu pobrania szpiku, pozwalającym na przygotowanie zawiesiny komórek macierzystych.

U wszystkich chorych w znieczuleniu ogólnym z intubacją, z dostępu przez sternotomię, wykonywano pomosty wieńcowe na bijącym sercu za pomocą stabilizatora Octopus (firmy Medtronic), bez użycia krążenia pozaustrojowego. Po wykonaniu pomostów i odwróceniu działania heparyny siarczanem protaminy w wybrane regiony ściany lewej komory implantowano zawiesinę komórek macierzystych w miokardium poprzez iniekcje (około 1 iniekcji na 1 cm^2) igłą 0,5x25 mm. U chorych wykonano od 12 do 25 iniekcji zawiesiny komórek macierzystych (o sumarycznej objętości od 7,5 do 8,0 ml), średnio 19,4 iniekcji u jednego chorego (SD±3,2). Wykonano średnio 1,9 (SD±–0,9) pomostów wieńcowych u jednego chorego (tab. I).

Po sprawdzeniu hemostazy zamykano klatkę piersiową w sposób typowy. W czasie operacji i w przebiegu wczesnopooperacyjnym monitorowano rzut serca metodą termodylucji oraz prowadzono obserwację ewentualnych zaburzeń rytmu serca, monitorowano ewentualny wzrost wybranych markerów uszkodzenia miokardium (troponina I, CPKMB) oraz postępowano z chorymi w sposób typowy dla leczenia pacjentów po operacjach kardiochirurgicznych. Od 3. miesiąca po zabiegu u chorych wykonywano kontrolne badania przy użyciu 64-rzędowej spiralnej tomografii komputerowej (aparat VCT LightSpeed firmy General Electric, dane opracowywano przy użyciu firmowego oprogramowania konsoli)

Tab. I. Wykonane pomosty, liczba i lokalizacja iniekcji zawiesiny komórek macierzystych

Pacjent	Pomosty	Liczba iniekcji	Ściana
KZ	LAD	18	ANT, LAT
KI	RCA	14	ANT, LAT
OA	D1, Cx, RCA, AMB	19	ANT, LAT
SA	D1	22	ANT
JJ	LAD, Mg	22	ANT, LAT
BW	LAD, Mg, RCA	18	LAT
GK	LAD	25	ANT
TS	LAD, Mg	12	ANT
JS	LAD, RCA 2x (jump)	24	ANT
RA	RCA	20	ANT

AMB – gałąź ostrego brzegu; ANT – ściana przednia mięśnia serca; Cx – gałąź okalająca; D1 – gałąź diagonalna pierwsza; LAD – gałąź przednia zstępująca; LAT – ściana boczna mięśnia serca; Mg – gałąź marginalna; RCA – prawa tętnica wieńcowa.

w celu monitorowania zmian funkcji i geometrii lewej komory serca.

Wyniki

Wyniki wczesne

Wszyscy chorzy (n=10) przeżyli operację i pomyślnie przeszli okres pooperacyjny. U chorych nie obserwowano powikłań hematologicznych, miejscowych ani zwiększonego drenażu pooperacyjnego. Nie wykonano żadnej rewizji śródpiersia. U dziewięciu chorych (n=9) w przebiegu pooperacyjnym nie obserwowano wzrostu troponiny I, CKMB ani transaminaz. U żadnego z opisywanych pacjentów nie stwierdzono w 48-godzinnej obserwacji komorowych zaburzeń rytmu. Chorzy (n=9) w przebiegu pooperacyjnym wymagali jedynie stosowania dopaminy w dawce do 2 µg/kg/min. Między 6. a 24. godziną po zakończeniu operacji u opisywanych pacjentów występował znamienny wzrost CI, który utrzymywał się do 48. godziny po zabiegu i końca pomiarów (średni CI przed operacją 2,12 l/m^2 min, SD±0,48, średni CI 24 godz. po operacji 3,5 l/m^2 min, SD±0,92; p=0,002, test T) (ryc. 1.). Średni czas pobytu na oddziale pooperacyjnym wynosił dla dziewięciu chorych 2,5 doby. U jednego pacjenta (n=1), u którego w czasie indukcji znieczulenia do pomostowania tętnic wieńcowych wystąpiło nagłe zatrzymanie krążenia w mechanizmie migotania komór (po defibrylacji zabieg kontynuowano bez komplikacji), wystąpił w przebiegu pooperacyjnym niewielki wzrost poziomu troponiny I i CKMB. Zastosowano u niego w leczeniu kontrapulsację wewnątrzaortalną (do 2. doby po operacji) oraz przedłużono (do 5. doby od operacji) stosowanie amin katecholowych i pobyt na oddziale pooperacyjnym. Wszyscy chorzy zostali wypisani do domu w stanie dobrym.

Wyniki średnio odległe

W dalszym przebiegu pooperacyjnym monitorowano od 3 miesięcy po zabiegu ewentualny przyrost grubości ściany mięśnia serca i poprawę funkcji lewej komory przy użyciu 64-rzędowej spiralnej tomografii komputerowej. W badanej grupie osób wystąpił przyrost średniej frakcji wyrzutowej (przed operacją EF% śr. 21,26, SD±11,88, po operacji EF% śr. 29,06, SD±10,13, p=0,07, test T) (ryc. 2.). U chorych stwierdzono również istotny przyrost grubości ściany przedniej lewej komory (ryc. 3.). Średni przyrost ściany przedniej wynosił u opisywanych pacjentów 2,38 mm (SD±2,07, p=0,04, test T). Zaobserwowano również nieznamienny przyrost grubości ściany przednio-bocznej: 1,48 mm (SD±2,62, p=0,11, test T). Przyrost grubości ściany był zdecydowanie wyrażony u dwóch chorych, miejscami nawet dwukrotny (ryc. 4.). Wszyscy pacjenci deklarowali zdecydowanie lep-

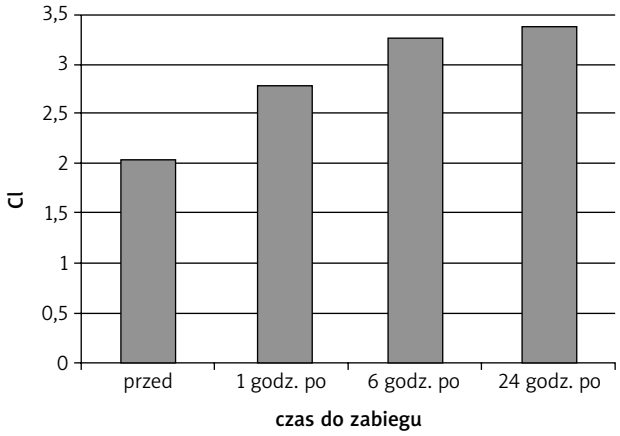

Ryc. 1. Średni przyrost CI w 1., 6. i 24. godzinie od zakończenia operacji w porównaniu z CI sprzed operacji

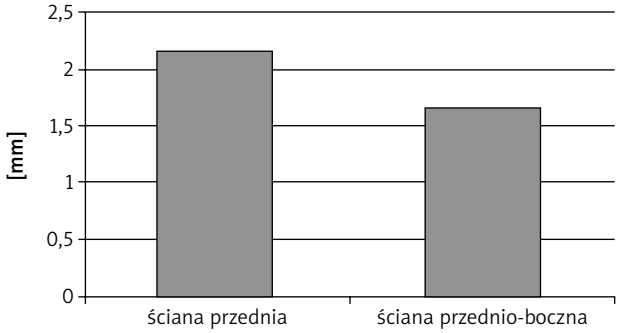

Ryc. 3. Średni przyrost grubości ściany przedniej (2,33 mm) i przednio-bocznej (1,82 mm) u chorych (pomiar końcowoskurczowy)

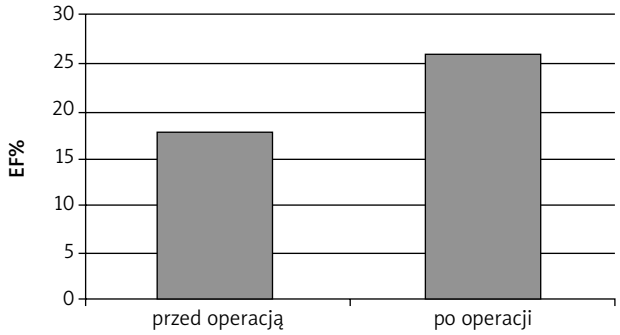

Ryc. 2. Wzrost średniej frakcji wyrzutowej w okresie od 4 do 9 miesięcy po operacji w stosunku do wyjściowej (przed operacją EF% śr. 20,02±8,72, po operacji EF% śr. 28,27±8,55, p=0,049901)

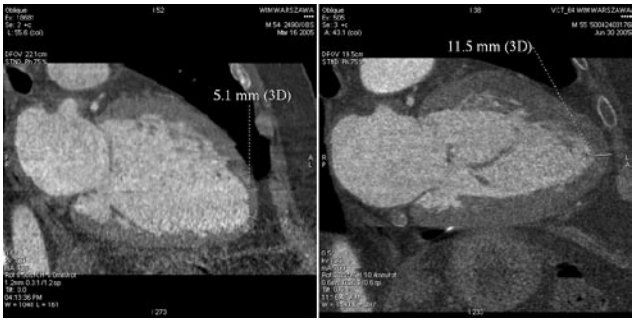

Ryc. 4. Przyrost grubości ściany lewej komory serca po implantacji komórek szpikowych w ścianę przednią. Po stronie lewej obraz sprzed operacji (ściana 5,1 mm), po prawej obraz po 3 miesiącach od operacji (ściana 11,5 mm). Obydwa obrazy w tej samej fazie pracy serca

szą tolerancję wysiłku po operacji i poprawę komfortu życia w stosunku do okresu przedoperacyjnego.

Wyniki odległe

Chorzy (n=8) obserwują dużo lepszą tolerancję wysiłku w stosunku do okresu przedoperacyjnego. Dwóch opisywanych pacjentów (n=2) w okresie pół roku od operacji wymagało tygodniowej hospitalizacji z powodu zaostrzenia niewydolności krążenia. Jeden chory (n=1) zmarł w domu w rok po operacji w niewyjaśnionych okolicznościach.

Dyskusja

Wykorzystanie komórek macierzystych do standardowego leczenia niewydolności mięśnia serca i do regeneracji ischemicznych jego uszkodzeń wymaga jeszcze wielu lat badań i opracowań skutecznych metod terapii. Wszystkie prowadzone do tej pory badania, za wyjątkiem wspomnianego już programu MAGIC, dotyczą małych grup chorych. Spodziewane korzyści wynikające z terapii rekonstrukcyjnej serca wydają się jednak warte poświęconego trudu, co skłania coraz większą liczbę badaczy do pracy nad tą metodą leczenia.

Ważne wydaje się określenie, które komórki multipotencjalne okażą się najbardziej skuteczne w odbudowie miokardium: mioblasty rozmnażane z mięśni szkieletowych, macierzyste komórki szpiku czy może komórki multipotencjalne krążące we krwi. Zdecydowaliśmy się na wykorzystanie komórek szpikowych z racji stosunkowo łatwego ich pozyskiwania, krótkiego czasu preparowania, braku konieczności rozmnażania *in vitro* w celu uzyskania pożądanej ilości komórek (redukcja ryzyka infekcji czy nowotworzenia). Komórki szpikowe nie dają też po implantacji, jak to wykazaliśmy, zaburzeń rytmu serca, które to opisywane są po wszczepieniu mioblastów. Być może w przyszłości celowe okażą się jeszcze modyfikacje genetyczne przygotowywanych do wszczepienia komórek w celu zapewnienia ich różnicowania do pożądanej komórki docelowej bądź zapewnienia wytwarzania czynników wzrostu w miejscu implantacji (VEGF, HGF) [16–18]. W perspektywie jest również ewentualne wykorzystanie deponowanych obecnie autologicznych macierzystych komórek pępowinowych.

Równie ważny jak rodzaj implantowanych komórek jest sposób ich implantacji: wewnątrznaczyniowo, transendokardiolnie lub transepikardialnie. Podawanie zawiesiny komórek do tętnic wieńcowych wiąże się z ryzykiem zatoru, a ponadto trudno jest określić, ile komórek pozostanie w pożądanym miejscu, a ile zostanie uniesionych z prądem krwi, czy nie dojdzie w przyszłości do zarastania światła naczynia.

Bardzo interesujące wydaje się implantowanie komórek do miokardium przez przekłucie ściany żyły wieńcowej specjalnym cewnikiem. W naszej pracy zdecydowaliśmy się na implantację transepikardialną, gdyż naszym zdaniem daje ona możliwość pełnej kontroli miejsca i przebiegu implantacji. Liczyć się należy również z tym, iż potencjalni kandydaci do wszczepienia komórek wymagają wykonania pomostów wieńcowych w celu zapewnienia właściwego ukrwienia obszarów z implantami. Konieczne jest wieloletnie obserwowanie późnych następstw wszczepienia komórek macierzystych (infekcje, nowotworzenie), choć komórki autologiczne wydają się być bardzo bezpieczne w zastosowaniu.

Wnioski

W naszej pracy wykazaliśmy, iż bezpiecznie można implantować własne komórki macierzyste podczas pomostowania tętnic wieńcowych bez użycia krążenia pozaustrojowego. Wykazaliśmy również wzrost grubości ściany lewej komory po implantacji komórek multipotencjalnych (miejscami nawet dwukrotny przyrost grubości ściany), co zgodnie z prawem Laplace'a;

naprężenie ścian lewej komory = (promień lewej komory) x (ciśnienie śródkomorowe) / 2 x grubość ściany lewej komory

daje prawie czterokrotne zmniejszenie siły naprężenia ściany lewej komory i zahamowanie rozwoju dyskinezy. Zastosowana metoda leczenia poprawiła parametry hemodynamiczne serca, a co za tym idzie – komfort życia chorych. Pacjenci (n=8) w większości wrócili do czynnego życia rodzinnego, społecznego i zawodowego.

Praca była prezentowana na 8. Gdańskich Spotkaniach Kardiochirurgicznych, 20–21 stycznia 2006 r., Gdańsk.

Piśmiennictwo:

1. Klug MG, Soonpaa MH, Koh GY, Field LJ. Genetically selected cardiomyocytes from differentiating embronic stem cells form stable intracardiac grafts. J Clin Invest 1996; 98: 216-224.
2. Orlic D, Kajstura J, Chimenti S, Jakoniuk I, Anderson SM, Li B, Pickel J, McKay R, Nadal-Ginard B, Bodine DM, Leri A, Anversa P. Bone marrow cells regenerate infarcted myocardium. Nature 2001; 410: 701-705.
3. Menasche P. Cell transplantation in myocardium. Ann Thorac Surg 2003; 75 (6 Suppl): S20-S28.
4. Assmus B, Schachinger V, Teupe C, Britten M, Lehmann R, Dobert N, Grunwald F, Aicher A, Urbich C, Martin H, Hoelzer D, Dimmeler S, Zeiher AM. Transplantation of Progenitor Cells and Regeneration Enhancement in Acute Myocardial Infarction (TOPCARE-AMI). Circulation 2002; 106: 3009-3017.
5. Perin EC, Dohmann HF, Borojevic R, Silva SA, Sousa AL, Mesquita CT, Rossi MI, Carvalho AC, Dutra HS, Dohmann HJ, Silva GV, Belém L, Vivacqua R, Rangel FO, Esporcatte R, Geng YJ, Vaughn WK, Assad JA, Mesquita ET, Willerson JT. Transendocardial, autologous bone marrow cell transplantation for severe, chronic ischemic heart failure. Circulation 2003; 107: 2294-2302.
6. Perin EC, Dohmann HF, Borojevic R, Silva SA, Sousa AL, Silva GV, Mesquita CT, Belém L, Vaughn WK, Rangel FO, Assad JA, Carvalho AC, Branco RV, Rossi MI, Dohmann HJ, Willerson JT. Improved exercise capacity and ischemia 6 and 12 months after transendocardial injection of autologous bone marrow mononuclear cells for ischemic cardiomyopathy. Circulation 2004; 110 (11 Suppl 1): II213-II218.
7. Fazel S, Tang GH, Angoulvant D, Cimini M, Weisel RD, Li RK, Yau TM. Current status of cellular therapy for ischemic heart disease. Ann Thorac Surg 2005; 79: S2238-S2247.
8. Nishida M, Li TS, Hirata K, Yano M, Matsuzaki M, Hamano K. Improvement of cardiac function by bone marrow cell implantation in a rat hypoperfusion heart model. Ann Thorac Surg 2003; 75: 768-773.
9. Thompson RB, Emani SM, Davis BH, van den Bos EJ, Morimoto Y, Craig D, Glower D, Taylor DA. Comparison of intracardiac cell transplantation: autologous skeletal myoblasts versus bone marrow cells. Circulation 2003; 108 Suppl 1: II264-II271.
10. Yau TM, Tomita S, Weisel RD, Jia ZQ, Tumiati LC, Mickle DA, Li RK. Beneficial effect of autologous cell transplantation on infarcted heart function: com-

parison between bone marrow stromal cells and heart cells. Ann Thorac Surg 2003; 75: 169-176.
11. Ott HC, Bonaros N, Marksteiner R, Wolf D, Margreiter E, Schachner T, Laufer G, Hering S. Combined transplantation of skeletal myoblasts and bone marrow stem cells for myocardial repair in rats. Eur J Cardiothorac Surg 2004; 25: 627-634.
12. Menasche P, Hagege AA, Vilquin JT, Desnos M, Abergel E, Pouzet B, Bel A, Sarateanu S, Scorsin M, Schwartz K, Bruneval P, Benbunan M, Marolleau JP, Duboc D. Autologous skeletal myoblast transplantation for severe postinfarction left ventricular dysfunction. J Am Coll Cardiol 2003; 41: 1078-1083.
13. Stamm C, Westphal B, Kleine HD, Petzsch M, Kittner C, Klinge H, Schumichen C, Nienaber CA, Freund M, Steinhoff G. Autologous bone-marrow stem-cell transplantation for myocardial regeneration. Lancet 2003; 361: 45-46.
14. Galinanes M, Loubani M, Davies J, Chin D, Pasi J, Bell PR. Autotransplantation of Unmanipulated Bone Marrow Into Scarred Myocardium Is Safe and Enhances Cardiac Function in Humans. Cell Transplant 2004; 13: 7-13.
15. de Oliveira SA, Gowdak LH, Buckberg G, Krieger JE; RESTORE Group. Cell biology, MRI and geometry: insight into a microscopic/macroscopic marriage. Eur J Cardiothorac Surg 2006; 29 Suppl 1: S259-S265.
16. Askari A, Unzek S, Goldman CK, Ellis SG, Thomas JD, DiCorleto PE, Topol EJ, Penn MS. Cellular, but not direct, adenoviral delivery of vascular endothelial growth factor results in improved left ventricular function and neovascularization in dilated ischemic cardiomyopathy. J Am Coll Cardiol 2004; 43: 1908-1914.
17. Ninomiya M, Koyama H, Miyata T, Hamada H, Miyatake S, Shigematsu H, Takamoto S. Ex vivo gene transfer of basic fibroblast growth factor improves cardiac function and blood flow in a swine chronic myocardial ischemia model. Gene Ther 2003; 10: 1152-1160.
18. Duan HF, Wu CT, Wu DL, Lu Y, Liu HJ, Ha XQ, Zhang QW, Wang H, Jia XX, Wang LS. Treatment of myocardial ischemia with bone marrow-derived mesenchymal stem cells overexpressing hepatocyte growth factor. Mol Ther 2003; 8: 467-474.

Komentarz

prof. dr hab. n. med. Marek Radomski
School of Pharmacy Trinity College, Dublin, Irlandia

Celem pracy Piotra Hendzla i wsp. było zbadanie skuteczności i bezpieczeństwa leczenia pozawałowej niewydolności serca poprzez implantację własnych macierzystych komórek szpikowych skojarzoną z pomostowaniem tętnic wieńcowych bez użycia krążenia pozaustrojowego. Grupa badana obejmowała 10 pacjentów leczonych za pomocą skojarzonej terapii. Wczesne wyniki leczenia wykazały poprawę indeksu sercowego, a odległe – wzrost grubości ściany mięśnia sercowego. Na podstawie tych danych autorzy sugerują, że implantacja własnych komórek szpikowych skojarzona z pomostowaniem tętnic wieńcowych bez użycia krążenia pozaustrojowego może być skuteczną metodą leczenia pozawałowej niewydolności serca. Zarówno problem, jak i idea projektu badawczego są nowatorskie i ważne dla leczenia pacjentów z niewydolnością mięśnia sercowego.

Na podstawie przedstawionej metodyki badania nie można jednak zgodzić się z wnioskami zaproponowanymi przez autorów.

Grupa 10 pacjentów jest grupą bardzo małą. Zabieg implantacji własnych komórek macierzystych zastosowany przez autorów prawdopodobnie jest bezpieczny, jeśli śmierć jednego pacjenta nie była związana z leczeniem.

Sposób przeprowadzenia badania uniemożliwia obiektywną ocenę skuteczności skojarzonego leczenia. Poprawa grubości mięśnia sercowego mogła być również wynikiem leczenia chirurgicznego i mogła nie mieć żadnego związku z implantacją komórek macierzystych. Bez analizy odpowiedniej grupy kontrolnej nie można więc wysuwać żadnych wniosków co do skuteczności leczenia.

Komentarz

prof. dr hab. n. med. Andrzej Lange
Instytut Immunologii i Terapii Doświadczalnej, Polska Akademia Nauk, Wrocław



Pracę Hendzla i wsp. przeczytałem z zainteresowaniem i przyjemnością, dostrzegając nie tylko kompetencję merytoryczną, ale równie pozytywnie fascynację przedmiotem i entuzjazm we wdrażaniu pionierskiej metody implantacji komórek jednojądrowych w nadziei wspomożenia sprawności pozawałowego, akinetycznego mięśnia sercowego.

Entuzjazm ten nie jest mi obcy, aczkolwiek tego typu podejście badawcze wymaga szczególnie krytycznego udokumentowania i przedyskutowania wyników. Pomocne w tym mogą być prace również polskich badaczy, które, niestety, umknęły uwadze autorów, natomiast ja osobiście na tych pracach oparłem swój komentarz.

Obecność komórek macierzystych układu krwiotwórczego w szpiku kostnym jest udokumentowana i praktycznie wykorzystana w ratującej życie procedurze przeszczepienia szpiku. Wiemy również, że komórki macierzyste układu krwiotwórczego mogą być mobilizowane do krwi obwodowej, zebrane i zastosowane w transplantacji układu krwiotwórczego. Komórki te, noszące antygen CD34, związane są

z podścieliskiem szpiku dzięki interakcji tkankowo ujawniającej się chemokiny SDF-1, z jej komórkowym receptorem CXCR4. Gęstość tego receptora na komórce CD34+, modyfikowana między innymi podawanym czynnikiem wzrostu granulocytów (G-CSF), warunkuje osiedlanie się komórek krwiotwórczych w szpiku. Obniżenie gęstości ułatwia mobilizację komórek CD34+ do krwi [1]. Jest to wykorzystywane w praktyce lekarskiej. Komórki macierzyste CD34+ uwalniane są do krwiobiegu nie tylko w następstwie działania lekarskiego (podanie G-CSF), ale również w przypadkach stresu niedokrwiennego i zapalnego, który związany jest z produkcją chemokin i cytokin. Ratajczak i wsp. udokumentowali obecność w krwi komórek CD34+ CXCR4+ u chorych, którzy świeżo przebyli zawał mięśnia sercowego [2]. Stres związany z niedokrwieniem, nawet jeżeli weźmiemy pod uwagę – jako jego przejaw – tylko wzmożoną produkcję sterydów nadnerczowych, tą właśnie drogą mobilizuje komórki CD34+ do krwi. Z doświadczenia klinicznego wiemy, że podanie np. dexamethasonu wspomaga mobilizację komórek krwiotwórczych. Równocześnie wiadomo, że w mięśniu sercowym w czasie niedokrwienia dochodzi do tkankowej ekspresji SDF-1. Niedokrwienie poprzez stres powoduje mobilizację komórek CD34+, a związana również z niedokrwieniem wzmożona ekspresja SDF-1 w miokardium zapewnia retencję tych komórek w uszkodzonym miejscu [2].

Jeżeli osiadają one w mięśniu sercowym, to jaki z tego może wynikać efekt biologiczny? Postuluje się, że komórki te mogą brać udział w neowaskularyzacji, spełniając kryteria komórki progenitorowej śródbłonka naczyń krwionośnych. Sądzi się również, że komórki te mogą ulegać transdyferencjacji do czynnościowych kardiomiocytów. Nie wiadomo, czy ten mechanizm, który jest biologicznie możliwy, ma praktyczne znaczenie w regeneracji uszkodzonych narządów. Wykazano natomiast, co było udziałem również naszego zespołu, że podanie komórek jednojądrowych szpiku do miejsca skrajnie niedokrwionego w przebiegu miażdżycy zarostowej obejmującej kończyny dolne powoduje poprawę unaczynienia kończyny, ze spektakularnie szybkim gojeniem się owrzodzeń niedokrwiennych [3, 4]. Możemy więc przyjąć, że neowaskularyzacja może mieć praktyczne znaczenie w procesie odnawiania się uszkodzonych tkanek. Komórki CD34+ rzeczywiście osiadają w uszkodzonym narządzie – co sami udokumentowaliśmy, badając obecność komórek CD34+ w wątrobie nieżyjących dawców narządowych – prawdopodobnie w następstwie śmiertelnego przeciążenia. U tych samych dawców w wątrobie zidentyfikowaliśmy komórki owalne, które są narządowo (wątroba) swoistymi komórkami macierzystymi. Relacje pomiędzy szpikiem kostnym a narządowo zdeklarowanymi komórkami macierzystymi opisał i udokumentował zespół Ratajczaka w szeregu publikacji [2, 5, 6]. Odnośnie mięśnia sercowego stwierdził, że w szpiku kostnym znajdują się komórki macierzyste, u których dochodzi do ekspresji genów charakterystycznych dla mięśniowo zdeterminowanych wczesnych prekursorów (miogenina, MyoD, Myf5). Komórki te zmobilizowane w przebiegu niedokrwienia mięśnia sercowego osiadają w uszkodzonym mięśniu sercowym, dając podstawy do rozpoczęcia procesu regeneracyjnego [2]. Jeżeli mechanizm ten jest czynnościowo wydolny, powinien zabezpieczyć regenerację uszkodzonych tkanek. Okazuje się jednak, że możliwości regeneracyjne osiedlających się w mięśniu sercowym komórek progenitorowych są znacznie wyższe, niż umożliwiają to fizjologiczne drogi mobilizacji i ekspresji miejscowej SDF-1. Podanie do mięśnia sercowego fibroblastów transfekowanych genem SDF-1 znacznie zwiększa liczbę osiedlających się tam progenitorów. Stąd wysiłki, których dobrym przykładem jest praca Hendzla i wsp., nad zobiektywizowaniem potencjalnej roli mechanicznego zdeponowania w uszkodzonym mięśniu sercowym komórek jednojądrowych szpiku kostnego. Autorzy wykazali, że przedsięwzięcie to jest organizacyjnie i medycznie możliwe, a nade wszystko, że nie powoduje widocznych niepożądanych następstw. Jest to duża wartość pracy, jak i to, że przekazuje ona czytelnikowi dobry obraz światowych wysiłków w tym zakresie.

Sprawą trudniejszą jest udokumentowanie dobrego działania. Autorzy, podobnie zresztą jak i inne grupy, wskazują na poprawę kurczliwości mięśnia sercowego i pogrubienie ściany lewej komory. Jeżeli wyniki te można byłoby w pełni odnieść do implantacji komórek, byłaby to bardzo ważna i praktyczna informacja. Wydaje mi się jednak, pomimo mojej wiary w racjonalność tej procedury, a może właśnie dlatego, że potrzebne byłoby odniesienie wyników grupy z implantacją do grupy chorych, u których wykonano tylko pomostowania. Osobiście bardzo czekam na te informacje i jestem przekonany, że poczucie to towarzyszy nam wszystkim.

Alternatywną procedurą dla wszczepiania komórek jednojądrowych szpiku jest miejscowe podanie autologicznych mioblastów pochodzących z mięśni szkieletowych. Pionierskie działania w tym zakresie podjęli Siminiak i Kurpisz z zespołami [7–9]. Komórki satelitowe zwykle obecne w mięśniach poprzecznie prążkowanych, które spełniają kryteria mioblastów, izolowane były z materiału biopsyjnego pochodzącego z mięśnia czworogłowego uda i rozmnożone *in vitro*. Podawano ok. 10^7 mioblastów w kilkunastu iniekcjach do okolicy blizny pozawałowej w czasie operacji pomostowania aortalno-wieńcowego lub alternatywnie przezskórnie z wykorzystaniem cewników infuzyjnych i wewnątrznaczyniowej ultrasonografii. Działania te związane były z poprawą frakcji wyrzutowej serca.

Praca Hendzla i wsp. dołącza do osiągnięć medycyny w zastosowaniu komórek progenitorowych w rekonstrukcji uszkodzonych tkanek i narządów. Stanowi wartościowy przyczynek do literatury światowej i dokumentuje raz jeszcze twórczy wkład polskiej medycyny w postęp w wykorzystaniu komórek macierzystych w przywracaniu funkcji skrajnie niewydolnych tkanek.

Piśmiennictwo

1. Dlubek D, Drabczak-Skrzypek D, Lange A. Low CXCR4 membrane expression on CD34(+) cells characterizes cells mobilized to blood. Bone Marrow Transplant 2006; 37: 19-23.
2. Wojakowski W, Tendera M, Michalowska A, Majka M, Kucia M, Maslankiewicz K, Wyderka R, Ochala A, Ratajczak MZ. Mobilization of CD34/CXCR4+, CD34/CD117+, c-met+ stem cells, and mononuclear cells expressing early cardiac, muscle, and endothelial markers into peripheral blood in patients with acute myocardial infarction. Circulation 2004; 110: 3213-3220.

3. Dłubek D, Witkiewicz W, Lange A. Szpikowe komórki macierzyste – identyfikacja i zastosowanie kliniczne. Postępy Biologii Komórki 2005; 32 Supl 23: 125-131.
4. Lange A, Witkiewicz W, Dlubek D, Maslowski, Drabczak- Skrzypek D, Jaskula E, Szymczak B, Duda D, Lange A. A bone marrow population contatining both hematopoietic an mesenchymal stem cells contitutively expressing genes pairs for: SDF-CXCR4, CX3CL-CXCR1 and for VEGF improves vascularization when implanted to ischemic legs. Blood 2004; 104: 4178 (abstr.).
5. Ratajczak MZ, Zuba-Surma E, Kucia M, Reca R, Wojakowski W, Ratajczak J. The pleiotropic effects of the SDF-1-CXCR4 axis in organogenesis, regeneration and tumorigenesis. Leukemia 2006; 20: 1915-1924.
6. Majka M, Ratajczak MZ. Biological role of the CXCR4-SDF-1 axis in normal human hematopoietic cells. Methods Mol Biol 2006; 332: 103-114.
7. Siminiak T, Kurpisz M. Myocardial replacement therapy. Circulation 2003; 108: 1167-1171.
8. Siminiak T, Burchardt P, Kurpisz M. Postinfarction heart failure: surgical and trans-coronary-venous transplantation of autologous myoblasts. Nat Clin Pract Cardiovasc Med 2006; 3 Suppl 1: S46-S51.
9. Kurpisz M, Simniak T. Zastosowanie autologicznych mioblastów w uszkodzonym mięśniu sercowym u pacjentów po zawale z niewydolnością krążenia. Postępy Biologii Komórki 2005; 32 Supl 23: 79-88.