

Fibromatosis skóry twarzy – opis przypadku i przegląd piśmiennictwa

Fibromatosis of the facial skin – case report and review of the literature

Piotr Kuśnierz¹, Agnieszka Zapala-Pośpiech², Grażyna Wyszyńska-Pawelec¹, Bogdan Kosowski³

¹Klinika Chirurgii Czaszkowo-Szczękowo-Twarzowej Onkologicznej i Rekonstrukcyjnej Instytutu Stomatologii Collegium Medicum Uniwersytetu Jagiellońskiego w Krakowie
Kierownik: prof. dr hab. med. Jan Zapala

²Zakład Chirurgii Stomatologicznej Instytutu Stomatologii Collegium Medicum Uniwersytetu Jagiellońskiego w Krakowie
Kierownik: dr hab. med. Małgorzata Zaleska

³Pracownia Histopatologiczna NZOZ Prosmed w Krakowie
Kierownik: lek. med. Bogdan Kosowski

Przeł Dermatol 2013, 100, 160–165

STRESZCZENIE

SŁOWA KLUCZOWE:

fibromatoza, wznowa, postać agresywna, głowa i szyja, chirurgia.

KEY WORDS:

fibromatosis, recurrence, aggressive, head and neck, surgery.

ADRES DO KORESPONDENCJI:

lek. dent. Piotr Kuśnierz
Klinika Chirurgii Czaszkowo-Szczękowo-Twarzowej Onkologicznej i Rekonstrukcyjnej Instytut Stomatologii Collegium Medicum Uniwersytet Jagielloński os. Złotej Jesieni 1 31-826 Kraków e-mail: piotr.kusnierz@onet.eu

Wprowadzenie. *Fibromatosis*, zaliczana do guzów desmoidalnych, to łagodny nowotwór o nieznannej etiologii, wywodzący się z tkanki aponeurotycznej, który może pojawić się w każdym obszarze ciała. Mimo braku zdolności do tworzenia przerzutów i złośliwienia, guz zaliczany jest do nowotworów o charakterze miejscowo inwazyjnym, o dużym potencjale do nawrotów. Biologiczne właściwości umiejscawiają go między łagodnymi włókniakami a złośliwymi włókniakomięsakami. Klinicznie *fibromatosis* objawia się jako wolno rosnący, zwarty, nieprzesuwalny i niebolesny guz o twardej konsystencji, mogący rozprzestrzeniać się wzdłuż powięzi oraz naciekać otaczające struktury.

Cel pracy. Przedstawienie włókniałości twarzy i przegląd piśmiennictwa.

Opis przypadku. Przedstawiamy rzadki przypadek włókniałości okolicy przynosowej, podoczodołowej i policzka u 24-letniego pacjenta, u którego pomimo trzykrotnego radykalnego wycięcia zmiany dochodziło do nawrotu choroby. Kolejną wznowę leczono chirurgicznie w skojarzeniu z radioterapią. Dwuletnia obserwacja potwierdziła skuteczność zastosowanej metody.

Wnioski. Leczenie chirurgiczne skojarzone z radioterapią jest skuteczne w zapobieganiu wznowom u chorych z włókniałością w obrębie głowy i szyi. Późne, ostateczne rekonstrukcje powinny być wykonywane nie wcześniej niż po 3 latach od zakończenia leczenia.

ABSTRACT

Introduction. Fibromatosis is included in the group of desmoid tumours arising from the musculoaponeurotic structures. These benign fibrous tumours can occur in any part of the body. Although fibromatosis does not metastasize and has no malignant potential, it is known as a locally aggressive neoplasm with a high incidence of local recurrence. Biological behaviour classifies the disease between fibromas and fibrosarcomas. Physical examination reveals a firm, fixed and non tender mass with an ability to spread through fascial planes and to invade the surrounding structures.

Objective. Presentation of fibromatosis of the face and literature review.

Case report. We present a rare case of fibromatosis of the paranasal, infraorbital and buccal regions in a 24-year-old male patient, who underwent three complete excisions of the lesions. Despite negative margins, recurrence of the tumour was observed in the next few months. For this reason, the last surgical treatment was combined with radiation as an adjuvant therapy. A two-year follow-up confirmed efficiency of this therapeutic method.

Conclusions. Surgical treatment combined with radiation is effective in recurrence prevention in patients with fibromatosis of the head and neck. Late, final reconstructions should be conducted after at least 3 years of follow-up without recurrence.

WPROWADZENIE

Włókniakowatość zaliczana jest do guzów desmoidalnych, które powstają z tkanki łącznej, aponeurotycznej, powięzi lub okostnej [1–3]. Chociaż zmiany te nie dają przerzutów i nie wykazują skłonności do zezłośliwienia, zaliczane są do nowotworów o charakterze miejscowo inwazyjnym z dużym potencjałem do nawrotów, co w szczególności dotyczy guzów zlokalizowanych w okolicy głowy i szyi [1, 2, 4, 5]. Wyróżnia się fibromatozy powierzchowne (podeszwowe, dłoniowe, prącia) oraz głębokie. Umieszczenie zmian zaliczanych do fibromatoz głębokich w obrębie głowy i szyi jest bardzo rzadkie (12–15% wszystkich postaci włókniakowatości), najczęściej dotyczą one skóry szyi, okolicy podżuchwowej i nadobojczykowej, w dalszej kolejności skóry twarzy, skalpu, zatok przynosowych i oczodołu [1]. Etiologia choroby nie jest do końca wyjaśniona, a wśród najczęstszych czynników wymienia się zaburzenia hormonalne, czynniki genetyczne oraz przebyte urazy [1, 2]. W różnicowaniu należy brać pod uwagę inne nowotwory, takie jak włókniaki, śluzaki, nerwiaki, nerwiakowłókniaki, włókniakomięsaki i mięsaki prążkowanokomórkowe.

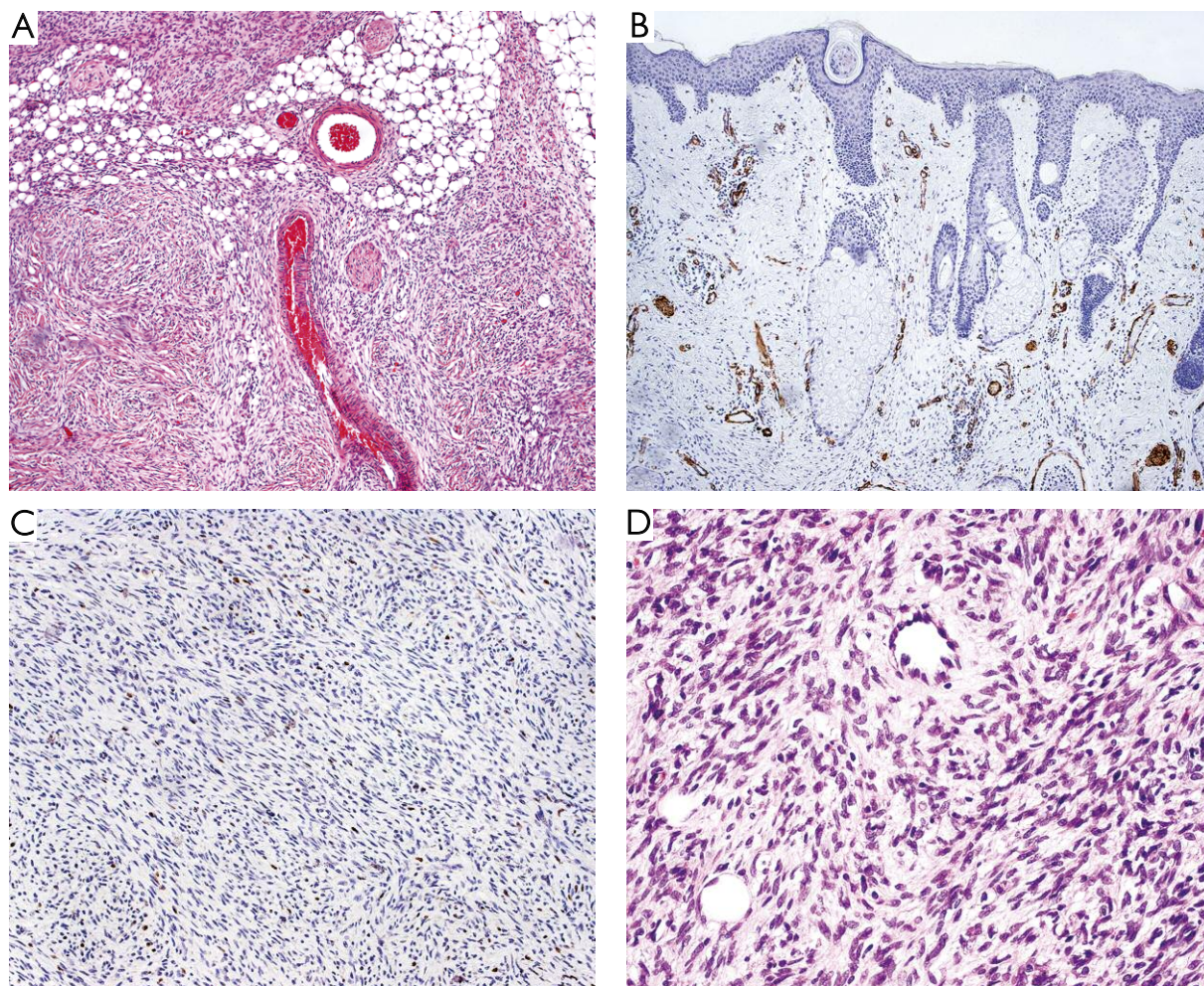
CEL PRACY

Celem pracy jest przedstawienie rzadkiego przypadku włókniakowatości twarzy przebiegającej z czterokrotną wznową oraz przegląd dostępnego piśmiennictwa na temat tego schorzenia.

OPIS PRZYPADKU

Mężczyzna 24-letni zgłosił się do Kliniki z powodu wznowy włókniakowatości okolicy przynosowej,

podoczodołowej i policzka prawego. Zmiana po raz pierwszy wystąpiła w 16. roku życia w postaci guza niewielkich rozmiarów w okolicy przynosowej po stronie prawej. Wycięto ją w innym ośrodku po czteroletniej obserwacji. Wynik badania histopatologicznego wykazał utkanie *myostosis proliferans*, zabieg był nieradykalny. Po 2 latach zaobserwowano ponowny wzrost guza, chory został przyjęty do tutejszej Kliniki. W badaniu fizykalnym stwierdzono zapadnięcie okolicy operowanej oraz liczne drobne guzki podskórne o wzmożonej spoistości, nieprzesuwalne względem podłoża i skóry, umiejscowione w dolnym biegunie nieestetycznej blizny pooperacyjnej. W obrazie tomografii komputerowej w obrębie policzka prawego zaobserwowano wrzecionowaty obszar, wielkości 3 cm × 2 cm, wykazujący wzmocnienie po podaniu kontrastu. Zmiana przylegała bezpośrednio do mięśni dźwigacza wargi górnej oraz mięśnia jarzmowego i policzkowego. Nie stwierdzono cech destrukcji kości oraz powiększonych węzłów chłonnych. W znieczuleniu ogólnym, w intubacji ustno-tchawiczej wycięto zmiany do granicy okostnej szczęki, z marginesem tkanek makroskopowo niezmiennych. W powstały ubytek przemieszczono ciało tłuszczowe Bichata, które pokryto skórą przesuniętą z sąsiedztwa. W badaniu histopatologicznym (ryc. 1. A–D) stwierdzono ławicowy wzrost fibroblastów (CD34+) o hiperchromatycznych, wrzecionowatych jądrach, z naciekaniami skóry, tkanki tłuszczowej podskórnej i przylegającej mięśniówki szkieletowej. Aktywność proliferacyjną nowotworu opisano jako niską, antygen proliferacyjny Ki67 dodatni w około 5% jąder komórek nowotworu. Reakcje immunohistochemiczne z antygenami SMA, desminy i S100 – w komórkach nowotworu ujemne. Marginesy resekcji były wolne od utkania zmiany. Przebieg pooperacyjny był niepowikłany.



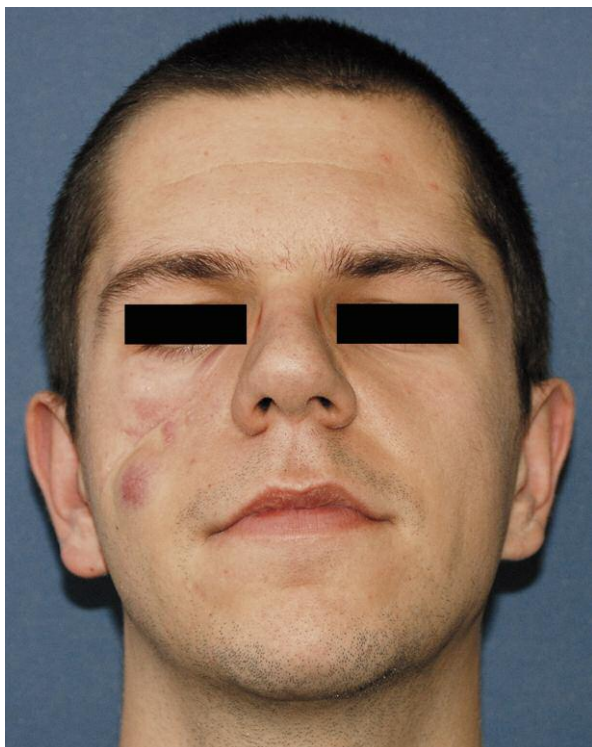
Rycina 1. Badanie histopatologiczne. **A** – Nowotwór nacieka podskórną tkankę tłuszczową. **B** – Antygen SMA pokazuje ściany naczyń krwionośnych w tkaniu nowotworu. **C** – Reakcja CD34 dodatnia w komórkach nowotworu. **D** – Struktura histologiczna nowotworu
Figure 1. Histopathological examination. **A** – Tumour infiltrates adipose subcutaneous tissue. **B** – SMA antigen indicates vessel walls in neoplastic stroma. **C** – Positive CD34 reaction in neoplastic cells. **D** – Histopathological structure of the tumour

Po zabiegu chory pozostawał pod stałą kontrolą ambulatoryjną.

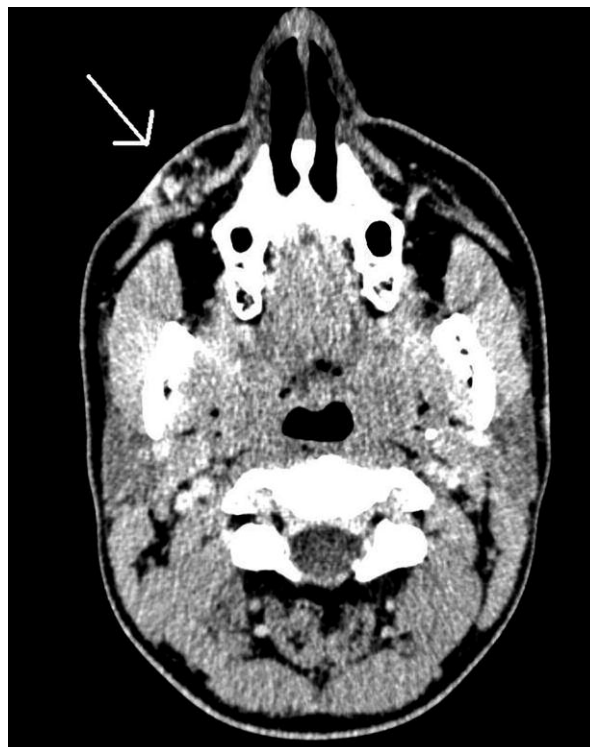
Kolejną wznowę stwierdzono po 8 miesiącach od operacji. Na skórze w okolicy podczołowej prawej, w dolnym biegunie blizny pooperacyjnej stwierdzono guz wielkości 4,5 cm × 2 cm z licznymi guzkami satelitarnymi na obwodzie oraz drugą zmianę o średnicy około 0,5 cm w okolicy kąta przyśrodkowego oka prawego. Zmianę usunięto w znieczuleniu ogólnym, z marginesem zdrowych tkanek, co potwierdziło badanie histopatologiczne materiału operacyjnego. Chorego konsultowano w Klinice Nowotworów Głowy i Szyi Centrum Onkologii pod kątem uzupełniającego napromieniania. W związku z radykalnością zabiegu zalecono obserwację i stałe kontrole.

Po 18 miesiącach chorego ponownie przyjęto do Kliniki z powodu kolejnej wznowy. Na skórze w okolicy podczołowej prawej stwierdzono bliznę płaszczynową o nierównej powierzchni ze zmianą guzowatą o rozmiarach 23 mm × 12 mm z licznymi guzkami sate-

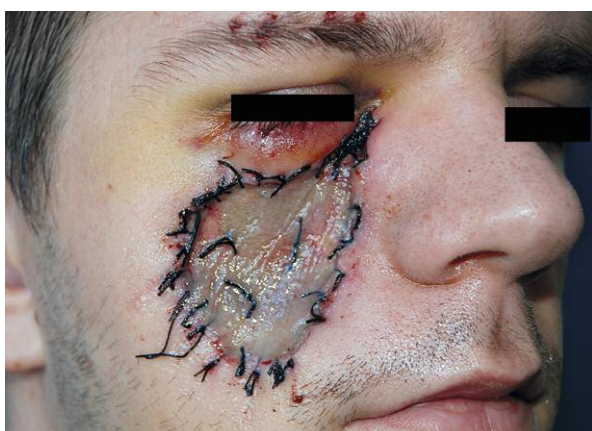litarnymi (ryc. 2). Okoliczne węzły chłonne były niepowiększone. W obrazie tomografii komputerowej w okolicy policzkowej i okolicy przynosowej po stronie prawej w tkance podskórnej stwierdzono owalny, dobrze odgraniczony, jednorodny guz wielkości 23 mm × 12 mm, umiarkowanie wzmacniający się po podaniu kontrastu, oddzielony cienką warstwą tłuszczu od głębiej położonych mięśni i nienaciekający kości (ryc. 3). Chorego zakwalifikowano do operacji w znieczuleniu ogólnym. Zmianę wycięto z marginesem tkanek makroskopowo niezmiennych. Jeden z usuniętych guzków zlokalizowany był w bezpośrednim sąsiedztwie woreczka łzowego. Ubytek pooperacyjny pokryto wolnym przeszczepem skóry pełnej grubości pobranym z pachwiny. Przebieg pooperacyjny był niepowikłany. Na okres gojenia założono blefarorafię, aby zapobiec bliznowatemu wywinięciu powieki dolnej oka prawego (ryc. 4, 5). Wynik badania histopatologicznego materiału operacyjnego potwierdził radykalność zabiegu. Z uwagi na kolejną już wznowę chorego zakwalifikowano do uzupełniającej radioterapii w Klinice Radiote-



Rycina 2. Wznowa fibromatosis przed ostatnim zabiegiem
Figure 2. Recurrence of fibromatosis before last surgery



Rycina 3. Obecność guza skóry i tkanki podskórnej w badaniu tomografii komputerowej
Figure 3. Tumour of the skin and subcutaneous tissue revealed by computed tomography



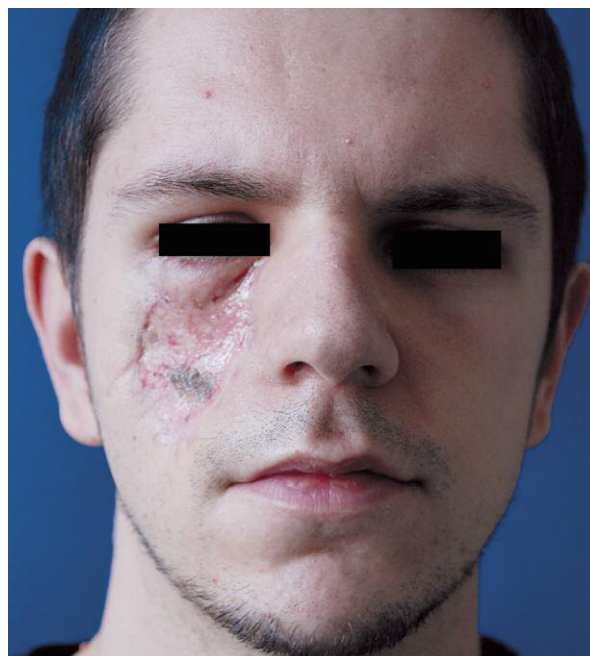Rycina 4. Stan po ostatniej operacji – 3. doba
Figure 4. Three days after last surgery

rapii Głowy i Szyi Centrum Onkologii. Dwa miesiące po operacji pacjent poddany został naświetlaniu elektronami na obszar łoża po guzie, otrzymał całkowitą dawkę 54 Gy w 30 frakcjach (ryc. 6).

W ciągu 2 lat od ostatniego zabiegu nie stwierdzono cech wznowy.

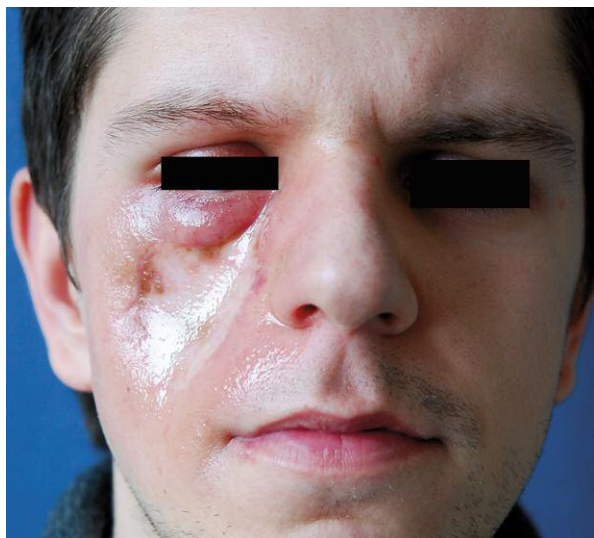OMÓWIENIE

Na podstawie piśmiennictwa [1–32] zebrano udokumentowane przypadki *fibromatosis*, przeanalizowano częstość występowania, dane demograficzne



Rycina 5. Stan po wycięciu zmiany i przeszczepie skóry z pachwiny – 3 tygodnie po zabiegu
Figure 5. Three weeks after surgery and full thickness skin graft

pacjentów, umiejscowienie, objawy, sposób leczenia oraz postępowanie z ewentualnymi wznowami procesu chorobowego. Z lat 1970–2012, w dostępnej ba-



Rycina 6. Stan po 6 miesiącach po ostatnim zabiegu i radioterapii
Figure 6. Six months after surgery and radiotherapy

zie artykułów, w wyszukiwarce PubMed, znaleziono 32 doniesienia z opisanymi łącznie 209 przypadkami *fibromatosis* [1–32]. Dane z piśmiennictwa przedstawiono w tabeli I.

Fibromatosis jest rzadkim nowotworem zaliczanym do guzów desmoidalnych. Stanowi 0,03% wszystkich chorób nowotworowych [2, 6]. Z powodu dużego prawdopodobieństwa wznowy jest przez niektórych autorów nazywany *aggressive fibromatosis* (AF) [1, 2, 4, 5]. Średni wiek pacjentów z włókniakowatością wynosi 25,2 roku, a stosunek mężczyzn do kobiet 1,86 : 1 [1–32]. Najczęstszym objawem choroby jest twarde guz o średnicy niekiedy przekraczającej 4 cm. Innymi towarzyszącymi objawami choroby są ból, dysfagia, trudności w oddychaniu, wytrzeszcz lub krwawienie z nosa [1].

Za najskuteczniejszą metodę terapii uznaje się leczenie chirurgiczne lub chirurgiczne skojarzone z radioterapią [18, 23, 30]. Aż 50% zmian typu *fibromatosis* umiejscowionych w obrębie głowy i szyi ulega nawrotom, mimo radykalnych zabiegów chirurgicznych. Według niektórych autorów wznowy w tej okolicy mogą sięgać nawet 86% przypadków [27]. Duży odsetek wznów zmusza do poszukiwania innych, skuteczniejszych metod leczenia.

W ostatnich latach uznaniem cieszy się hormonoterapia tamoksyfenem [4, 7]. Ten syntetyczny lek o działaniu antyestrogenowym znalazł zastosowanie po odkryciu receptorów estrogenowych w guzach desmoidalnych [4]. Jest również grupa zwolenników skojarzonego stosowania preparatów hormonalnych i niesteroidowych leków przeciwnapalnych, z tych ostatnich najpopularniejsza jest indometacyna [8, 9]. Alternatywną metodę leczenia stanowi radioterapia. Jest ona zalecana chorym po

Tabela I. *Fibromatosis* – analiza piśmiennictwa
Table I. *Fibromatosis* – literature data

Parametr	n	%
wiek 0–87 lat, średnio: 25,2 roku		
pleć:		
kobiety	136	66
mężczyźni	73	34
metody leczenia ogniska pierwotnego:		
chirurgia	97	46,4
chirurgia + radioterapia	80	38,2
radioterapia	18	8,6
chirurgia + chemioterapia	11	5,2
chemioterapia	3	1,5
wznowa:		
łącznie		ok. 20
w obrębie głowy i szyi		ok. 50

nieradykalnym wycięciu z pozostawieniem guza resztkowego (zalecana dawka 2 × 25 Gy) lub jak w opisanym przypadku po wielokrotnych wznowach, po radykalnym wycięciu [1, 6, 7, 23]. Ryzyko wystąpienia wznowy u tych chorych zmniejsza się o połowę. W przedstawionym przypadku zastosowano uzupełniającą radioterapię po kolejnym, radykalnym wycięciu zmiany w okresie dwuletniej obserwacji i nie stwierdzono wznowy.

W leczeniu nowotworów głowy i szyi istotne są dwa elementy – radykalność operacji i wynik estetyczny. Ze względu na skłonność do nawrotów w terapii włókniakowatości pierwotne rekonstrukcje powinny uwzględniać najprostsze metody pokrycia ubytku tkanek, takie jak przeszczep skóry, plastyka miejscowa, a dopiero po co najmniej trzyletniej obserwacji bez nawrotu można planować dla poprawy wyniku estetycznego i czynnościowego złożone rekonstrukcje, nawet z ewentualnym wykorzystaniem płatów przenoszonych poprzez zespolenia mikronaczyniowe.

WNIOSKI

Chorzy z rozpoznaną włókniakowatością twarzy wymagają stałych kontroli. Leczenie chirurgiczne skojarzone z radioterapią jest skuteczne w zapobieganiu wznowom u chorych z włókniakowatością w obrębie głowy i szyi. Późne, ostateczne rekonstrukcje chirurgiczne powinny być wykonywane nie wcześniej niż po 3 latach od zakończenia leczenia.

Piśmiennictwo

1. Ying-Nan C., Yuan-Chieh C., Yaoh-Shiang L.: Fibromatosis of the submandibular region. J Chin Med Assoc 2009, 72, 492-494.

2. **Kumar V., Khanna S., Khanna A.K., Khanna R.:** Desmoid tumors: experience of 32 cases and review of literature. *Indian J Cancer* 2009, 46, 34-39.
3. **Verrill M.W., Coley H.M., Judson I.R., Fisher C.:** Susceptibility of fibromatosis cells in short-term culture to ifosfamide - a possible experimental treatment in clinically aggressive cases. *Sarcoma* 1999, 3, 79-84.
4. **Gwynne-Jones D.P., Theis J.C., Jeffery A.K., Hung N.A.:** Long-term follow-up of a recurrent multifocal desmoid tumour treated with tamoxifen: a case report. *J Orthop Surg* 2005, 13, 174-177.
5. **Seper L., Buger H., Vormoor J., Joos U., Klienheinz J.:** Aggressive fibromatosis involving the mandible: case report and review of the literature. *Oral Surg Oral Med Oral Pathol Oral Radiol Endod* 2005, 99, 30-38.
6. **Suresh C.S., Ali A.A.:** Desmoid tumor of the tongue. *Med Oral Patol Oral Cir Bucal* 2008, 13, 761-764.
7. **Mitchell G., Meirion J.T., Harmer C.L.:** Aggressive fibromatosis: evidence for a stable phase. *Sarcoma* 1998, 2, 149-154.
8. **Yildiz F., Kars A., Cengiz M., Selek U., Gurkaynak M., Atahan I.L.:** Possible therapeutic role of vitamin D3 in aggressive fibromatosis. *Jpn J Clin Oncol* 2004, 34, 472-475.
9. **Janinis J., Patriki M., Vini L., Aravantinos G., Whelan J.S.:** The pharmacological treatment of aggressive fibromatosis: a systematic review. *Ann Oncol* 2003, 14, 181-190.
10. **Siemssen S.J., Anagnostaki T.:** Aggressive fibromatosis (extra-abdominal desmoids) of the head and neck. *Br J Plast Surg* 1984, 37, 453-457.
11. **Lakhan S.E., Eager R.M., Harle L.:** Aggressive juvenile fibromatosis of the paranasal sinuses: case report and brief review. *J Hematol Oncol* 2008, 1, 3.
12. **Maillard A.A., Kountakis S.E.:** Pediatric sino-orbital desmoid fibromatosis. *Ann Otol Rhinol Laryngol* 1996, 105, 463-466.
13. **Wolf Y., Katz S., Lax E., Okon E., Schiller M.:** Dysphagia in a child with aggressive fibromatosis of the esophagus. *J Pediatr Surg* 1989, 24, 1137-1139.
14. **Wilks D.J., Mowatt D.J., Merchant W., Liddington M.I.:** Facial paediatric desmoid fibromatosis: a case series, literature review and management algorithm. *J Plast Reconstr Aesthet Surg* 2012, 65, 564-571.
15. **Hyodo M., Yumoto E., Wakisaka H., Mori T., Takada K.:** Gastric scirrhous carcinoma as a rare cause of aggressive fibromatosis in the neck. *Am J Otolaryngol* 2001, 22, 38-42.
16. **Lee Y.C., Lee J.W.:** Innovative treatment for huge nuchal desmoid tumour: a case report with a 2-year follow-up. *J Plast Reconstr Aesthet Surg* 2010, 63, 622-626.
17. **Raguse J.D., Gath H.J., Oettle H., Bier J.:** Interferon-induced remission of rapidly growing aggressive fibromatosis in the temporal fossa. *Int J Oral Maxillofac Surg* 2004, 33, 606-609.
18. **Roeder F., Timke C., Oertel S., Hensley F.W., Bischof M., Muentner M.W. i inni:** Intraoperative electron radiotherapy for the management of aggressive fibromatosis. *Int J Radiat Oncol Biol Phys* 2010, 76, 1154-1160.
19. **Madhani D.D., Myssiorek D., Wasserman P.G., Zahtz G., Mittler M.:** Jugular foramen fibromatosis in a 3-month-old male. *Int J Pediatr Otorhinolaryngol* 2006, 70, 2119-2123.
20. **Marzban S., Geramizadeh B.:** Lipofibromatosis accompanied by several congenital anomalies: report of a rare case. *Indian J Pathol Microbiol* 2012, 55, 242-244.
21. **Sharma A., Ngan B.Y., Sándor G.K.B., Campisi P., Forte V.:** Pediatric aggressive fibromatosis: of the head and neck: a 20-year retrospective review. *J Pediatr Surg* 2008, 43, 1596-1604.
22. **Kulbersh B.D., Wiatrak B.J.:** Recurrent pediatric aggressive fibromatosis of the head and neck with vocal cord paralysis: a case report and review. *Int J Pediatr Otorhinolaryngol* 2011, 75, 182-184.
23. **Gluck I., Griffith K.A., Biermann J.S., Feng F.Y., Lucas D.R., Ben-Josef E.:** Role of radiotherapy in the management of desmoid tumors. *Int J Radiat Oncol Biol Phys* 2011, 80, 787-792.
24. **Tostevin P.M.J., Wyatt M., Hosni A.:** Six cases of fibromatosis of the head and neck in children. *Int J Pediatr Otorhinolaryngol* 2000, 53, 235-244.
25. **Sobani Z.A., Junaid M., Khan M.J.:** Successful management of aggressive fibromatosis of the neck using wide surgical excision: a case report. *J Med Case Reports* 2011, 5, 244.
26. **Morris L.G., Sikora A.G., Kuriakose M.A., DeLacure M.D.:** Tamoxifen therapy for aggressive fibromatosis of the posterior triangle of the neck. *Otolaryngol Head Neck Surg* 2007, 136, 674-676.
27. **Lessow A.S., Song P., Komisar A.:** Unusual fibromatosis of the head and neck. *Otolaryngol Head Neck Surg* 2004, 130, 366-369.
28. **Schneider M., Zimmermann A.C., Depprich R.A., Kübler N.R., Engers R., Naujoks C.D. i inni:** Desmoplastic fibroma of the mandible - review of the literature and presentation of a rare case. *Head Face Med* 2009, 5, 25.
29. **Wippold F.J., White F.V., Jamroz G., Haughey B.:** Desmoplastic fibroma of the mandible in an infant. *Pediatr Radiol* 2005, 35, 906-909.
30. **Nuytens J.J., Rust P.F., Thomas C.R. Jr, Turrisi A.T.:** Surgery versus radiation therapy for patients with aggressive fibromatosis or desmoid tumors: a comparative review of 22 articles. *Cancer* 2000, 88, 1517-1523.
31. **Stoeckle E., Coindre J.M., Longy M., Binh M.B., Kantor G., Kind M. i inni:** A critical analysis of treatment strategies in desmoid tumours: a review of a series of 106 cases. *Eur J Surg Oncol* 2009, 35, 129-134.
32. **Gronchi A., Casali P.G., Mariani L., Lo Vullo S., Colecchia S., Lozza L.:** Quality of surgery and outcome in extra-abdominal aggressive fibromatosis: a series of patients surgically treated at a single institution. *J Clin Oncol* 2003, 21, 1390-1397.

Otrzymano: 21 III 2013 r.

Zaakceptowano: 13 V 2013 r.