Narrow-band ultraviolet B as a treatment option in linear morphea

Fototerapia wąskopasmowym promieniowaniem UVB jako opcja terapeutyczna w ograniczonej twardzinie linijnej

Andrew Yoshihiro Wirya[1], Nyoman Suryawati[1], Stephen Akihiro Wirya[2], Herman Saputra[1]

[1]Universitas Udayana/RSUP Sanglah, Indonesia
[2]Boston University Medical Center, Boston, USA

Dermatol Rev/Przegl Dermatol 2022, 108, 236–243
DOI: https://doi.org/10.5114/dr.2022.120180

CORRESPONDING AUTHOR/
ADRES DO KORESPONDENCJI:
Nyoman Suryawati M.D
Dermatovenereology Department
Universitas Udayana
RSUP Prof. DR. IGNG Ngoerah
Denpasar, Indonesia
e-mail: suryawati@unud.ac.id

ABSTRACT

Introduction: Morphea, also known as localized scleroderma, is a condition characterized by fibrosis of the skin and underlying tissue. Linear morphea is an infrequent condition especially in adults. Treatment of morphea is challenging because of its recalcitrant nature. Therapeutic options include the use of phototherapy and systemic immunosuppressants with variable success. Phototherapy used in morphea also varies, with ultraviolet A1 (UVA1) being the most frequently used therapy; however, the availability of UVA1 is scarce and may increase the risk of skin cancer. Narrow-band ultraviolet B (NB-UVB) is much more readily available and presents a much lower risk of skin cancer.

Case report: Here we report a 27-year-old adult male with linear morphea on his lower extremity treated using NB-UVB. The patient underwent twenty sessions of NB-UVB and showed remarkable response to therapy.

Conclusions: This case report further highlights a treatment option for linear morphea using NB-UVB.

Key words: morphea, phototherapy, photochemotherapy, NB-UVB, linear morphea.

STRESZCZENIE

Wprowadzenie: Twardzina ograniczona jest chorobą charakteryzującą się postępującym procesem włóknienia skóry i tkanki podskórnej. Twardzina linijna to rzadka postać twardziny ograniczonej, zwłaszcza u osób dorosłych. Leczenie twardziny ograniczonej stanowi wyzwanie w praktyce klinicznej. Dostępne opcje terapeutyczne obejmują fototerapię i ogólnoustrojowe leki immunosupresyjne. Metody fototerapii zalecane w leczeniu pacjentów z twardziną ograniczoną są zróżnicowane. Zwykle jest to fototerapia promieniowaniem ultrafioletowym A1 (UVA1), jednak dostępność tej metody jest ograniczona. Ponadto istnieją doniesienia wskazujące, że UVA1 może zwiększać ryzyko wystąpienia nowotworów skóry. Fototerapia promieniowaniem ultrafioletowym B o wąskim zakresie (NB-UVB) jest metodą znacznie bardziej dostępną, a ryzyko wystąpienia raka skóry w przypadku jej stosowania jest znacząco niższe.

Opis przypadku: Poniżej przedstawiamy przypadek 27-letniego mężczyzny z twardziną linijną umiejscowioną na kończynie dolnej, który był leczony przy zastosowaniu fototerapii NB-UVB. U pacjenta wyko-

nano łącznie 20 naświetlań NB-UVB, odnotowując dobrą odpowiedź na leczenie.

Wnioski: Przedstawiony przypadek potwierdza, że NB-UVB stanowi dobrą opcję leczenia osób chorych na twardzinę linijną.

Słowa kluczowe: twardzina ograniczona, fototerapia, fotochemioterapia, NB-UVB, twardzina linijna.

INTRODUCTION

Morphea is a connective tissue disease characterized by induration of the skin and the underlying structures beneath. There are several different types of morphea, with circumscribed or plaque morphea being the most frequent, and linear morphea being the least common.

Linear morphea is characterized by atrophic plaques organized in a linear pattern. Lesions may arise on the extremities or face, called *en coup de sabre*, but they can also present on the trunk. The linear pattern may follow the Blaschko's lines. Although considered to be benign, the lesions may be cosmetically disfiguring and cause severe psychological distress. Significant mobility impairment may also occur, especially with joint-involving linear morphea.

Treatment of linear morphea is challenging to both the physician. Various therapeutic methods have been used, albeit with limited success, including topical, intralesional, and systemic glucocorticoids, antimalarials, methotrexate, mycophenolate mofetil, cyclosporine, phototherapy, and extracorporeal photophoresis, amongst other modalities.

Multiple ultraviolet (UV) radiation wavelengths have been proposed as a new line of therapy such as UVA, with or without psoralen, UVA1, UVB, or NB-UVB. This is based on the finding that phototherapy has been found to increase collagenase production in human skin fibroblasts directly. Although UVA, due to its penetration depth, is more recommended compared to UVB, the availability of the equipment is much scarcer. This case report aims to highlight the safety and efficacy of NB-UVB as a treatment option for linear morphea.

CASE REPORT

A 27-year-old adult Caucasian male came to the outpatient clinic with a complaint of a long linear lesion along his left lower extremity since 10 months ago. The patient described the lesion as starting on his left knee and expanded superiorly and inferiorly along his left medial leg with an ensuing feeling of

WPROWADZENIE

Twardzina ograniczona (*morphea*) jest chorobą tkanki łącznej, która manifestuje się stwardnieniem skóry i leżących poniżej struktur anatomicznych. Wyróżnia się kilka odmian twardziny ograniczonej. Najczęściej występuje twardzina ograniczona plackowata, natomiast rzadszą odmianą jest twardzina linijna.

Twardzina linijna charakteryzuje się obecnością ułożonych linijnie zmian zanikowych. Zmiany są zlokalizowane na kończynach lub na twarzy (tzw. twardzina linijna typu *en coup de sabre*), ale także na tułowiu. Układ zmian może być zgodny z liniami Blaschko. Twardzina linijna wywołuje zmiany powodujące poważne skutki psychologiczne. Może również wystąpić znaczące upośledzenie sprawności ruchowej, zwłaszcza u pacjentów z twardziną linijną przebiegającą z zajęciem stawów.

Leczenie linijnej postaci twardziny stanowi wyzwanie zarówno dla lekarza. W leczeniu twardziny linijnej stosuje się – ze zmiennym powodzeniem – różne metody, m.in. glikokortykosteroidy (miejscowo, doogniskowo i ogólnie), leki przeciwmalaryczne, metotreksat, mykofenolan mofetylu, cyklosporynę, fototerapię i fotoforezę pozaustrojową.

Inną opcją terapeutyczną jest stosowanie naświetlania promieniowaniem ultrafioletowym (UV) o różnych długościach fali, m.in. UVA (w skojarzeniu z psoralenem lub bez), UVA1, UVB lub NB-UVB. Metody te opierają się na obserwacji, że fototerapia bezpośrednio pobudza wytwarzanie kolagenazy w fibroblastach skóry ludzkiej. Mimo że ze względu na głębokość penetracji promieniowanie UVA jest częściej zalecane w porównaniu z UVB, dostępność urządzeń do fototerapii UVA jest znacząco mniejsza. Poniższy opis przypadku potwierdza bezpieczeństwo i skuteczność NB-UVB jako metody leczenia twardziny linijnej.

OPIS PRZYPADKU

Dwudziestosiedmioletni mężczyzna rasy kaukaskiej zgłosił się do poradni z powodu długiej, linijnej zmiany skórnej zlokalizowanej na lewej kończynie

tautness and hardening. The patient denied any itch, pain, systemic symptoms, or mobility impairments during these periods.

Clinical examination demonstrated a linear atrophic plaque along his medial leg with hypopigmented center and violaceous border with hair loss. Histopathological examination showed inflammatory cell infiltrate with predominantly lymphocytes and plasma cells in the superficial and deep perivascular, periadnexal, and perineural areas. In the middle to deep dermis, histopathological features showed extensive sclerotic collagen deposition, collagen deposition with replacement of the fat layer and entrapment of eccrine glands, and hypertrophy of small blood vessels with a narrowed lumen (figs. 1 and 2). LoSCAT (Localized Scleroderma Cutaneous Assessment Tool) scoring was used to evaluate the severity and monitoring of the patient with an activity score of 6 and damage score of 8, which corresponded to moderate and mild, respectively (fig. 3).

Laboratory examination showed otherwise regular blood tests except for thrice elevated liver enzymes and antinuclear antibody (ANA) test. All the examinations above led to a diagnosis of adult-onset linear morphea.

Narrow-band UVB (311–313 nm) was chosen as the modality in this patient due to the inability to administer systemic immunosuppressants owing to the elevated liver enzymes. The treatment protocol was based on a study by Kreuter *et al.* and Vasquez and Jacobe, who used a protocol similar to the psoriasis protocol with phototherapy performed three times a week, with the phototherapy dose for Fitzpatrick skin types I and II of 100 mJ/cm^2 with an incremental increase of 100 mJ/cm^2 on each visit with a maximum dose of 1300 mJ/cm^2 with an endpoint of slight erythema and followed by emollients immediately after [1, 2]. Treatment was carried out for twenty sessions

Figure 1. H + E, magnification 40×

Rycina 1. Barwienie H + E, powiększenie 40×

dolnej. Zmiana utrzymywała się na skórze od 10 miesięcy. Według pacjenta zmiana pojawiła się początkowo na lewym kolanie, a następnie rozprzestrzeniła się w górę i w dół kończyny w okolicy przyśrodkowej lewej. Zmianie towarzyszyło uczucie napięcia i stwardnienia skóry. Pacjent zaprzeczył, aby w tym czasie występował świąd, ból, objawy ogólnoustrojowe lub upośledzenie sprawności ruchowej.

W badaniu klinicznym stwierdzono obecność blaszki zanikowej układającej się linijnie w części przyśrodkowej kończyny dolnej. W centrum zmiany widoczne było ognisko hiperpigmentacji, a wokół niego sinofioletowa obwódka z utratą włosów. W badaniu histopatologicznym stwierdzono zapalny naciek komórkowy z przewagą limfocytów i komórek plazmatycznych powierzchniowo i głęboko okołonaczyniowo, okołoprzydatkowo i okołonerwowo. W obrazie histopatologicznym w środkowej i głębokiej warstwie skóry właściwej wykazano rozległe obszary włókien kolagenowych, odkładanie się włókien kolagenowych w tkance tłuszczowej wraz z uwięźnięciem gruczołów ekrynowych oraz hipertrofię ze zwężeniem światła drobnych naczyń krwionośnych (ryc. 1 i 2). Do oceny nasilenia choroby oraz monitorowania stanu pacjenta wykorzystywano skalę LoSCAT (*Localized Scleroderma Cutaneous Assessment Tool*). W ocenie aktywności uzyskano wynik 6 pkt,

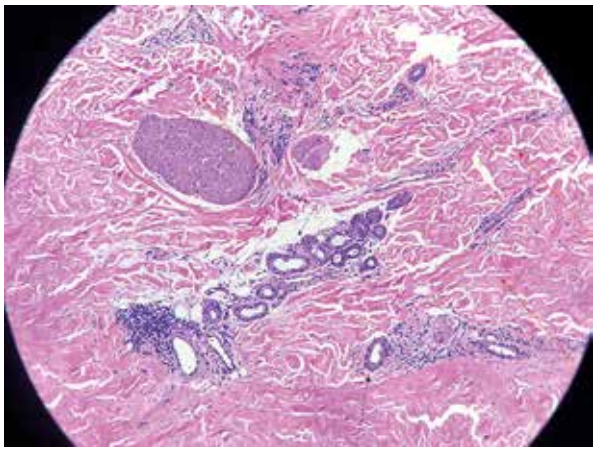

Figure 2. H + E, magnification 100×. Inflammatory cell infiltrate with predominantly lymphocytes and plasma cells in the superficial and deep perivascular, periadnexal, and perineural areas. In the middle to deep dermis, histopathological features showed extensive sclerotic collagen deposition, collagen deposition with replacement of the fat layer and entrapment of eccrine glands, and hypertrophy of small blood vessels with a narrowed lumen

Rycina 2. Barwienie H + E, powiększenie 100×. Zapalny naciek komórkowy z przewagą limfocytów i komórek plazmatycznych w powierzchownych i głębokich obszarach okołonaczyniowych, okołoprzydatkowych i okołonerwowych. W środkowej i głębokiej warstwie skóry właściwej w obrazie histopatologicznym rozległe złogi stwardniałego kolagenu, odkładanie się włókien kolagenowych w tkance tłuszczowej wraz z uwięźnięciem gruczołów ekrynowych oraz naczyń krwionośnych i zwężenie ich światła

Figure 3. Linear atrophic plaque along his medial leg with hypopigmented center and violaceous border with hair loss

Rycina 3. Blaszka zanikowa układająca się linijnie w części przyśrodkowej podudzia. W centrum zmiany widoczne ognisko hiperpigmentacji, a wokół niego sinofioletowa obwódka z utratą włosów

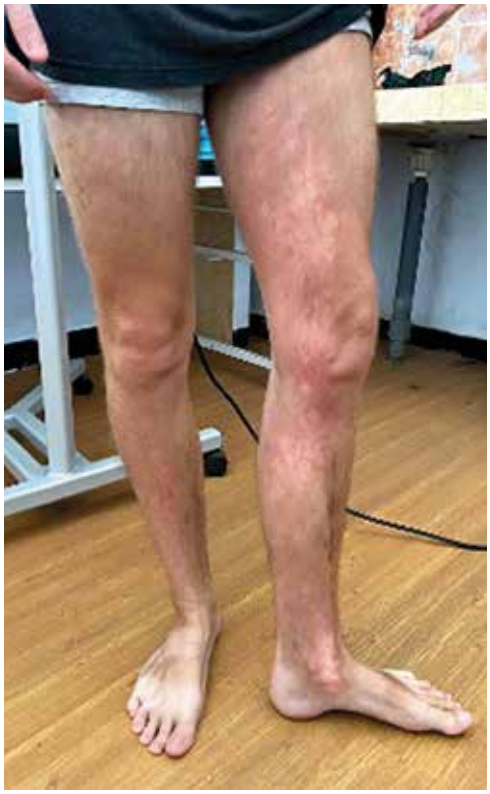

Figure 4. Slight vellus hair growth in the periphery of the lesion, and softer skin on palpation. There was also a reduction of LoSCAT scores from an activity score of 6 to 4

Rycina 4. Niewielki odrost włosów meszkowych na obrzeżach zmiany i zmniejszenie stwardnienia skóry wyczuwalne w badaniu palpacyjnym. Obniżenie wyniku aktywności choroby w skali LoSCAT z 6 do 4 pkt

with evaluation after every ten sessions. The patient showed slight erythema after 1000 mJ/cm^2; and after ten sessions, encouraging results were seen. The patient felt a decrease in skin tightness, slight vellus hair growth in the periphery of the lesion, and softer skin on palpation. There was also a reduction of LoSCAT scores from an activity score of 6 to 4, albeit with a persistent damage score (fig. 4).

DISCUSSION

Linear morphea is one of the rarest subtypes of morphea and typically affects children and is very rarely seen in adults [3]. Linear morphea is characterized by a linear lesion affecting the face and extremities and may account for significant morbidities, such as joint contractures, limb-length disparity, and pronounced facial atrophy. Other extracutaneous findings such as ophthalmologic and neurologic abnormalities are common [4].

The aetiology and pathophysiology of morphea are not well understood. Small vessel vasculopathy, immune system abnormalities, and tissue fibrosis are three important pathogenic components that make

a w ocenie uszkodzenia skóry wynik 8 pkt, co odpowiada odpowiednio nasileniu umiarkowanemu i łagodnemu (ryc. 3).

W badaniach laboratoryjnych krwi nie stwierdzono nieprawidłowości z wyjątkiem trzykrotnie podwyższonej aktywności enzymów wątrobowych oraz wyniku testu na obecność przeciwciał przeciwjądrowych (ANA). Na podstawie wyników wszystkich powyższych badań u pacjenta ustalono rozpoznanie twardziny linijnej o początku w wieku dorosłym.

Z uwagi na brak możliwości zastosowania u pacjenta leczenia ogólnego lekami immunosupresyjnymi z powodu podwyższonej aktywności enzymów wątrobowych jako metodę wybrano fototerapię wąskopasmowym promieniowaniem UVB (311–313 nm). Protokół leczenia oparto na pracach Kreutera i wsp. oraz Vasquez i Jacobe [1, 2]. Badacze ci stosowali protokół podobny do zalecanego w łuszczycy: trzy sesje fototerapii tygodniowo; dawka promieniowania u pacjentów z fototypami skóry I i II w skali Fitzpatricka równa 100 mJ/cm^2, zwiększana o 100 mJ/cm^2 po każdej sesji aż do dawki maksymalnej 1300 mJ/cm^2 (z punktem końcowym określonym jako wystąpienie nieznacznego rumienia) oraz stosowaniem emolien-

up the interplay between the systems and pathogenesis. Endothelial damage is thought to be the first step in morphea pathogenesis. As seen in the early stages, damaged endothelium cells produce chemokines, resulting in an inflammatory cell infiltration in the afflicted regions. The disease stage may be evaluated by a histopathological examination by examining the extent of the fibrosis and inflammatory cells.

Connective tissue disorders are notorious for their recalcitrant behaviour, and linear morphea is no exception. Numerous therapeutic options have been tried, albeit with a low level of evidence due to the lack of standardized therapy and outcome measures to assess the efficacy of various therapies [5]. Various treatment modalities have been described, including the use of topical glucocorticoids, topical calcineurin inhibitor, topical calcipotriol monotherapy or in combination with high-potency glucocorticoids, photodynamic therapy and phototherapy [5]. Phototherapy using UVA, UVA1, or UVB is recommended for localized scleroderma and may be combined with topical glucocorticoids or calcipotriol. Psoralen may be used to enhance UVA efficacy using bath or soak method [6]. Systemic therapies are also the mainstay of therapy with the usage of methotrexate, with or without systemic corticosteroids and mycophenolate mofetil.

The European Dermatology Forum guidelines on morphea further described a treatment algorithm based on the depth of tissue involvement [7]. A subtype with limited skin involvement, up to dermis, is treated using topical glucocorticoids, calcipotriol, or calcineurin inhibitor in conjunction with PUVA or UVA1 therapy. The guidelines also supported the use of phototherapy, primarily UVA, performed three to five times weekly for a minimum of 30 irradiations. Those with a more generalized or deeper skin involvement are indicated for systemic immunosuppressants using methotrexate with or without systemic corticosteroids [8]. The Polish Dermatological Society recommends phototherapy as the first choice in generalized localized morphea and a third-line therapy in localized morphea.

Ultraviolet radiation (UVR) comprises UVC (200–290 nm), UVB (290–320 nm), and UVA (320–400 nm). Currently, UVA1 and UVA with psoralen (PUVA) have the highest level of evidence. However, UVA1/PUVA has limited indications, and poses a significantly higher risk of skin cancer, especially squamous cell carcinoma and melanoma. NB-UVB has also been demonstrated to penetrate deep into the dermis as opposed to broad-band UVB, which further encourages us to choose this treatment [9].

UVB exposure induces the decrease of collagen. In addition to fibroblasts, keratinocytes are another vital source of matrix metalloproteinase (MMP) in human skin. Direct DNA damage stimulates fibro-

tów bezpośrednio po zabiegu. Cykl leczenia obejmował 20 sesji, a po każdych 10 sesjach przeprowadzano ocenę stanu pacjenta. Po zastosowaniu dawki 1000 mJ/cm^2 u chorego wystąpił nieznaczny rumień. Po 10 zabiegach efekt leczenia uznano za satysfakcjonujący. Pacjent zgłosił zmniejszenie napięcia skóry, stwierdzono niewielki odrost włosów meszkowych na obwodzie zmiany oraz zmniejszenie stwardnienia skóry. Wykazano także obniżenie wyniku aktywności choroby w skali LoSCAT z 6 do 4 pkt, jednak przy utrzymującym się wyniku stopnia uszkodzenia skóry (ryc. 4).

OMÓWIENIE

Twardzina linijna jest jednym z rzadszych podtypów twardziny ograniczonej. Pojawia się zwykle u dzieci i bardzo rzadko występuje u dorosłych [3]. Charakteryzuje się występowaniem zmian o układzie linijnym na skórze twarzy i kończyn. Chorobie mogą towarzyszyć istotne powikłania w postaci przykurczów stawów, dysproporcji długości kończyn i widocznego zaniku twarzy. Powszechne są także objawy pozaskórne, m.in. okulistyczne i neurologiczne [4].

Etiologia i patofizjologia twardziny ograniczonej nie zostały dotąd dobrze poznane. Waskulopatia małych naczyń, zaburzenia układu immunologicznego i zwłóknienie tkanek to trzy istotne komponenty patogenetyczne, które są czynnikami patogenetycznymi schorzenia. Uważa się, że pierwszym etapem patogenezy twardziny ograniczonej jest uszkodzenie śródbłonka. We wczesnych stadiach uszkodzone komórki śródbłonka wytwarzają chemokiny, co skutkuje powstawaniem nacieku z komórek zapalnych w zajętych obszarach. Stadium choroby można określić na podstawie badania histopatologicznego, badając stopień zwłóknienia i liczbę komórek zapalnych.

Typowy dla zaburzeń tkanki łącznej jest ich oporny charakter, a twardzina linijna nie jest tu wyjątkiem. W leczeniu stosowane są z różnym poziomem dowodów naukowych [5]. W piśmiennictwie opisywano różne metody terapeutyczne, m.in. miejscowe stosowanie glikokortykosteroidów, inhibitora kalcyneuryny, kalcypotriolu w monoterapii lub w skojarzeniu z silnie działającymi glikokortykosteroidami, terapię fotodynamiczną i fototerapię [5]. Fototerapię (UVA, UVA1 lub UVB) zaleca się pacjentom z twardziną ograniczoną albo samodzielnie albo w skojarzeniu z glikokortykosteroidami lub kalcypotriolem. Aby zwiększyć skuteczność fototerapii UVA, można stosować psoralen w postaci kąpieli lub namaczania [6]. Kolejnym filarem leczenia jest terapia ogólnoustrojowa z zastosowaniem metotreksatu (w monoterapii lub skojarzeniu z ogólnie stosowanymi glikokortykosteroidami) oraz mykofenolanu mofetylu.

blasts to create MMP-1 via interleukin IL-1α (IL-1α), interleukin-6 (IL-6), tumor necrosis factor (TNF), and other soluble factors after UVB exposure. MMP-1, also called interstitial collagenase, is vital in breaking down collagen types I, II, and III. As shown in cultured human skin fibroblasts, UVB irradiation also lowers transforming growth factor-1 (TGF-1) and type I collagen expression at the mRNA and protein levels [2].

A randomized clinical trial comparing the efficacy of low-dose UVA1, medium-dose UVA1, and narrow-band UVB phototherapy in patients with localized scleroderma demonstrated that all three treatments significantly improve skin sclerosis, as evident by biopsy specimen [1]. Rodnan skin score, and ultrasonography images taken prior and after treatment This research also further highlights narrow-band UVB phototherapy is as effective as low-dose UVA1 with a significantly lower cost. A case report from Japan highlights similar effectiveness of NB-UVB for scleroderma [10]. A Brazilian retrospective investigation of 11 patients with localized scleroderma found that several kinds of phototherapy, including UVA, PUVA, and NB-UVB, had comparable effectiveness both in terms of clinical and ultrasound evaluation [11].

CONCLUSIONS

This case report highlights the usage of NB-UVB as a safe and effective treatment modality for morphea, which can reduce inflammation and progression of the disease. Further studies are warranted for optimal dosimetry as well as the possibility of combination therapy. Healthcare facilities in a limited resource setting may utilize this modality, especially in patients who are contraindicated for immunosuppressive treatment.

CONFLICT OF INTEREST

The authors declare no conflict of interest.

W wytycznych *European Dermatology Forum* dotyczących postępowania w twardzinie ograniczonej opisano dodatkowy algorytm leczenia w zależności od głębokości zajęcia tkanek [7]. Podtyp z ograniczonym zajęciem skóry, sięgającym do skóry właściwej, leczy się miejscowo stosowanymi glikokortykosteroidami, kalcypotriolem lub inhibitorem kalcyneuryny w skojarzeniu z PUVA lub UVA1. Wytyczne zalecają również fototerapię, głównie UVA, obejmującą co najmniej 30 naświetleń wykonywanych 3 do 5 razy w tygodniu. U pacjentów z bardziej uogólnionym lub głębszym zajęciem skóry wskazane są stosowane ogólnie leki immunosupresyjne z metotreksatem w monoterapii lub skojarzeniu z leczeniem ogólnym glikokortykosteroidami [8]. Polskie Towarzystwo Dermatologiczne zaleca fototerapię jako leczeniem pierwszego wyboru u chorych z twardziną ograniczoną uogólnioną oraz leczenie trzeciego wyboru u pacjentów z twardziną ograniczoną plackowatą.

Promieniowanie ultrafioletowe (UVR) obejmuje różne długości fali: UVC (200–290 nm), UVB (290–320 nm) i UVA (320–400 nm). Aktualnie najwyższy poziom dowodów naukowych zgromadzono dla fototerapii UVA1 i UVA w skojarzeniu z psoralenem (PUVA). Zabiegi UVA1/PUVA mają ograniczone wskazania, a przy tym zwiększają ryzyko występowania nowotworów skóry, zwłaszcza raka płaskonabłonkowego i czerniaka. Wykazano także, że NB-UVB przenika głęboko do skóry właściwej w przeciwieństwie do fototerapii UVB o szerokim zakresie. Stanowi to dodatkowy czynnik przemawiający za wyborem NB-UVB w leczeniu [9].

Ekspozycja na promieniowanie UVB indukuje zmniejszenie syntezy kolagenu. Oprócz fibroblastów kolejnym istotnym źródłem metaloproteinaz macierzy pozakomórkowej (MMP) w skórze ludzkiej są keratynocyty. Bezpośrednie uszkodzenie DNA pobudza fibroblasty do wytwarzania MMP-1 przy udziale interleukiny IL-1α (IL-1α), interleukiny 6 (IL-6), czynnika martwicy nowotworu (TNF) i innych rozpuszczalnych czynników po działaniu na skórę promieniowania UVB. MMP-1, nazywana też kolagenazą śródmiąższową, ma kluczowe znaczenie dla rozkładu kolagenu typu I, II i III. Jak wykazano w hodowlach fibroblastów skóry ludzkiej, promieniowanie UVB obniża także ekspresję transformującego czynnika wzrostu 1 (*transforming growth factor-1* – TGF-1) i kolagenu typu I na poziomie mRNA i białek [2].

W badaniu klinicznym z randomizacją porównującym skuteczność fototerapii małymi i średnimi dawkami promieniowania UVA1 oraz wąskopasmowym promieniowaniem UVB w leczeniu pacjentów z twardziną ograniczoną wykazano, że wszystkie trzy metody leczenia istotnie zmniejszają stopień stwardnienia skóry [1]. Skuteczność leczenia potwierdził obraz histopatologiczny, wyniki oceny w skali

Rodnana oraz badanie USG wykonane przed leczeniem i po terapii. Praca ta dodatkowo potwierdza, że fototerapia wąskopasmowym promieniowaniem UVB jest równie skuteczna jak leczenie małymi dawkami promieniowania UVA1, a przy tym jest metodą znacznie tańszą. Opis przypadku z Japonii wskazuje na podobną, dobrą skuteczność NB-UVB u pacjentów *z scleroderma* [10]. W brazylijskim badaniu retrospektywnym obejmującym 11 pacjentów z twardziną ograniczoną stwierdzono porównywalną skuteczność kilku rodzajów fototerapii, m.in. UVA, PUVA i NB-UVB, pod względem oceny zarówno klinicznej, jak i ultrasonograficznej [11].

WNIOSKI

Przedstawiony opis przypadku potwierdza, że NB-UVB jest bezpieczną i skuteczną metodą leczenia twardziny ograniczonej. Umożliwia ograniczenie stanu zapalnego i zahamowanie progresji choroby. Zasadne jest prowadzenie dalszych badań, m.in. w celu określenia optymalnej dawki promieniowania oraz możliwości stosowania NB-UVB w schematach leczenia skojarzonego. Fototerapia NB-UVB jest metodą zalecaną w placówkach opieki zdrowotnej o ograniczonych zasobach, zwłaszcza w przypadku pacjentów, u których istnieją przeciwwskazania do leczenia immunosupresyjnego.

KONFLIKT INTERESÓW

Autorzy nie zgłaszają konfliktu interesów.

References
Piśmiennictwo

1. **Kreuter A., Hyun J., Stücker M., Sommer A., Altmeyer P., Gambichler T.:** A randomized controlled study of low-dose UVA1, medium-dose UVA1, and narrowband UVB phototherapy in the treatment of localized scleroderma. J Am Acad Dermatol 2006, 54, 440-447.
2. **Vasquez R., Jacobe H.:** Phototherapy for sclerosing skin conditions. Exp Rev Dermatol 2011, 6, 595-612.
3. **Krasowska D., Rudnicka L., Dańczak-Pazdrowska A., Chodorowska G., Woźniacka A., Lis-Święty A., et al.:** Localized scleroderma (morphea). Diagnostic and therapeutic recommendations of the Polish Dermatological Society. Dermatol Rev 2019, 106, 333-353.
4. **Kunzler E., Florez-Pollack S., Teske N., O'Brien J., Prasad S., Jacobe H.:** Linear morphea: clinical characteristics, disease course, and treatment of the Morphea in adults and children cohort. J Am Acad Dermatol 2019, 80, 1664-1670.e1.
5. **Hassani J., Feldman S.R.:** Phototherapy in Scleroderma. Dermatol Ther (Heidelb) 2016, 519-553.
6. **Morison W.L.:** Psoralen UVA therapy for linear and generalized morphea. J Am Acad Dermatol 1997, 37, 657-679.
7. **Knobler R., Moinzadeh P., Hunzelmann N., Kreuter A., Cozzio A., Mouthon L., et al.:** European Dermatology Forum S1-guideline on the diagnosis and treatment of sclerosing diseases of the skin. Part 1: localized scleroderma, systemic sclerosis and overlap syndromes. J Eur Acad Dermatol Venereol 2017, 31, 1401-1424.
8. **Placek W., Kaszuba A., Lesiak A., Maj J., Narbutt J., Osmola-Mańkowska A., et al.:** Phototherapy and photochemotherapy in dermatology. Recommendations of the Polish Dermatological Society. Dermatol Rev 2019, 106, 237-256.

9. **Kreuter A., Krieg T., Worm M., Wenzel J., Moinzadeh P., Kuhn A., et al.:** German guidelines for the diagnosis and therapy of localized scleroderma. J Ger Soc Dermatol 2016, 14, 199-216.
10. **Yoshimura J., Asano Y., Takahashi T., Uwajima Y., Kagami S., Honda H., et al.:** A case of scleredema adultorum successfully treated with narrow-band ultraviolet B phototherapy. Mod Rheumatol 2016, 26, 302-306.
11. **Bedrikow R.B., Duarte I.A.G., Bouer M.:** Localized scleroderma: assessment of the therapeutic response to phototherapy. An Bras Dermatol 2012, 87, 63-69.

Received: 16.06.2022
Accepted: 18.07.2022

Otrzymano: 16.06.2022 r.
Zaakceptowano: 18.07.2022 r.

How to cite this article
Wirya A.Y., Suryawati N., Wirya S.A., Saputra H.: Narrow-band ultraviolet B as a treatment option in linear morphea. Dermatol Rev/Przegl Dermatol 2022, 109, 236–243. DOI: https://doi.org/10.5114/dr.2022.120180.