

Kapilaroskopia wału paznokciowego. Mikroskopowa ocena zmian morfologicznych mikrokrążenia w twardzinie układowej

Nailfold capillaroscopy. Microscopic assessment of microcirculation abnormalities in systemic sclerosis

Małgorzata Michalska-Jakubus, Grażyna Chodorowska, Dorota Krasowska

Katedra i Klinika Dermatologii, Wenerologii i Dermatologii Dziecięcej Uniwersytetu Medycznego w Lublinie, kierownik Katedry i Kliniki: prof. dr hab. n. med. Grażyna Chodorowska

Post Dermatol Alergol 2010; XXVII, 2: 106–118

Streszczenie

Kapilaroskopia wału paznokciowego to nieinwazyjne przyżyciowe badanie diagnostyczne służące do oceny mikrokrążenia skóry. Najszersze zastosowanie znalazła w reumatologii i dermatologii, przede wszystkim w różnicowaniu pierwotnego i wtórnego objawu Raynauda oraz diagnostyce i monitorowaniu pacjentów z układowymi chorobami tkanki łącznej, zaliczanymi do spektrum twardziny. Najbardziej charakterystyczne strukturalne zmiany w mikrokrążeniu występują w przebiegu twardziny układowej. Pojawiają się już we wczesnym stadium choroby i odgrywają kluczową rolę w jej patogenezie. W niniejszej pracy przedstawiono ogólne zasady badania kapilaroskopowego, jego zastosowanie kliniczne oraz rolę w diagnostyce objawu Raynauda i twardziny układowej.

Słowa kluczowe: kapilaroskopia wału paznokciowego, twardzina układowa, mikroangiopatia, objaw Raynauda.

Abstract

Nailfold capillaroscopy is a non-invasive diagnostic method that allows the in vivo assessment of skin microcirculation. It is most widely used in the field of rheumatology and dermatology, especially for differentiating primary and secondary Raynaud's phenomenon as well as for diagnosing and monitoring patients with systemic sclerosis. The most characteristic structural changes in microcirculation are present in systemic sclerosis – they appear in the early stage of disease and play an essential role in pathogenesis. The present study presents the basics of capillaroscopic examination, its use in clinical practice and its role in the diagnosis of patients with Raynaud's phenomenon and systemic sclerosis.

Key words: nailfold capillaroscopy, systemic sclerosis, microangiopathy, Raynaud's phenomenon.

Wprowadzenie

Kapilaroskopia jest tanią, nieinwazyjną metodą diagnostyczną pozwalającą na przyżyciową strukturalno-morfologiczną ocenę mikrokrążenia skóry. Polega ona na oglądaniu pod odpowiednim powiększeniem pętli włóscinkowych warstwy brodawkowatej skóry oraz podbrodawkowego spłotu naczyniowego. Umożliwia jakościową i ilościową ocenę kapilar [1, 2].

Budowa mikrokrążenia skóry

Naczynia krwionośne zaopatrujące skórę tworzą dwa główne spłoty naczyniowe – spłot naczyniowy głęboki, położony na granicy skóry i tkanki podskórnej, oraz spłot powierzchniowy (podbrodawkowy), zlokalizowany ok. 1–2 mm poniżej granicy skórno-naskórkowej. Naczynia krwionośne obu spłotów naczyniowych są ułożone równolegle do powierzchni skóry. Od spłotu powierzch-

Adres do korespondencji: lek. med. Małgorzata Michalska-Jakubus, Katedra i Klinika Dermatologii Uniwersytetu Medycznego w Lublinie, ul. Radziwiłłowska 13, 20-080 Lublin, e-mail: mjm@poczta.onet.eu

wego odchodzą naczynia włosowate, które w postaci pętli wpuklają się w brodawki skórne [3].

Rys historyczny kapilaroskopii

Za pioniera badania kapilaroskopowego można uznać włoskiego badacza Giovanniego Rasoriego (1766–1837), który opisał procesy naczyniowe w zmienionej zapalnie spojówce człowieka, posługując się szkłem powiększającym [1, 4]. Pierwsze badanie mikroskopowe naczyń krwionośnych przeprowadził w 1879 r. Anthon van Leeuwenhoek, który obserwował erytrocyty przepływające w naczyniach żaby [5]. Ocenę naczyń krwionośnych wału paznokciowego za pomocą mikroskopu świetlnego wykonał Lombard w 1911 r. [1]. Pięć lat później Weiss wprowadził standaryzację techniki badania kapilaroskopowego oraz udokumentował fotograficznie pętle naczyniowe skóry. W 1922 r. ukazał się pierwszy kolorowy atlas opisujący zastosowanie mikroskopu świetlnego w badaniu naczyń krwionośnych skóry w różnych stanach chorobowych [1, 6].

Dynamiczny rozwój techniki kapilaroskopii i jej zastosowania klinicznego przypada na lata 70. i 80. XX w. W latach 1974–1977 wprowadzono tzw. mikroskopię telewizyjną, umożliwiającą obserwację obrazu kapilaroskopowego na ekranie monitora połączonego z mikroskopem świetlnym wyposażonym w kamerę [7, 8]. Zwrócono również uwagę na możliwość zastosowania kapilaroskopii w ocenie naczyń włosowatych innych okolic ciała oraz jej pomocniczą rolę w diagnostyce choroby niedokrwiennej kończyn i przewlekłej niewydolności żylniej [9]. Z kolei Bollinger i wsp. w badaniu kapilaroskopowym zastosowali 20-procentowy roztwór sodu znakowanego fluoresceiną (NaF), co umożliwiło ocenę przepływu krwi oraz przepuszczalności naczyń krwionośnych [10]. Ostatnie 30 lat to przede wszystkim okres rozpowszechnienia kapilaroskopii w diagnostyce układowych chorób tkanki łącznej. W 1970 r. Redisch i wsp. na podstawie badania kapilaroskopowego wału paznokciowego obszernie scharakteryzowali morfologiczno-czynnościowe zmiany w mikrokrążeniu w przebiegu chorób reumatycznych, takich jak: reumatoidalne zapalenie stawów (RZS), twardzina układowa (*systemic sclerosis* – SSc), toczeń rumieniowaty układowy (*systemic lupus erythematosus* – SLE) oraz zapalenie skórno-mięśniowe (*dermatomyositis* – DM) [1].

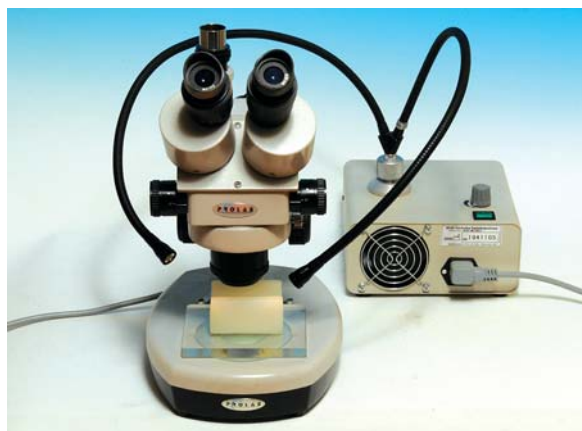W Polsce, w 1973 r. Mackiewicz i wsp. [11] opisali zasady badania kapilaroskopowego.

Podstawy badania kapilaroskopowego

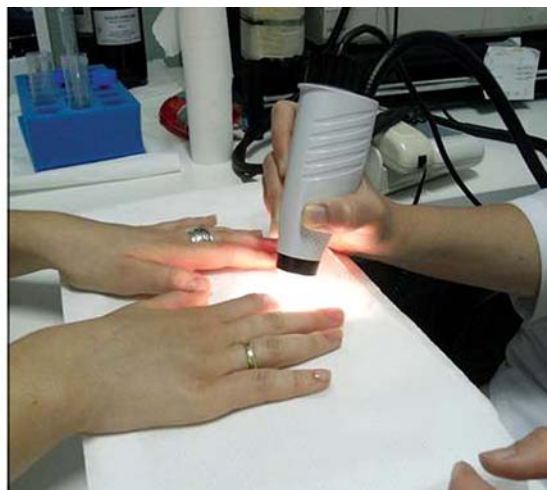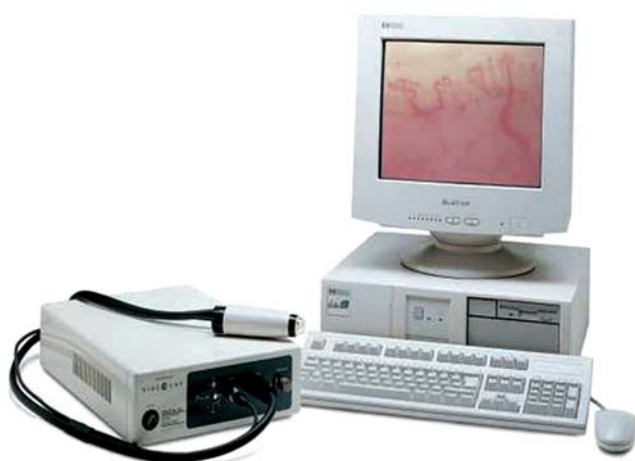Tradycyjną kapilaroskopię przeprowadza się za pomocą konwencjonalnego mikroskopu optycznego lub mikroskopu stereoskopowego, w których uzyskuje się 40–100-krotne powiększenia [1, 2, 4]. Mikroskop stereoskopowy umożliwia uzyskanie panoramicznego obrazu badanego obszaru skóry oraz dokładną analizę poszczególnych pętli naczyniowych dzięki funkcji *zoom*, tj. płynnego powiększenia/pomniejszenia obrazu (ryc. 1) [1].

Konwencjonalny mikroskop optyczny nie daje tej możliwości, a co więcej – zapewnia zdecydowanie mniejszą głębię ostrości obrazu [1]. Nowoczesnym wariantem tradycyjnej kapilaroskopii jest wideokapilaroskopia, w której oceny pętli włosiczkowych dokonuje się za pomocą specjalnej ruchomej głowicy wyposażonej w źródło światła i kamerę, która przesyła obraz na monitor komputera (ryc. 2.). Wideokapilaroskopia umożliwia uzyskanie powiększenia do 200 razy, ocenę mikrokrążenia każdej okolicy ciała (w tym błon śluzowych) oraz komputerową analizę i archiwizację obrazów kapilaroskopowych [1, 4]. Badanie kapilaroskopowe może być wykonane również za pomocą oftalmoskopu, dermatoskopu lub metodą fotomakrografii [1, 12, 13]. W badaniu stosuje się oświetlenie boczne z jednolitą wiązką światła skierowaną na oceniany obszar. Szczególnie korzystne jest zewnętrzne źródło światła w postaci światłowodów, dzięki którym można zmieniać kąt padania promieni w celu wyeliminowania refleksów świetlnych [1]. Obiektyw kapilaroskopu musi być ustawiony prostopadle do badanej powierzchni. Naczynia stają się widoczne po zastosowaniu olejku immersyjnego – naturalnego (cedrowego) lub syntetycznego, którego aplikacja na skórę pozwala na odpowiednie rozproszenie światła i zwiększa przezierność warstwy rogowej naskórka [1, 2, 12, 13]. Niebiesko-zielone spektrum światła widzialnego absorbowane przez hemoglobinę pozwala obserwować strumień przepływających erytrocytów, na podstawie którego ocenia się układ, liczbę i morfologię pętli naczyń włosowatych skóry [1, 2, 4, 12, 13].

W praktyce klinicznej najszersze zastosowanie znalazła kapilaroskopia naczyń wału paznokciowego (*naifold capillaroscopy*) ze względu na łatwą dostępność tej części ciała badaniu oraz równoległy do skóry przebieg głównej osi kapilar, co pozwala na uwidocznienie całej ich długości. W innych okolicach ciała pętle naczyniowe brodawek skóry typowo przebiegają prostopadle do powierzchni skóry (a tym samym równoległe do obiektywu), co ogranicza możliwość ich uwidocznienia w kapilaroskopii – widoczne są tylko szczytowe części pętli dające obraz kropek lub przecinków (*comma-like pattern*) [1, 2, 4].



Ryc. 1. Stereomikroskop z zewnętrznym źródłem światła



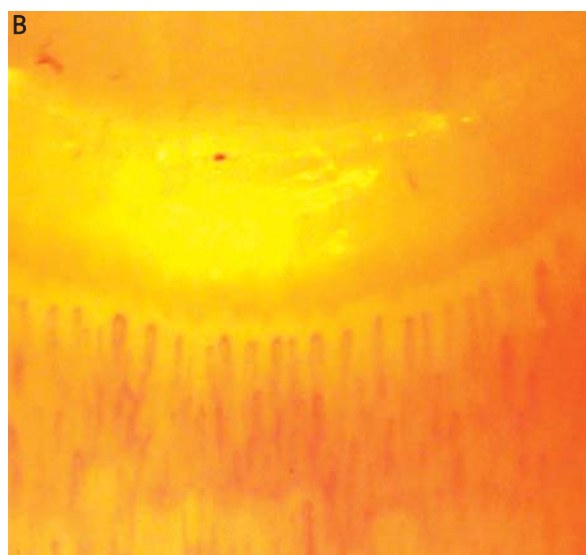
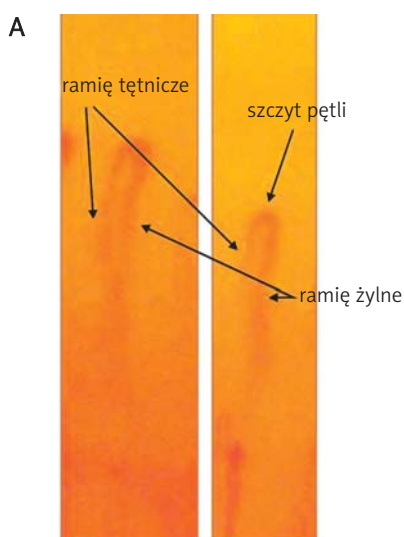
Ryc. 2. Wideokapilaroskop (VideoCap 100, DS Medica)

Badanie kapilaroskopowe powinno obejmować wszystkie palce, ponieważ we wczesnej fazie choroby zmiany w mikrokrążeniu mogą być ograniczone tylko do 1–2 palców. Najlepszą ocenę morfologiczną uzyskuje się zwykle w palcach IV i V ze względu na większą przezierność warstwy rogowej naskórka [1, 4]. W obrazie kapilaroskopowym ocenia się następujące elementy:

- tło obrazu, związane z przepływem krwi przez warstwę termoregulacyjną skóry,
- układ i rozmieszczenie pętli naczyniowych,
- liczbę pętli w brodawkach skóry oraz na milimetr liniowy (gęstość liniową) i ewentualną obecność obszarów beznaczyniowych,
- morfologię (kształt) poszczególnych pętli naczyniowych i obecność charakterystycznych typów pętli,

- charakter przepływu krwi w pętlach naczyniowych,
- obecność elementów dodatkowych, takich jak wybroczyny i obrzęk podścieliska [1, 4].

Fizjologicznie naczynia wału paznokciowego ułożone są regularnie, przy czym na jedną brodawkę skórną przypadają 1–3 pętli naczyniowe, co odpowiada liczbie 9–13 kapilar na milimetr liniowy [1]. Prawidłowy kształt pętli przypomina odwróconą literę U lub spinkę do włosów (*hairpin-like*) (ryc. 3A.). W przebiegu pętli umownie wyróżnia się ramię tętnicze (wstępujące), część szczytową oraz ramię żyłne (zstępujące) (ryc. 3A.). Średnica ramienia tętniczego mieści się w przedziale 6–19 μm (średnio 11 \pm 3 μm). Jest ono węższe od ramienia żylnego, którego średnica waha się od 8 do 20 μm (średnio 12 \pm 3 μm). Wskaźnik szerokości ramienia żylnego do szerokości



Ryc. 3. Prawidłowy kształt pętli naczyniowej wału paznokciowego (A). Prawidłowy obraz kapilaroskopowy pętli naczyniowych wału paznokciowego (B)

ramienia tętniczego nie powinien przekraczać 2 : 1 (przeciętnie wynosi 1,2 : 1 do 1,5 : 1) [1]. Należy pamiętać, że średnicy naczyń kapilarnego nie określają jego ściany (które nie są widoczne), ale szerokość kolumny przepływających erytrocytów. Rzeczywista średnica pętli włóscinkowych powinna dodatkowo obejmować szerokość strumienia osocza, która jednak nie może być oceniana metodą tradycyjnej kapilaroskopii [1]. W obrębie jednego wału paznokciowego prawidłowo wszystkie pętle są zbliżonej długości i średnicy, rozmieszczone równomiernie na bladuróżowym tle, ułożone równolegle względem siebie i prostopadle do linii oskórka (ryc. 3B.). W poszczególnych palcach długość pętli jest natomiast zmienna i wykazuje znaczne różnice – najkrótsze pętle naczyniowe występują w wale paznokciowym palca wskazującego, najdłuższe w palcach IV–V [1, 14]. Możliwe są także osobniczo zmienne warianty prawidłowego układu i morfologii pętli, takie jak: obecność pętli krętych lub nieznacznie poszerzonych, zróżnicowanie kształtu pętli oraz obecność nieswoistych wybroczyn będących następstwem urazów wału paznokciowego [1, 14]. Różnice te mogą być związane z rasą, płcią, a nawet charakterem wykonywanej pracy [1]. Obraz kapilaroskopowy zależy również od wieku. U dzieci obserwuje się mniej jednolity układ pętli naczyniowych, mniejszą liniową gęstość pętli oraz występowanie naczyń o nietypowej morfologii (typowe pętle o kształcie odwróconej litery U są widoczne zazwyczaj po 2. roku życia). U osób starszych typowo dochodzi natomiast do skrócenia pętli, zmniejszenia ich gęstości oraz poszerzenia i skręcania pętli naczyniowych z zastojem w ramieniu żylnym, co może wiązać się z postępującą z wiekiem redukcją frakcji wyrzutowej serca, procesem miażdżycowym i wzrostem oporu obwodowego (*senile microangiopathy*). Co istotne, u osób zdrowych obraz kapilaroskopowy nie zmienia się w czasie [1, 14].

Widoczność spłotu podbrodawkowego zależy od stopnia przezierności warstwy rogowej naskórka. Jest on widoczny u ok. 1/3 osób zdrowych w postaci sieci naczyń krwionośnych o średnicy większej niż pętla włóscinkowe i ułożonych prostopadle w stosunku do długiej osi tych pętli [1].

Warunki wykonania badania kapilaroskopowego i czynniki wpływające na jego wynik

Badanie kapilaroskopowe powinno być wykonywane w pomieszczeniu o temperaturze powietrza 20–22°C, po wstępnym okresie aklimatyzacji pacjenta potrzebnym do uzyskania prawidłowej temperatury skóry. Jest to szczególnie istotne w przypadku pacjentów ambulatoryjnych. Czas aklimatyzacji zależy od różnicy temperatur, zazwyczaj wynosi 15–20 min [1, 4]. Podczas 3 tyg. poprzedzających badanie pacjent nie powinien wykonywać żadnych zabiegów kosmetyczno-pielęgnacyjnych w obrębie płytek i walców paznokciowych. Przed badaniem pacjenci nie mogą przyjmować pokarmów, gorących i zimnych napojów oraz leków wpływających na układ sercowo-

-naczyniowy. W trakcie wykonywania kapilaroskopii osoba badana powinna znajdować się w pozycji siedzącej, tak aby dłoń była ułożona na wysokości serca [1, 4].

Przy stosowaniu ruchomych głowic (wideokapilaroskopia) należy unikać nawet minimalnego ucisku na badaną powierzchnię, który mógłby upośledzać perfuzję, uniemożliwiając uwidocznienie kapilar, i dać fałszywy obraz obszaru beznaczyniowego [1].

Metody oceny obrazów kapilaroskopowych

Dotychczas nie istnieje jednolita wystandaryzowana metoda oceny obrazów kapilaroskopowych. Na ogół większość autorów stosuje mieszaną metodę oceny (jakościową, pólnościową i ilościową), zależnie od ocenianego parametru. Ocena jakościowo-opisowa dotyczy głównie architektury mikrokrążenia wału paznokciowego, homogenności kształtu i rozmieszczenia kapilar oraz morfologicznej charakterystyki poszczególnych pętli [14]. Podstawowe zmiany kapilaroskopowe, takie jak nieregularnie poszerzone pętle, megakapilary, nowotworzenie naczyń, krętość naczyń, są natomiast zazwyczaj oceniane metodą pólnościową. Do parametrów, które należałoby oceniać ilościowo, należą: gęstość liniowa naczyń (liczba pętli naczyniowych na 1 mm liniowy), obszary beznaczyniowe, średnica poszczególnych pętli [14].

Zastosowanie kliniczne

Badanie kapilaroskopowe znalazło zastosowanie przede wszystkim w diagnostyce układowych chorób tkanki łącznej zaliczanych do tzw. spektrum twardziny, takich jak: SSc, mieszana choroba tkanki łącznej (*mixed connective tissue disease* – MCTD), DM, niezróżnicowana choroba tkanki łącznej [12, 15–20]. Pojawiają się również doniesienia na temat oceny zmian kapilaroskopowych w innych chorobach: zespole antyfosfolipidowym, SLE, zespole Sjögrena i RZS [12, 18, 19, 21–23]. Zmiany w obrazie kapilaroskopowym stwierdzono również u osób z mikroangiopatią cukrzycową, chorobą tętnic obwodowych, nadciśnieniem tętniczym czy przewlekłą niewydolnością żylną [1, 24–26]. Wśród nowych wskazań do kapilaroskopii wymienia się ocenę pętli włóscinkowych w trądziku różowatym i łuszczycy [27, 28]. Jednak tylko w przebiegu SSc oraz w niektórych układowych chorobach tkanki łącznej stwierdzono wystarczająco charakterystyczne zmiany mikrokrążenia, aby mogły być wykorzystywane w rutynowej praktyce klinicznej [1, 12, 15, 18, 29]. Kapilaroskopia pozwala także na różnicowanie między pierwotnym i wtórnym objawem Raynauda towarzyszącym układowym chorobom tkanki łącznej [1, 30, 31].

Zaburzenia naczyniowe w twardzinie układowej

Twardzina układowa to choroba tkanki łącznej charakteryzująca się uogólnioną mikroangiopatią [32–43]. Hipotezę naczyniopochodnej patogenezы SSc po raz pierwszy zaproponowali Campbell i LeRoy w 1975 r. [36].

Dysfunkcję i uszkodzenie komórek śródbłonna uważa się za jeden z najwcześniejszych i kluczowych etapów w przebiegu choroby, a wyniki badań z ostatnich lat wydają się potwierdzać ich patologiczny związek z metabolizmem tkanki łącznej, procesami autoimmunologicznymi i zapalnymi [34, 37–43]. Zmiany morfologiczne dotyczą przede wszystkim naczyń mikrokrążenia – kapilar i małych naczyń tętniczych (arterioli) o średnicy 50–500 μm [41, 42].

Zaburzenia naczynioruchowe (objaw Raynauda) prowadzą do patologicznych zmian w czynności i morfologii śródbłonna, a ostatecznie do zmian strukturalnych w naczyniach i ich obliteracji z klinicznymi implikacjami w postaci troficznych owrzodzeń, nadciśnienia płucnego czy kryzy nerkowej [33, 44–50]. Zmiany naczyniowe leżą również u podłoża postępującego włóknienia skóry i narządów wewnętrznych [40, 42, 43].

Zaburzenia naczynioruchowe, zmiany strukturalne i obliteracja naczyń mikrokrążenia, będące charakterystyczną cechą mikroangiopatii twardzinowej, prowadzą do przewlekłej hipoksji tkanek, która jest głównym czynnikiem stymulującym tworzenie nowych naczyń krwionośnych, czyli procesu neowaskularyzacji [42, 51–53]. Wykazano, że w przebiegu SSc dochodzi do reaktywnej, kompensacyjnej neowaskularyzacji, czego wyrazem jest obecność rozgałęzionych pętli naczyniowych w badaniu kapilaroskopowym wątku paznokciowego [29, 42, 51–53]. Ostatecznie jednak choroba prowadzi do nieodwracalnej utraty kapilar i powstawania obszarów beznaczyniowych [42, 51–55]. Tworzenie nowych naczyń wydaje się więc niewystarczające do przywrócenia prawidłowej perfuzji tkanek, o czym świadczy obecność obszarów awaskularyzacji widocznych w badaniu kapilaroskopowym wątku paznokciowego oraz prawie całkowity brak nowo utworzonych $\alpha\text{v}\beta\text{3}$ -integrynododatnich naczyń w skórze chorych w zaawansowanym stadium SSc [29, 42, 51–55].

Mikroskopowa ocena zmian morfologicznych mikrokrążenia w twardzinie układowej – mikroangiopatia typowa dla twardziny układowej

Występujące w SSc zmiany dotyczące ultrastruktury i funkcji śródbłonna, ściany naczyniowej oraz procesu neowaskularyzacji znajdują odzwierciedlenie w morfologicznych zmianach w mikrokrążeniu i mogą być obserwowane *in vivo* w badaniu kapilaroskopowym [29, 55].

W 1925 r. Brown i O'Leary jako pierwsi wykorzystali kapilaroskopię wątku paznokciowego do oceny mikrokrążenia skóry u chorych z wtórnym objawem Raynauda w przebiegu SSc, obserwując u nich obecność znacznie poszerzonych pętli naczyniowych oraz redukcję liczby kapilar [4]. W Polsce pionierskie badania dotyczące morfologii naczyń włosowatych u chorych z objawem Raynauda oraz u osób z SSc przeprowadzili Jabłońska i wsp., wskazując na częstsze występowanie redukcji liczby naczyń włosowatych oraz ich

nieregularnego układu u chorych z postacią *diffuse* twardziny układowej (dSSc) [56].

W latach 70. XX w. Maricq i LeRoy [18] na podstawie badań przeprowadzonych wśród dużej grupy osób z układowymi chorobami tkanki łącznej wprowadzili pojęcie mikroangiopatii typowej dla SSc (*scleroderma pattern*). Występuje ona u większości pacjentów z SSc (prawie 90%) już we wczesnym okresie choroby, jeszcze przed wystąpieniem typowych zmian skórnych i narządowych [15, 18, 29].

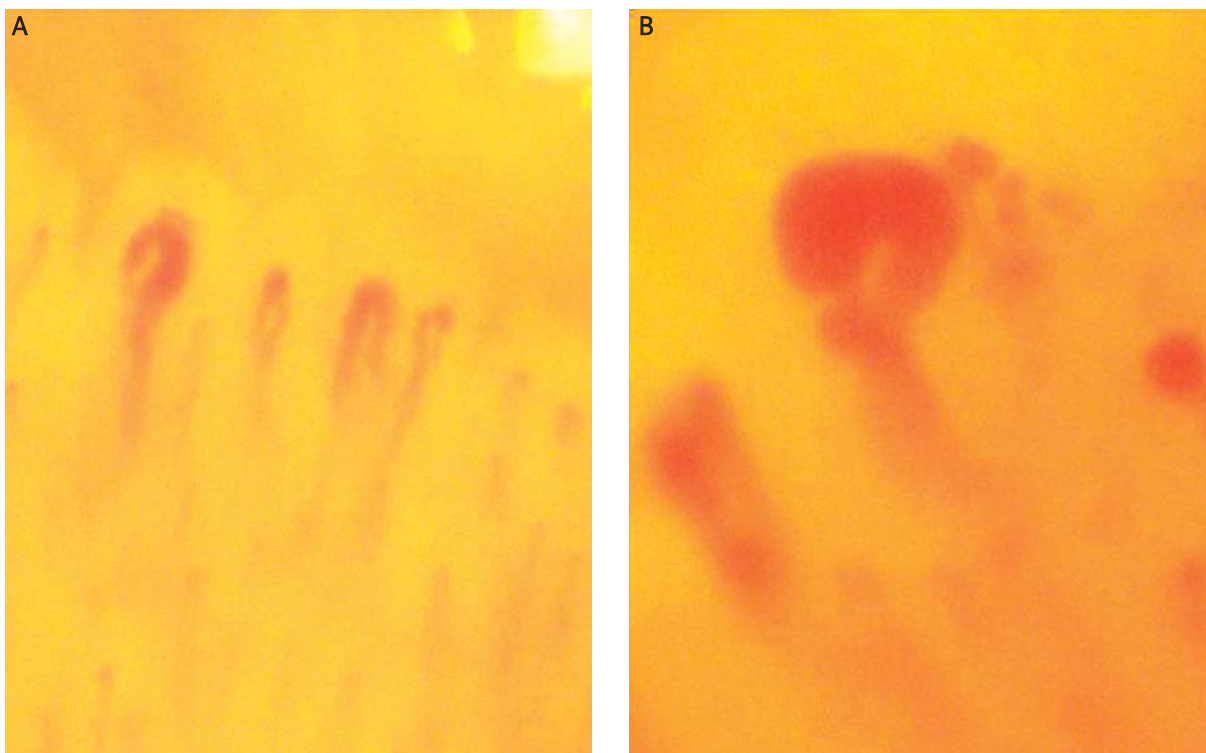
Mikroangiopatia typowa dla SSc obejmuje następujące zmiany patologiczne mikrokrążenia skóry:

- zaburzenie prawidłowego układu naczyń,
- redukcję liczby pętli naczyniowych i obecność obszarów awaskularyzacji,
- poszerzenie pętli naczyniowych prowadzące do powstania megakapilar (kapilar olbrzymich),
- cechy nowotworzenia naczyń w postaci pętli rozgałęzionych,
- obecność wybroczyn czapeczkowatych [1, 18, 29, 55].

Dezorganizacja układu pętli stanowi wczesną morfologiczną cechę mikroangiopatii w SSc. Co interesujące, u pacjentów z niedawno rozpoznany wtórnym objawem Raynauda zmiany te mogą być ogniskowe, jednostronne lub obecne tylko w jednym palcu [12, 29]. Na dezorganizację układu pętli składają się trzy elementy – nieprawidłowe rozmieszczenie kapilar, heterogenność kształtu pętli naczyniowych oraz zaburzenia orientacji długiej osi pętli [1].

Redukcja liczby pętli naczyniowych jest typowym objawem mikroangiopatii twardzinowej [12, 29]. Houtman i wsp. [30] wykazali, że redukcja liczby pętli poniżej 30 na przestrzeni 5 mm w dystalnym szeregu wątku paznokciowego jest wysoce swoistą cechą SSc. Zmniejszenie gęstości kapilar prowadzi do zaburzenia układu pętli oraz powstawania obszarów awaskularyzacji, które definiuje się jako utratę przynajmniej trzech kolejnych pętli naczyniowych [1]. Oszacowano, że u chorych na SSc liczba prawidłowych kapilar może być zredukowana nawet do 20% [29]. Wykazano, że postępujący zanik naczyń mikrokrążenia wiąże się z rozleglejszym zajęciem skóry i gorszym rokowaniem [1, 29].

Pojęciem megakapilary lub kapilary olbrzymiej (*giant capillary*) określa się znacznie poszerzoną pętlę włosowatą, której średnica w jakimkolwiek miejscu przekracza 50 μm lub ogólna średnica przekracza 150 μm (ryc. 4., 5., 6B.) [1]. Ich obecność stanowi jedną z najwcześniejszych i najbardziej charakterystycznych cech mikroangiopatii w SSc [12, 29]. Według Blockmansa i wsp. [15] megakapilary występują u 100% osób z SSc. Zdaniem Cutolo i wsp. [29] wykrycie nawet pojedynczej megakapilary może być potencjalnym markerem mikroangiopatii związanej z SSc. Definicja mikroangiopatii typowej dla twardziny opracowana przez Maricq i wsp. [18] wymaga natomiast wykazania co najmniej 2 megakapilar w 2 różnych palcach w celu wykluczenia zmian nieswoistych, powstałych

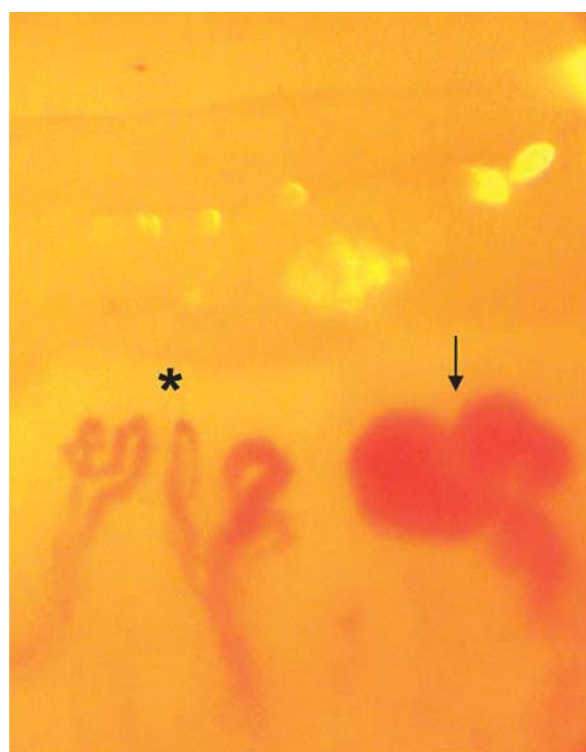


Ryc. 4. Poszerzone pętle naczyniowe (A) i megakapilara (B)

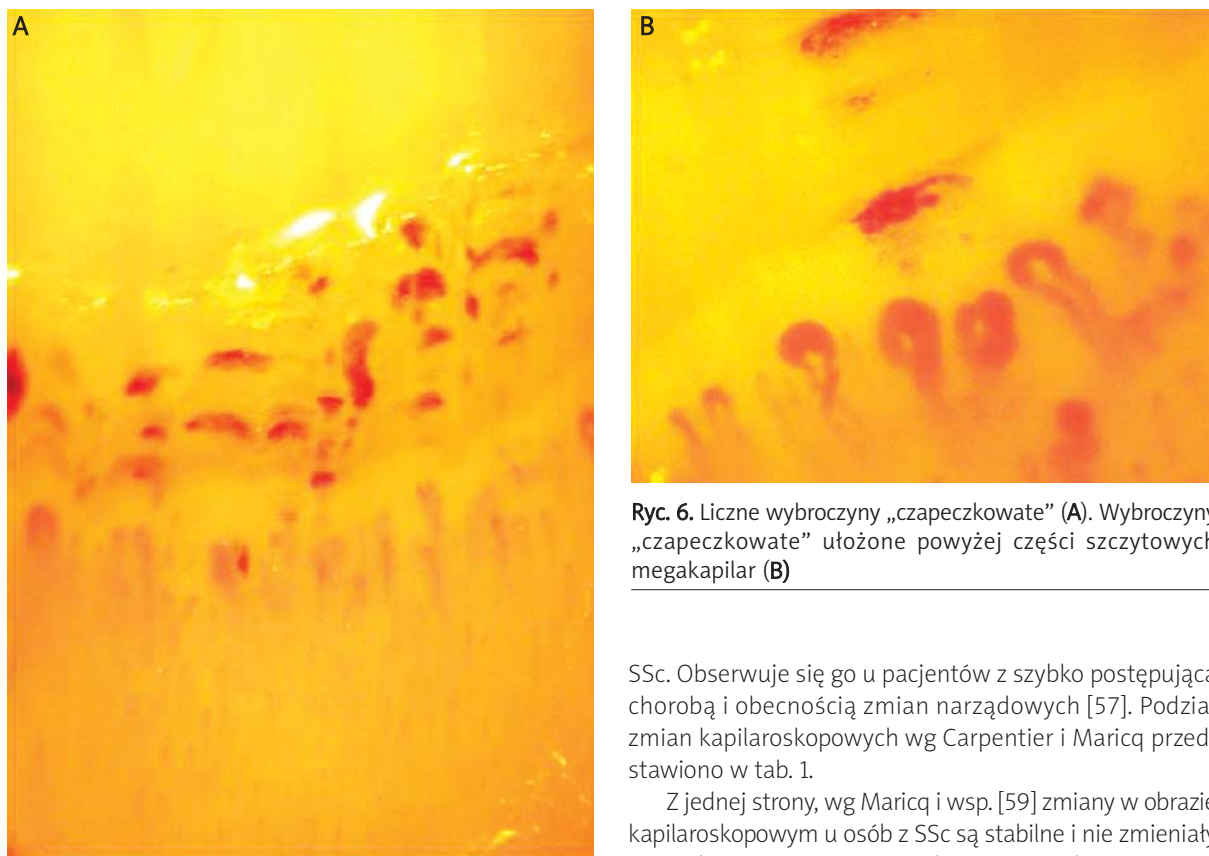
np. wskutek urazów mechanicznych palców. Uważa się, że poszerzenie pętli i obecność megakapilar stanowi reakcję kompensacyjną na utratę kapilar. Poszerzenie pętli, poprzez zwiększenie powierzchni wymiany śródbłonkowej i wzrost przepuszczalności ściany naczyniowej, może być traktowane jako mechanizm ochronny, pozwalający na zwiększenie funkcji odżywczej pojedynczej pętli naczyniowej, tak aby sprostać wymaganiom wynikającym z morfologiczno-czynnościowych zmian w mikrokrążeniu (zmniejszenie gęstości naczyń, hipoperfuzja obwodowa wywołana ekspozycją na zimno) [14].

U pacjentów z SSc obserwuje się szerokie spektrum cech morfologicznych nowotworzenia naczyń (neowaskularyzacji), z obecnością rozgałęzionych, krzaczastych lub drzewkowatych pętli naczyniowych, często w otoczeniu prawidłowych naczyń lub na obrzeżach obszarów awaskularyzacji [1, 12, 29]. Skupiska (*clusters*) bardzo krętych i rozgałęziających się pętli naczyniowych, często z „wypadnięciem” prawidłowych pętli na obwodzie, uważa się za charakterystyczną cechę angiogenezy [12, 14, 29].

Mniejsze znaczenie w diagnostyce mikroangiopatii w SSc ma obecność wybroczyn „czapeczkowatych” [12, 29]. Są one objawem uszkodzenia ściany naczyń włosowatych i w przeciwieństwie do nieswoistych wybroczyn będących następstwem urazu układają się powyżej szczytowych części kapilar (ryc. 6.) [1, 14, 29].



Ryc. 5. Pętle naczyniowe rozgałęzione/drzewkowate(*). Megakapilara (↓)



Ryc. 6. Liczne wybroczyny „czapeczkowate” (A). Wybroczyny „czapeczkowate” ułożone powyżej części szczytowych megakapilar (B)

Uważa się, że ich obecność stanowi ogniwo łączące między megakapilarami a następującą utratą pętli naczyniowych [14, 29].

W 1990 r. Carpentier i Maricq wyodrębnili dwa podtypy morfologicznych zmian mikrokrążenia u chorych z SSc: aktywny (*active pattern*) oraz nieaktywny lub powolny (*slow pattern*) [57]. Według autorów podtyp *slow pattern* charakteryzuje się obecnością wielu megakapilar, przy zachowanym regularnym układzie pętli naczyniowych, i występuje częściej u osób z SSc typu *limited* (ISSc) o łagodnym, powolnym przebiegu, natomiast podtyp *active pattern*, cechujący się nieregularnym układem kapilar i obszarami awaskularyzacji bez obecności megakapilar i wybroczyn, sugeruje zły prognostycznie przebieg kliniczny

SSc. Obserwuje się go u pacjentów z szybko postępującą chorobą i obecnością zmian narządowych [57]. Podział zmian kapilaroskopowych wg Carpentier i Maricq przedstawiono w tab. 1.

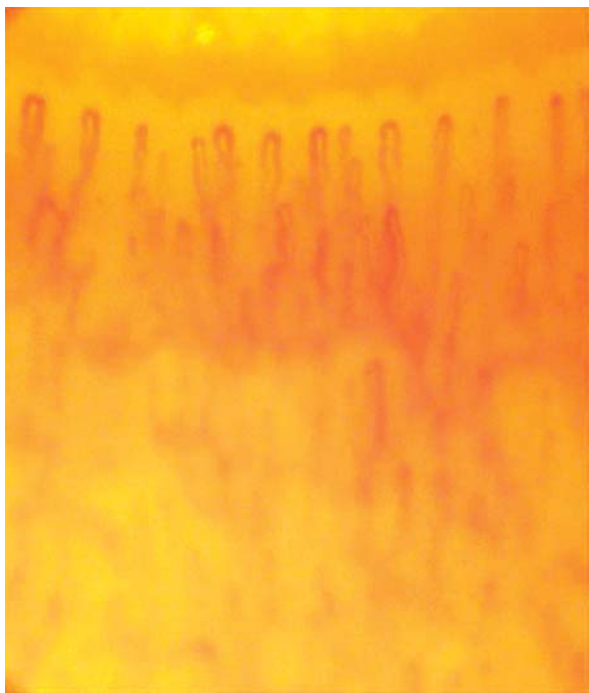Z jednej strony, wg Maricq i wsp. [59] zmiany w obrazie kapilaroskopowym u osób z SSc są stabilne i nie zmieniały się podczas 34-miesięcznej obserwacji. Z drugiej strony, Wong i wsp. [60] obserwowali sekwencyjne zmiany w obrazie kapilaroskopowym u chorych na SSc w odstępach jednomiesięcznych. Opisujący stopniowy wzrost redukcji liczby pętli i liczby megakapilar obserwowano w czasie progresji choroby [61].

W 2000 r. Cutolo i wsp. [55] dokonali reklasyfikacji zmian kapilaroskopowych w SSc (tab. 2.). Autorzy zaobserwowali statystycznie istotną korelację między zmianami w badaniu kapilaroskopowym a czasem trwania objawu Raynauda i SSc. Wykazali, że poszerzenie naczyń i megakapilary są pierwszym objawem mikroangiopatii twardzinowej i występują rzadziej u pacjentów z dłuższym czasem trwania choroby. Z kolei redukcja liczby kapilar i obecność pętli rozgałęzionych są rzadkimi zjawiskami

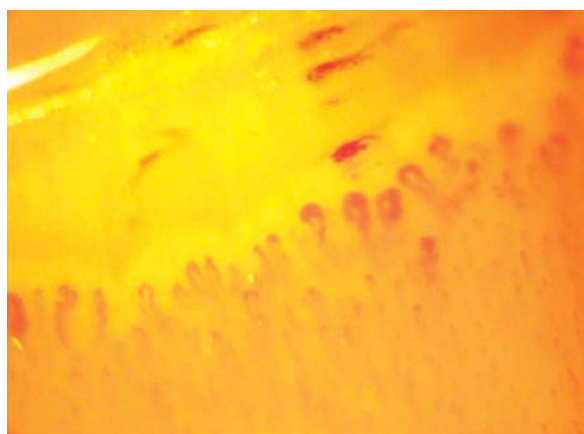
Tab. 1. Podział zmian kapilaroskopowych w twardzinie układowej wg Carpentier i Maricq [57, 58]

Zmiany kapilaroskopowe o typie	Poszerzenie naczyń, megakapilary	Redukcja liczby kapilar	Układ pętli naczyniowych	Inne
<i>slow-pattern</i>	znacznego stopnia, liczne	niewielka, bez obszarów awaskularyzacji	prawidłowy	brak/pojedyncze pętle drzewkowate
<i>active-pattern</i>	nb.	znacznego stopnia, z obszarami awaskularyzacji	znacznego stopnia dezorganizacja	zaburzenia przepływu naczyniowego

nb. – nieobecne



Ryc. 7. Wczesny okres mikroangiopatii twardzinowej (*early pattern*). Liczne pętle poszerzone. Układ i liczba pętli bez zmian



Ryc. 8. Aktywny okres mikroangiopatii twardzinowej (*active pattern*). Liczne megakapilary i wybroczyny „czapeczkowate”. Łagodna dezorganizacja układu pętli naczyniowych

we wczesnym stadium mikroangiopatii, natomiast cechy te są powszechnie obserwowane u chorych z dłużej trwającym procesem chorobowym [55]. W związku z tym badacze zaproponowali podział zmian kapilaroskopowych w SSc na:

- zmiany o typie wczesnym (*early pattern*) charakteryzujące się obecnością kilku pętli poszerzonych lub megakapilar, kilku wybroczyn, względnie dobrze zachowanym układem pętli naczyniowych i brakiem wyraźnej utraty kapilar (ryc. 7.),
- zmiany o typie aktywnym (*active pattern*), gdzie obserwuje się występowanie wielu pętli poszerzonych i megakapilar, licznych wybroczyn, umiarkowaną redukcję liczy-

by pętli z łagodną dezorganizacją ich układu oraz brak lub tylko łagodne pętle rozgałęzione (ryc. 8.),

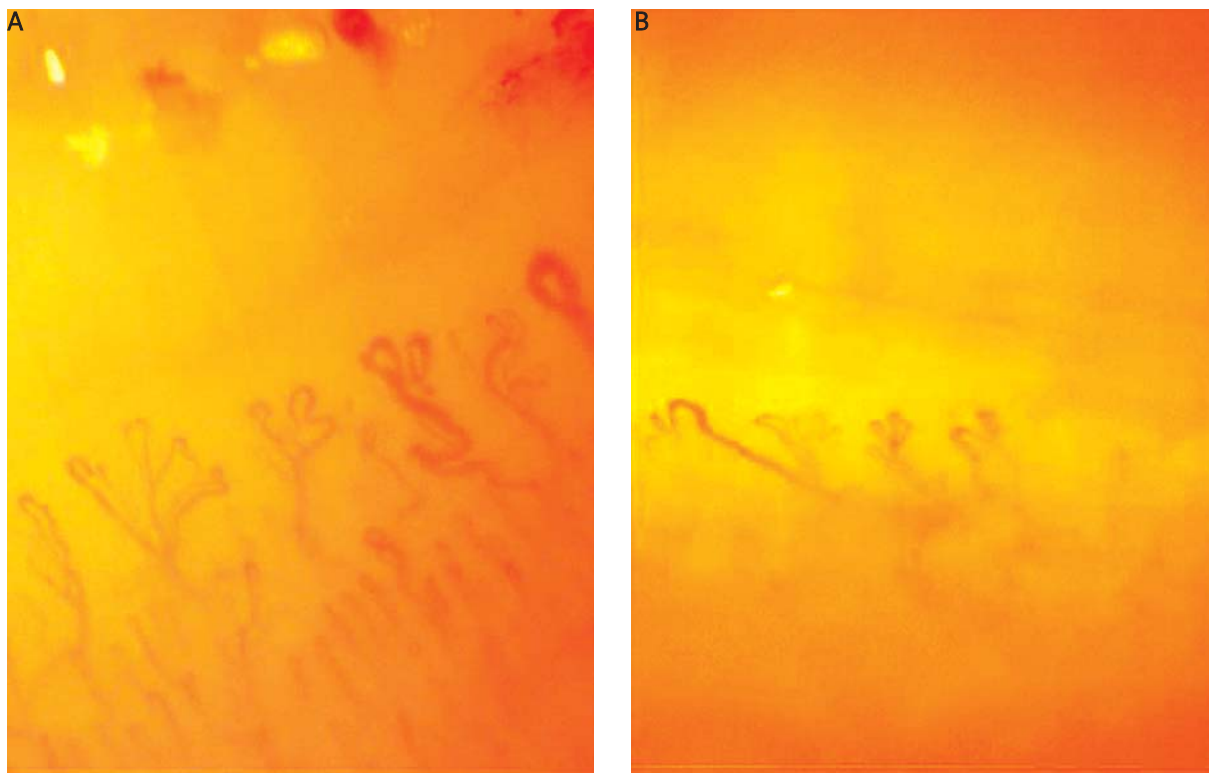
- zmiany o typie późnym (*late pattern*) charakteryzujące się obecnością jedynie pojedynczych lub brakiem pętli poszerzonych, megakapilar i wybroczyn, znaczną redukcją liczby pętli z obecnością obszarów beznaczyniowych i znacznego stopnia dezorganizacją układu kapilar oraz obecnością wielu pętli drzewkowatych (ryc. 9., 10.) [29, 55].

Uważa się, że poszerzenie naczyń z obecnością megakapilar, obrzękiem podścieliska łącznotkankowego i wybroczyn, typowe dla wczesnego i aktywnego okresu mikroangiopatii, mogą odzwierciedlać lokalną odpowiedź wazodylatacyjną na hipoksję lub stan zapalny i mogą wynikać z aktywacji komórek śródbłonna [14, 29]. Obserwowana u pacjentów z dłużej trwającą chorobą obecność krętych, rozgałęzionych i drzewkowatych kapilar oraz postępujący wraz z progresją włóknienia zanik pętli naczyniowych (*capillary loss*) odzwierciedlają natomiast chaotyczną, nieefektywną neowaskularyzację prowadzącą do powstania obszarów awaskularyzacji [12, 29].

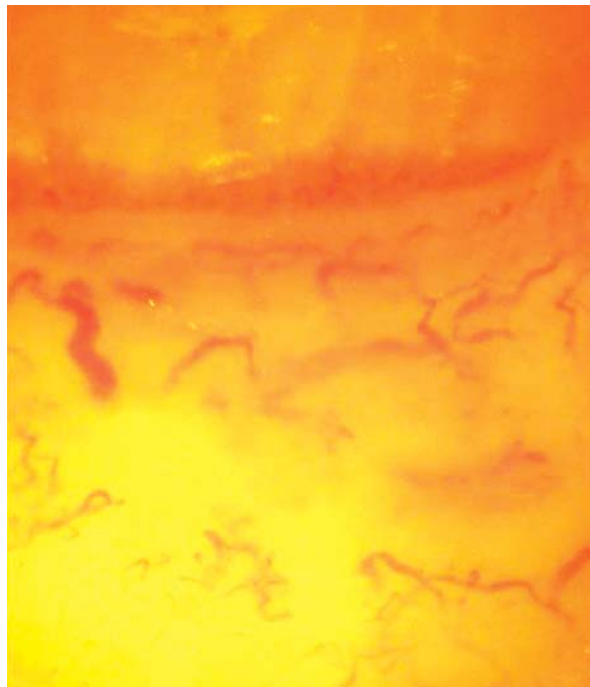
Tab. 2. Podział zmian kapilaroskopowych w twardzinie układowej wg Cutolo i wsp. [55, 58]

Zmiany kapilaroskopowe o typie	Megakapilary, wybroczyny	Redukcja liczby kapilar	Układ pętli naczyniowych	Pętle rozgałęzione/drzewkowate	Inne
wczesne (<i>early pattern</i>)	kilka ¹	brak	prawidłowy	nb.	
aktywne (<i>active pattern</i>)	liczne ²	umiarkowana (33–66%)	łagodna dezorganizacja ³	nb. lub łagodne	znaczny obrzęk podścieliska
późne (<i>late pattern</i>)	kilka lub nb.	znaczna (> 66%)	znaczna dezorganizacja	liczne, znacznego stopnia	

¹mniej niż 4 na milimetr liniowy, ²więcej niż 6 na milimetr liniowy, ³4–6 zmienionych kapilar na milimetr liniowy
nb. – nieobecne



Ryc. 9. Późny okres mikroangiopatii twardzinowej (*late pattern*). Liczne pętle drzewkowate. Pojedyncze pętle poszerzone. Znaczna dezorganizacja układu pętli. Redukcja liczby kapilar (A). Liczne pętle drzewkowate. Znaczna dezorganizacja układu pętli. Znaczna redukcja liczby kapilar i obszary awaskularyzacji (B)



Ryc. 10. Późny okres mikroangiopatii twardzinowej. Zupelna dezorganizacja układu pętli. Znaczna redukcja liczby kapilar. Rozległe obszary awaskularyzacji z chaotyczną proliferacją kapilar na obwodzie

W przebiegu mikroangiopatii twardzinowej obserwuje się ponadto zwiększoną przepuszczalność naczyń i zredukowany przepływ krwi w pętlach naczyniowych [29].

Klasyfikację zmian kapilaroskopowych wg Cutolo i wsp. uważa się obecnie za najbardziej przydatną w ocenie stanu i progresji mikroangiopatii twardzinowej [1, 12, 58]. Co więcej, w ostatnich latach zaproponowano uznanie obecności typowych zmian kapilaroskopowych jako kryterium klasyfikacyjnego rozpoznawania wczesnej postaci SSc [62]. Lonzetti i wsp. [63] na podstawie badania przeprowadzonego w grupie 259 pacjentów z SSc stwierdzili, że uwzględnienie zmian kapilaroskopowych istotnie zwiększa czułość kryteriów rozpoznawania postaci *limited* SSc (lSSc) z 33,6 do 88,8%. W związku z tym autorzy zaproponowali aktualizację obecnie obowiązujących kryteriów klasyfikacyjnych Amerykańskiego Towarzystwa Reumatologicznego (ARA) z 1980 r. [63]. Podobnie postulowali LeRoy i Medsger (2001 r.) [64], proponując opracowanie nowych kryteriów rozpoznawania wczesnej postaci SSc. Zdaniem autorów uwzględnienie zmian kapilaroskopowych umożliwiłoby rozpoznanie wczesnego stadium SSc u chorych, którzy dotychczas nie spełniali kryteriów klasyfikacyjnych SSc opracowanych przez ARA [64].

Obserwowano związek między zmianami kapilaroskopowymi a zajęciem skóry i narządów wewnętrznych oraz zaburzeniami immunologicznymi [14]. Niemniej

jednak, dane dotyczące związku między zmianami w mikrokrążeniu a zajęciem skóry i narządów wewnętrznych nie są jednoznaczne. Chen i wsp. [65] opisywali związek między zmianami kapilaroskopowymi typu *active pattern* wg Maricq (charakteryzujących się obecnością obszarów beznaczyniowych) a stopniem i rozległością zajęcia skóry. Również zmiany w narządach wewnętrznych były bardziej nasilone w grupie pacjentów z aktywnym okresem mikroangiopatii twardzinowej i okazały się istotne statystycznie w przypadku mięśni i nerek. U chorych ze zmianami aktywnymi w obrazie kapilaroskopowym istotnie częściej występowało ponadto nadciśnienie tętnicze [65]. Bredemaier i wsp. [66] wykazali zależność między aktywnością choroby śródmiąższowej płuc (zmiany o typie „szyby mlecznej” w HRCT kłp) a występowaniem obszarów awaskularyzacji w badaniu kapilaroskopowym, szczególnie u chorych z czasem trwania SSc krótszym niż 5 lat. Z kolei w badaniu Silvera i wsp. [67] obserwowano, że u pacjentów z SSc i cechami stanu zapalnego w badaniu popłuczyn oskrzelowo-pęcherzykowych (*bronchoalveolar lavage* – BAL) częściej występowały poszerzone pętle naczyniowe w obrębie wału paznokciowego. W badaniu Bredemeier i wsp. [66] u pacjentów z bardziej nasilonymi zmianami skórnymi, dłuższym czasem trwania choroby, objawami niedokrwienia obwodowego, dysfunkcją przetyku, obecnością anty-Scl-70 i zmianami typu „szyby mlecznej” w HRCT kłp występowały rozleglejsze obszary awaskularyzacji w badaniu kapilaroskopowym wału paznokciowego. Uważa się, że wczesne pojawienie się obszarów awaskularyzacji stanowi silny czynnik predykcyjny progresji i ciężkości przebiegu SSc [14]. Obserwowano częstsze występowanie zmian kapilaroskopowych o typie wczesnym i aktywnym u chorych z postacią lSSc, natomiast u chorych z uogólnioną postacią SSc (dSSc) częściej występowały zmiany typowe dla późnego okresu mikroangiopatii twardzinowej [17].

Uważa się, że obecność i rodzaj autooprzeciwciał może być istotnym czynnikiem związanym ze zmianami kapilaroskopowymi u osób z SSc [14]. Niektórzy autorzy wiążą obecność przeciwciał antycentromerowych (*anticentromere antibodies* – ACA) z występowaniem megakapilar [57, 59, 65, 68]. W badaniu Chen i wsp. [65] obraz kapilaroskopowy z dominującymi pętlami olbrzymimi (*slow pattern* wg Maricq) dodatkowo korelował z obecnością ACA. Podobnie Kabasakal i wsp. [69] obserwowali częstsze występowanie pętli olbrzymich i wybroczyn „czapeczkowatych” u chorych na SSc z obecnością ACA, natomiast obecność przeciwciał przeciwko topoizomerazie I (Scl-70) była wyraźnie związana z obecnością obszarów awaskularyzacji [68]. Obserwowano związek między obecnością przeciwciał Scl-70 a występowaniem zmian kapilaroskopowych o typie aktywnym i późnym, natomiast występowanie ACA korelowało z obecnością zmian kapilaroskopowych typowych dla wczesnego okresu mikroangiopatii twardzinowej [17].

Kontrowersyjna jest korelacja między zmianami kapilaroskopowymi a czasem trwania choroby. Według Cutolo i wsp. [55] postępująca redukcja kapilar koreluje z czasem trwania objawu Raynauda, SSc i wiekiem pacjenta. Obecność pętli poszerzonych i dezorganizacja układu pętli bez obecności obszarów beznaczyniowych mogą być dominującymi zmianami kapilaroskopowymi u pacjentów z chorobą trwającą ponad 30 lat. Obszary beznaczyniowe mogą jednak stanowić pierwszy dramatyczny objaw u osób z SSc, zwłaszcza u mężczyzn z bardzo agresywnym początkiem choroby [14].

Istnieją również nieliczne doniesienia na temat potencjalnej roli kapilaroskopii wału paznokciowego w monitorowaniu leczenia u chorych na SSc. Opisywano m.in. zmniejszenie utraty kapilar i dezorganizacji układu pętli po leczeniu cyklosporyną i iloprostem w postaci dożylniej [70]. Wzrost unaczynienia w obrębie wału paznokciowego (tj. zwiększenie liczby kapilar i nieznaczną regresję obszarów beznaczyniowych) obserwowano u 4 pacjentów z SSc po 3 latach cyklicznego leczenia iloprostem [71].

Diagnostyka kapilaroskopowa objawu Raynauda – różnicowanie między pierwotnym a wtórnym objawem Raynauda

Jednym z najważniejszych zastosowań kapilaroskopii wału paznokciowego jest wczesne różnicowanie między pierwotnym a wtórnym objawem Raynauda związanym z układowymi chorobami tkanki łącznej [1, 14, 30, 31]. Pierwotny (idiopatyczny, izolowany) objaw Raynauda, określany również jako choroba Raynauda, występuje bez żadnej obiektywnej przyczyny i bez innych objawów klinicznych. Wtórny objaw Raynauda, określany jako zespół Raynauda, pojawia się w przebiegu różnych chorób lub wiąże się z ekspozycją na niektóre czynniki środowiskowe [72]. Najczęściej towarzyszy układowym chorobom tkanki łącznej (*connective tissue diseases* – CTD). Dotyczy 80–90% chorych na SSc, 10–35% osób z SLE i ok. 9% pacjentów z DM [72]. Objaw ten u ok. 1/3 pacjentów przez wiele lat może być jedyną manifestacją kliniczną rozwijającej się choroby układowej i być kwalifikowany jako pierwotny [1, 14, 30, 31]. Jako pierwszy objaw występuje w ok. 70% przypadków CTD [73].

Kapilaroskopia wałów paznokciowych, obok badania immunologicznego w kierunku obecności autooprzeciwciał w surowicy, jest jednym z podstawowych badań, jakie należy wykonać u pacjenta z objawem Raynauda [1, 14, 30, 31]. Prawidłowy obraz kapilaroskopowy naczyń mikrokrążenia wałów paznokciowych jest jednym z istotnych kryteriów rozpoznania pierwotnego objawu Raynauda, opracowanych przez LeRoy i wsp. [74] (tab. 3.).

W przypadku pierwotnego objawu Raynauda podstawowy obraz kapilaroskopowy jest prawidłowy lub występują w nim zmiany niecharakterystyczne, mieszczące się w granicach normy [1, 14, 30, 31, 74]. Po wykonaniu próby ekspozycyjnej na zimno w badaniu kapilaroskopowym obserwuje się natomiast wyraźne,

Tab. 3. Kryteria rozpoznania pierwotnego objawu Raynauda wg LeRoy i wsp. [74]

1.	Ataki wywołane przez ekspozycję na zimno lub stres
2.	Ataki symetryczne, obustronne
3.	Brak zmian troficznych (nadżerek, owrzodzeń, martwicy) Brak obiektywnej przyczyny leżącej u podłoża objawów – w badaniu przedmiotowym nie stwierdza się objawów choroby zasadniczej
4.	Prawidłowy obraz kapilaroskopowy naczyń mikrokrążenia wałów paznokciowych
5.	Prawidłowa szybkość opadania krwinek czerwonych (OB)
6.	Brak cech autoimmunizacji (brak autooprzeciwciał w surowicy)

przedłużone zwolnienie i redukcję przepływu krwi w kapilarach, fragmentację kolumny krwi z tworzeniem tzw. okienek osocza (*plasma gaps*) oraz ziarnisty charakter przepływu związany z agregacją krwinek czerwonych [1, 14, 30, 31]. U chorych z wtórnym objawem Raynauda związanym z CTD w obrazie kapilaroskopowym występują natomiast różne zmiany zależne od choroby podstawowej [1, 14, 30, 31].

U pacjentów z izolowanym objawem Raynauda sugeruje się wykonywanie dokładnego badania kapilaroskopowego co najmniej 2 razy w roku [12]. Obecność nawet pojedynczej megakapilary lub nieregularnie (tętniakowato) poszerzonej pętli naczyniowej u pacjenta z izolowanym objawem Raynauda może wskazywać na rozwój wczesnego okresu mikroangiopatii twardzinowej [1]. Obecność homogenicznie lub nieregularnie poszerzonych pętli naczyniowych stanowi jedną z najwcześniejszych i najbardziej typowych cech kapilaroskopowych wtórnego objawu Raynauda w przebiegu CTD [1, 14]. Czynnikiem predykcyjnym rozwoju CTD u pacjenta z izolowanym objawem Raynauda jest również redukcja liczby kapilar i/lub dezorganizacja układu pętli naczyniowych. W przypadku obecności takich zmian należy przeprowadzić dokładne badanie kapilaroskopowe wszystkich palców i wykonywać badania kontrolne w krótkich odstępach czasu razem z oznaczeniem przeciwciał przeciwjądrowych w surowicy [1, 14]. Nieprawidłowy obraz kapilaroskopowy okazał się najsilniejszym czynnikiem predykcyjnym rozwoju CTD w badaniu 639 pacjentów z izolowanym objawem Raynauda [75]. Podobnie w badaniu Luggen i wsp. [76], nieprawidłowości obrazu kapilaroskopowego oraz obrzęk palców dłoni stanowiły niezależne czynniki predykcyjne rozwoju SSc u 64 pacjentów z izolowanym objawem Raynauda.

Podczas gdy u osób zdrowych i pacjentów z pierwotnym objawem Raynauda cechy morfologiczne mikrokrążenia wału paznokciowego pozostają niezmiennie przez długi czas, u pacjentów z wtórnym objawem Raynauda związanym z chorobami tkanki łącznej obraz kapilaroskopowy może wykazywać dużego stopnia morfologiczną zmienność nawet w okresie kilku dni [29]. Na podstawie metaanalizy oszacowano, że u pacjentów ze wstępnie rozpoznany pierwotnym objawem Raynauda CTD rozwinęły

się u 12,6% badanych [75]. U ok. 15–20% pacjentów z objawem Raynauda, u których występują autooprzeciwciała, nieprawidłowości w obrazie kapilaroskopowym lub oba te czynniki i którzy początkowo nie spełniają kryteriów rozpoznania określonej choroby tkanki łącznej, dochodzi do rozwoju choroby w ciągu 2 lat [77].

Podsumowując, kapilaroskopia wału paznokciowego jest bezpieczną, nieinwazyjną i tanią metodą oceny mikrokrążenia, która znalazła praktyczne zastosowanie w diagnostyce i monitorowaniu pacjentów z SSc. Okazała się szczególnie przydatna w różnicowaniu pierwotnego i wtórnego objawu Raynauda oraz diagnostyce wczesnej postaci SSc. Ocena mikrokrążenia u chorych na SSc, oprócz znaczenia klinicznego, może również istotnie przyczynić się do badań nad patogenezą tej choroby.

Piśmiennictwo

- Grassi W, Del Medico P (eds.). Atlas of capillaroscopy. EDRA – Medical Publishing & New Media, Milano 2004.
- Hern S, Mortimer PS. Visualization of dermal blood vessels-capillaroscopy. Clin Exp Dermatol 1999; 24: 473-78.
- Jabłońska S, Chorzelski T. Budowa i czynności skóry. W: Choroby skóry. Jabłońska S, Chorzelski T (red.) Wydawnictwo PZWL, Warszawa 2005; 15-28.
- Cutolo M, Pizzorni C, Sulli A. Capillaroscopy. Best Pract Res Clin Rheumatol 2005; 19: 437-52.
- Fagrell B, Intaglietta M. Microcirculation: its significance in clinical and molecular medicine. J Intern Med 1997; 241: 349-62.
- Shore AC. Capillaroscopy and the measurement of capillary pressure. Br J Clin Pharmacol 2000; 50: 501-13.
- Bollinger A, Butti P, Barras JP, et al. Red blood cell velocity in nailfold capillaries of man measured by a television microscopy technique. Microvasc Res 1974; 7: 61-72.
- Fagrell B, Fronek A, Intaglietta M. Capillary flow components and reactive hyperemia in human skin capillaries studied by clinical television microscopy. Bibl Anat 1977; 16: 112-5.
- Fagrell B, Fronek A, Intaglietta M. Capillary blood flow velocity during rest and post-occlusive reactive hyperemia in skin areas of the toes and lower leg. Bibl Anat 1977; 16: 159-61.
- Bollinger A, Jäger K, Roten A, et al. Diffusion, pericapillary distribution and clearance of Na-fluorescein in the human nailfold. Pflugers Arch 1979; 382: 137-43.
- Mackiewicz U, Mackiewicz S, Konys J. Kapilaroskopia wału paznokciowego w chorobach tkanki łącznej. Metodyka badań i fizjomorfologia naczyń włosowatych. Pol Tyg Lek 1973; 28: 455-8.

12. Cutolo M, Sulli A, Secchi ME, et al. The contribution of capillaroscopy to the differential diagnosis of connective autoimmune diseases. *Best Pract Res Clin Rheumatol* 2007; 21: 1093-108.
13. Maricq HR. Wide-field capillary microscopy. *Arthritis Rheum* 1981; 24: 1159-65.
14. Grassi W, De Angelis R. Capillaroscopy: questions and answers. *Clin Rheumatol* 2007; 26: 2009-16.
15. Blockmans D, Beyens G, Verhaeghe R. Predictive value of nailfold capillaroscopy in the diagnosis of connective tissue diseases. *Clin Rheumatol* 1996; 15: 148-53.
16. Cutolo M, Grassi W, Matucci Cerinic M. Raynaud's phenomenon and the role of capillaroscopy. *Arthritis Rheum* 2003; 48: 3023-30.
17. Cutolo M, Pizzorni C, Tuccio M, et al. Nailfold video-capillaroscopic patterns and serum autoantibodies in systemic sclerosis. *Rheumatology* 2004; 43: 719-26.
18. Maricq HR, LeRoy EC. Patterns of finger capillary abnormalities in connective tissue disease by "wide-field" microscopy. *Arthritis Rheum* 1973; 16: 619-28.
19. Maricq HR, LeRoy EC, D'Angelo WA, et al. Diagnostic potential of in vivo capillary microscopy in scleroderma and related disorders. *Arthritis Rheum* 1980; 23: 183-9.
20. Silver RM, Maricq HR. Childhood dermatomyositis: serial microvascular studies. *Pediatrics* 1989; 83: 278-83.
21. Furtado RN, Pucinelli ML, Cristo VV, et al. Scleroderma-like nailfold capillaroscopic abnormalities are associated with anti-U1-RNP antibodies and Raynaud's phenomenon in SLE patients. *Lupus* 2002; 11: 35-41.
22. Sulli A, Pizzorni C, Cutolo M. Nailfold videocapillaroscopy abnormalities in patients with antiphospholipid antibodies. *J Rheumatol* 2000; 27: 1574-6.
23. Tektonidou M, Kaskani E, Skopouli FN, Moutsopoulos HM. Microvascular abnormalities in Sjögren's syndrome: nailfold capillaroscopy. *Rheumatology* 1999; 38: 826-30.
24. Fahrig C, Breiting L, Heidrich H. Vital capillary microscopic findings in the nailfold of patients with diabetes mellitus. *Vasa* 2000; 29: 258-63.
25. Howlader MH, Smith PD. Microangiopathy in chronic venous insufficiency: quantitative assessment by capillary microscopy. *Eur J Vasc Endovasc Surg* 2003; 26: 325-31.
26. Ranft J, Heidrich H. Vital capillary-microscopic findings in normal subjects, patients with peripheral arterial occlusive disease (Fontaine II to IV) and patients with thrombangiitis obliterans. *Vasa* 1986; 15: 138-42.
27. Bartosińska J, Chodorowska G, Dąbrowska-Członka M, Bartosiński J. Zmiany kapilaroskopowe w tęczycy. *Nowa Medycyna* 2006; 1: 28-30.
28. Kamińska-Winciorek GM, Brzezińska-Wcisło LA. Ocena mikrokrężenia za pomocą konwencjonalnej kapilaroskopii u pacjentek z trądzikiem różowatym – doniesienie wstępne. *Wiad Lek* 2006; 59: 618-22.
29. Cutolo M, Pizzorni C, Sulli A. Nailfold video-capillaroscopy in systemic sclerosis. *Z Rheumatol* 2004; 63: 457-62.
30. Houtman PM, Kallenberg CG, Fidler V, Wouda AA. Diagnostic significance of nailfold capillary patterns in patients with Raynaud's phenomenon. An analysis of patterns discriminating patients with and without connective tissue disease. *J Rheumatol* 1986; 13: 556-63.
31. Secchi ME, Sulli A, Grollero M, et al. Role of videocapillaroscopy in early detection of transition from primary to secondary Raynaud's phenomenon in systemic sclerosis. *Reumatismo* 2008; 60: 102-7.
32. Gińdzieńska-Sieškiewicz E, Klimiuk PA, Kowal-Bielecka O, Sierakowski S. Aspekty immuno-patologiczne twardziny układowej. *Pol Merkuriusz Lek* 2005; 19: 800-3.
33. Sierakowski S, Sierakowska M. Twardzina układowa. W: *Choroby wewnętrzne*. Szczeklik A (red.). *Medycyna Praktyczna* Kraków 2006; 1669-76.
34. Sakkas LI. New developments in the pathogenesis of systemic sclerosis. *Autoimmunity* 2005; 38: 113-6.
35. Tamby MC, Chanseauda Y, Guillemin L, Mouthon L. New insights into the pathogenesis of systemic sclerosis. *Autoimm Rev* 2003; 2: 152-7.
36. Campbell PM, LeRoy EC. Pathogenesis of systemic sclerosis: a vascular hypothesis. *Semin Arthritis Rheum* 1975; 4: 351-68.
37. Distler JH, Kalden JR, Gray S, Distler O. Vascular changes in the pathogenesis of systemic sclerosis. *Z Rheumatol* 2004; 63: 446-50.
38. Kahaleh MB, LeRoy EC. Autoimmunity and vascular involvement in systemic sclerosis (SSc). *Autoimmunity* 1999; 31: 195-214.
39. Kahaleh MB. Vascular disease in scleroderma. Endothelial T lymphocyte-fibroblast interactions. *Rheum Dis Clin North Am* 1990; 16: 53-73.
40. Kahaleh MB. Vascular involvement in systemic sclerosis (SSc). *Clin Exp Rheumatol* 2004; 22 Suppl 33: S19-23.
41. Fleischmajer R, Perlish JS. Capillary alterations in scleroderma. *J Am Acad Dermatol* 1980; 2: 161-70.
42. Herron GS, Romero LI. Vascular abnormalities in scleroderma. *Semin Cutan Med Surg* 1998; 17: 12-7.
43. Freemont AJ, Hoyland J, Fielding P, et al. Studies of the microvascular endothelium in uninvolved skin of patients with systemic sclerosis: direct evidence for a generalized microangiopathy. *Br J Dermatol* 1992; 126: 561-88.
44. Livi R, Teghini L, Generini S, Matucci Cerinic M. The loss of endothelium dependent vascular tone control in systemic sclerosis. *Chest* 2001; 119: 672-3.
45. Kahaleh MB. Raynaud phenomenon and the vascular disease in scleroderma. *Curr Opin Rheumatol* 2004; 16: 718-22.
46. Fleming JN, Schwartz SM. The pathology of scleroderma vascular disease. *Rheum Dis Clin North Am* 2008; 34: 41-55.
47. Prescott RJ, Freemont AJ, Jones CJ, et al. Sequential dermal microvascular and perivascular changes in the development of scleroderma. *J Pathol* 1992; 166: 255-63.
48. Ames PR, Lupoli S, Alves J, et al. The coagulation/fibrinolysis balance in systemic sclerosis: evidence for a haematological stress syndrome. *Br J Rheumatol* 1997; 36: 1045-50.
49. Cafagna D, Melon F, Balbi M, Ponte E. Vascular manifestations in systemic sclerosis (scleroderma). *Minerva Med* 1998; 89: 153-61.
50. Denton CP, Korn JH. Digital ulceration and critical digital ischemia in scleroderma. *Scleroderma Care Res* 2003; 1: 12-6.
51. Distler JH, Gay S, Distler O. Angiogenesis and vasculogenesis in systemic sclerosis. *Rheumatology (Oxford)* 2006; 45 (Suppl 3): iii 26-7.
52. Koch AE, Distler O. Vasculopathy and disordered angiogenesis in selected rheumatic diseases: rheumatoid arthritis and systemic sclerosis. *Arthritis Res Ther* 2007; 9 (Suppl 2): S3.
53. Mulligan-Kehoe MJ, Simons M. Vascular disease in scleroderma: angiogenesis and vascular repair. *Rheum Dis Clin North Am* 2008; 34: 73-9.
54. Kontinen YT, Mackiewicz Z, Ruuttila P, et al. Vascular damage and lack of angiogenesis in systemic sclerosis skin. *Clin Rheumatol* 2003; 22: 196-202.

55. Cutolo M, Sulli A, Pizzorni C, Accardo S. Nailfold video-capillaroscopy assessment of microvascular damage in systemic sclerosis. *J Rheumatol* 2000; 27: 155-60.
56. Jabłońska S, Bubnow B, Łukasiak B. Raynaud's syndrome: acrosclerosis, scleroderma. *Br J Dermatol* 1958; 70: 37-43.
57. Carpentier PH, Maricq HR. Microvasculature in systemic sclerosis. *Rheum Dis Clin North Am* 1990; 16: 75-91.
58. Jafiszow U, Kowal-Bielecka O, Sierakowski S. Kapilaroskopia w diagnostyce twardziny układowej. *Post Hig Med Dosw* 2005; 59: 340-5.
59. Maricq HR, Harper FE, Khan MM, et al. Microvascular abnormalities as possible predictors of disease onset in Raynaud's phenomenon and early connective tissue disease. *Clin Exp Rheumatol* 1983; 1: 195-205.
60. Wong ML, Highton J, Palmer DG. Sequential nailfold capillary microscopy in scleroderma and related disorders. *Ann Rheum Dis* 1988; 47: 53-61.
61. ter Borg EJ, Piersma-Wichers G, Smit AJ, et al. Serial nailfold capillary microscopy in primary Raynaud's phenomenon and scleroderma. *Semin Arthritis Rheum* 1994; 24: 40-7.
62. Cutolo M, Matucci Cerinic M. Nailfold capillaroscopy and classification criteria for systemic sclerosis. *Clin Exp Rheumatol* 2007; 25: 663-5.
63. Lonzetti LS, Joyal F, Raynaud JP, et al. Updating the American College of Rheumatology preliminary classification criteria for systemic sclerosis: addition of severe nailfold capillaroscopy abnormalities markedly increases the sensitivity for limited scleroderma. *Arthritis Rheum* 2001; 44: 735-6.
64. LeRoy EC, Medsger TA. Criteria for the classification of early systemic sclerosis. *J Rheumatol* 2001; 28: 1573-6.
65. Chen ZY, Silver RM, Ainsworth SK, et al. Association between fluorescent antinuclear antibodies, capillary patterns, and clinical features in scleroderma spectrum disorders. *Am J Med* 1984; 77: 812-22.
66. Bredemeier M, Xavier RM, Capobianco KG, et al. Nailfold capillary microscopy can suggest pulmonary disease activity in systemic sclerosis. *J Rheumatol* 2004; 31: 286-94.
67. Silver RM, Metcalf JF, Stanley JH, LeRoy EC. Interstitial lung disease in scleroderma. Analysis by bronchoalveolar lavage. *Arthritis Rheum* 1984; 27: 1254-62.
68. Schmidt KU, Mensing H. Are nailfold capillary changes indicators of organ involvement in progressive systemic sclerosis? *Dermatologica* 1988; 176: 18-21.
69. Kabasakal Y, Elvins DM, Ring EF, et al. Quantitative capillaroscopy findings in a population with connective tissue disease and in normal healthy controls. *Ann Rheum Dis* 1996; 55: 507-12.
70. Filaci C, Cutolo M, Scudeletti M, et al. Cyclosporin A and iloprost treatment of systemic sclerosis: clinical results and interleukin-6 serum changes after 12 months of therapy. *Rheumatology* 1999; 38: 992-6.
71. Faggioli P, Giani L, Mazzone A. Possible role of iloprost (stable analogue of PGI₂) in promoting neoangiogenesis in systemic sclerosis. *Clin Exp Rheumatol* 2006; 24: 220.
72. Maślowski L. Choroby mikrokrążenia. W: Choroby wewnętrzne. Szczeklik A (red.). *Medycyna Praktyczna*, Kraków 2006; 425-9.
73. Bolster MB, Maricq HR, Leff RL. Office evaluation and treatment of Raynaud's phenomenon. *Cleve Clin J Med* 1995; 62: 51-61.
74. LeRoy EC, Medsger TA Jr. Raynaud's phenomenon: a proposal for classification. *Clin Exp Rheumatol* 1992; 10: 485-8.
75. Spencer-Green G. Outcomes in primary Raynaud's phenomenon. A meta-analysis of frequency, rates and predictors of transition to secondary disease. *Arch Intern Med* 1998; 158: 595-600.
76. Luggen M, Belhorn L, Evans T, et al. The evolution of Raynaud's phenomenon: a long term prospective study. *J Rheumatol* 1995; 22: 2226-32.
77. Zuffery P, Depairon M, Chamot AM, et al. Prognostic significance of nailfold capillary microscopy in patients with Raynaud's phenomenon and scleroderma-pattern abnormalities: a six-year follow-up study. *Clin Rheumatol* 1992; 11: 536-41.